Genunchiul

STUDIU CLINIC
ŞI TERAPEUTIC

UNIVERSITY OF CALIFORNIA
MEDICAL CENTER LIBRARY
SAN FRANCISCO

EX LIBRIS

Digitized by the Internet Archive
in 2012

http://archive.org/details/genunchiulstudiu00radu

GENUNCHIUL

(Studiu clinic și terapeutic)

Coperta de *Negrescu Dumitru*

Academician **Alexandru Rădulescu**

și dr. **Clement Baciu**

candidat în științe medicale

GENUNCHIUL

(Studiu clinic şi terapeutic)

EDITURA ACADEMIEI REPUBLICII POPULARE ROMÂNE

1965

RD 561

183325

Tabla de materii

Introducere 7

Partea generală

Examen clinic 11
Explorări de laborator 37
Explorare endoscopică 40
Aspect radiografic 41
Evoluția fiziologică a genunchiului 50
Tratament 54
Tratament ortopedic 54
Tratament ortopedico-chirurgical 61
Tehnici operatoare 78
1. Artrotomia, p. 79 2. Sinovectomia, p. 83 3. Osteotomia supracondiliană, p. 85 4. Artroriza anterioară, p. 89 5. Patelectomia, p. 93 6. Capsulotomia și capsulectomia posterioară, p. 95 7. Tripla osteotomie, p. 101 8. Artrodeza, p. 106 9. Rezecția, p. 110 10. Artroplastia, p. 114 123

Partea specială

Afecțiuni congenitale 133
Lipsa congenitală a rotulei 133
Rotula segmentată 137
1. Patella partita, p. 137 2. Rotula dedublată, p. 138
Luxația congenitală a rotulei 139
1. Luxația congenitală a rotulei nereductibilă, p. 139
2. Luxația congenitală instabilă a rotulei, p. 140 .
Luxația congenitală a genunchiului 152
Sindromul unghie-rotulă 154
Meniscul discoid 156
Genu recurvatum congenital 158
Redoarea articulară congenitală a genunchiului . . 160
Tulburări și deviații de creștere 164
Genu valgum al adolescenților 164
Genu varum 168
Genu recurvatum de creștere 169
Leziunile traumatice ale genunchiului 170
Bursita sau higroma prerotuliană 171
Ruptura simplă a tendonului cvadricipital 173
Ruptura tendonului rotulian 177
Ruptura mușchilor ischio-gambieri 179
Tendinita tendonului rotulian 179
Fracturile din articulația și din apropierea genunchiului. Fracturile extremității inferioare a femurului 180
1. Fractura-decolare a epifizei inferioare femurale, p. 187

Pag.

2. Pseudartroza extremității inferioare a femurului, p. 189. 3. Fracturile extremității inferioare a femurului vicios consolidate, p. 193. Fracturile extremității superioare a tibiei 194
1. Fractura tuberozității intercondiliene sau a spinelor tibiale, p. 194. 2. Fracturile intraarticulare ale consolei tibiale (epifiză, metafiză), p. 197. 3. Fracturile juxta-articulare, p. 209. 4. Leziunile traumatice ale tuberozității tibiale anterioare, p. 210. 5. Decolarea epifizei tibiale superioare, p. 212. 6. Fracturile extremităților superioare ale tibiei, vicios consolidate, p. 215.
Fracturile extremității superioare a peroneului . . . 219
Fracturile de rotulă 221
1. Pseudartroza rotulei p. 228. 2. Fractura de rotulă vicios consolidată, p. 229.
Patelita posttraumatică 229
Plăgile articulare 231
Hemohidrartroza 239
Entorsele genunchiului 240
Luxația genunchiului 253
Luxația traumatică a rotulei 260
Luxația tibio-peronieră superioară 263
Leziunile meniscului 265
Degenerescența chistică a meniscurilor 286
Osteoformațiuni posttraumatice, paracondiliene interne ale genunchiului (boala lui Pellegrini-Köhler-Stieda) 288
Redoarea și anchiloza posttraumatică 291
Osteoporoza posttraumatică 296
Afecțiuni inflamatorii 307
Artrita acută 307
Osteoartrita tuberculoasă 313
Osteomielita extremității inferioare a femurului și a extremității superioare a tibiei 335
Osteomielita rotulei 339
Osteita parazitară 340
Micozele osteoarticulare ale genunchiului 341
Osteoperiostitele și artritele tifice și paratifice . . 345
Sifilisul osos și articular 346
Afecțiuni osteocondrodistrofice 349
Apofizita tibială anterioară (boala Osgood-Schlatter) 349
Apofizita rotuliană 352
Epifizita femurală inferioară 354
Osteocondrita disecantă 356
Osteocondromatoza 361
Afecțiuni neuromusculare 365
Sechelele postpoliomielitice 365
Genu flexum spastic 379
Artropatia tabetică 389
Artropatia siringomielică 392
Afecțiuni ale sinovialei 394
Sinovitele cronice nespecifice 394
Sarcomul sinovial 398
Afecțiuni reumatice 403
Boala lui Hoffa 403
Condromalacia rotulei 404
Genunchiul în poliartrita cronică evolutivă 407
Gonartroza 414
Hidrartroza intermitentă 425
Osteoartropatii prin diateze 427
Artropatia hemofilică 427
Tumori și distrofii osoase 429

Introducere

Genunchiul este un segment din corpul omenesc care are o deosebită importanță în funcțiunea aparatului locomotor. Malformațiile congenitale, agresiunile traumatice foarte frecvente, precum și cele produse prin diverse boli, se localizează cu predilecție în această regiune, interesînd în cel mai înalt grad nu numai pe chirurgi în general, dar și pe medicii sportivi, pe interniști, pe reumatologi, pe balneofizioterapeuți, pe neurologi etc.

Articulația genunchiului, cea mai mare articulație a corpului omenesc și, în același timp, una dintre cele mai puțin acoperite de țesuturi moi, este cu ușurință expusă nu numai acțiunii diverșilor agenți nocivi de origine internă, dar și celor exteriori. Rolul biomecanic pe care îl joacă în statică și în mers impune acestei articulații o îndelungată solicitare, care îi produce o degradare rapidă, înaintea tuturor celorlalte articulații. Puternic vascularizată, funcționînd nu numai în mișcare, dar și avînd de susținut uneori presiuni puternice, regiunea genunchiului devine sediul a numeroase afecțiuni inflamatorii, discrazice și tumorale. Fiind o articulație bogat inervată, orice suferință a ei provoacă repercusiuni complexe asupra funcțiunii întregului organism, nu numai asupra aparatului locomotor.

De aceea nu întîmplător atenția noastră s-a oprit asupra acestui segment. *Peste 30% dintre afecțiunile traumatice, peste 20% din cazurile de tuberculoză osteoarticulară, peste 25% din plăgile articulare, peste 30% din localizările tumorale ale aparatului locomotor și peste 35% din localizările afecțiunilor degenerative apar la genunchi. La acestea se adaugă tot ansamblul celorlalte boli neuromusculare, osteocondrodistrofice, metabolice etc. care se adresează într-un important procentaj tot acestei regiuni.*

Patologia genunchiului este deosebit de complexă, fiind în funcție uneori de leziuni ale unor organe interne sau de articulațiile din apropiere, încît înțelegerea ei pe plan fiziopatologic se impune, ca să se poată recurge la cele mai potrivite mijloace terapeutice. Cunoașterea diferitelor afecțiuni nu este posibilă fără a avea prezente în minte noțiuni măcar sumare de embriologia, anatomia, fiziologia și biomecanica regiunii.

Simptomatologia bolilor genunchiului este proteiformă și nu rareori stabilirea unui diagnostic corect este dificilă. De aceea, examenului clinic și radiologic al regiunii trebuie să i se acorde o deosebită atenție.

Tratamentul bolilor genunchiului fiind foarte variat, se impune prezentarea, foarte amănunțită, a tehnicilor ortopedico-chirurgicale.

Monografia de față are deci scopul de a prezenta genunchiul, segment cu predilecție interesat de un mare număr de afecțiuni, în toată complexitatea lui patologică și de a stabili mijloacele terapeutice cele mai indicate fiecărui caz.

PARTEA GENERALĂ

Examen clinic

În semiologia aparatului locomotor, ca și în semiologia celorlalte aparate sau sisteme, trebuie să ținem seama de o serie de reguli, să respectăm o anumită ierarhie a mijloacelor de investigație de care dispunem și să dăm interpretarea cea mai justă faptelor de observație. Numai astfel putem ajunge la stabilirea unui diagnostic clinic corect. Pentru a face diagnosticul clinic diferențial este necesar să avem prezente în minte toate afecțiunile genunchiului cu simptomatologia respectivă.

Examenul clinic al genunchiului se începe așezînd bolnavul la pat în decubit dorsal, cu membrele inferioare în extensie și genunchii apropiați.

a) **Inspecție.** Genunchiul poate prezenta cele mai diferite afecțiuni și existența acestora se face deseori remarcată prin simpla inspecție.

În mod normal, genunchiul are o ușoară atitudine de genu valgum fiziologic, gamba unindu-se cu coapsa într-un unghi obtuz, cu sinusul în afară (de 170 — 177°), care dispare cînd genunchiul este în flexie. Basset recunoaște genunchiului trei segmente : unul superior (crural), în formă de trunchi de con, ce se micșorează de sus în jos, unul mijlociu de forma unui cilindru neregulat și unul inferior (gambier), mai scurt, tot de forma unui trunchi de con, dar așezat invers decît cel de sus. Genunchiul prezintă o serie de reliefuri, care trebuie bine cunoscute. Pe partea anterioară, și anume în partea de sus a regiunii se observă un relief median, produs de vastul extern și vastul intern. Relieful rotulei se evidențiază subtegumentar. Cînd genunchiul este în extensie maximă, cu mușchii extensori contractați, și mai ales la oamenii musculoși, se pun în evidență două șanțuri (fosete) care delimitează perfect tendonul cvadricepsului. Înspre vîrful rotulei, în aceleași condiții apar două ușoare reliefuri care delimitează tendonul rotulian, ce se prelungește cu suprafața antero-internă lată a tibiei.

La partea externă a genunchiului se poate întrevedea la cei slabi chiar tuberculul lui Gerdy, sub forma unei denivelări se ce află pe platoul tibial și pe care se inserează tractusul ilio-tibial, apoi relieful tendonului bicepsului și cel al capului peroneului.

La partea internă a genunchiului se află relieful tendoanelor semitendinosului și semimembranosului, care împreună cu croitorul formează „laba de gîscă", iar mai sus este relieful adductorilor. Masivul acesta tendinos se evidențiază și mai mult prin faptul că formează un fel de perete fosetei pararotuliene.

La partea laterală externă se află două reliefuri în lungime : unul mai anterior, al fasciei lata și altul mai posterior și mai jos, al tendonului bicepsului cu capul peroneului.

La partea posterioară a genunchiului, și anume în porțiunea inferioară a spațiului popliteu, se văd două versante puternice care delimitează o mare fosă. La persoanele musculoase există în aceasta un țesut celular

subcutanat slab dezvoltat și capetele de inserție ale mușchilor gemeni. Cînd membrul inferior este întins, formațiunile din spațiul popliteu apar mai pronunțate.

Ca să punem în evidență tendoanele mușchilor care delimitează spațiul popliteu în afară și înăuntru, silim pe individul cercetat să-și flecteze genunchiul în unghi drept în timp ce noi, cu mîna cu care ținem gamba, ne opunem mișcării. Palpăm în afară coarda bicepsului, iar înăuntru semimembranosul, semitendinosul, adductorul.

Fig. 1. — Poziția Rădulescu, pentru punerea în evidență a interliniei articulare.

Interlinia articulară, cînd genunchiul este întins, se poate pune în evidență puțin mai sus de vîrful rotulei, pe cînd în flexie ea se află imediat sub vîrful acestui os. De altfel, la mișcările repetate de flexie și de extensie pe care le face omul, la nivelul amintit se simte o denivelare între femur și tibie. Pentru a evidenția și explora mult mai ușor și mai corect interlinia articulară atît în partea sa internă, cît și în cea externă, Rădulescu așază membrul de cercetat cu coapsa în abducție, cu genunchiul flectat în cel puțin 90°, în așa fel încît și partea terminală a gambei să se așeze peste coapsa opusă, imediat deasupra genunchiului (fig. 1). Interlinia articulară internă se vede foarte bine, mai ales la persoanele mai slabe, fiindcă marginea platoului tibial intern este puternic reliefată. Ca să observăm aceste detalii, ne așezăm cu spatele la capul bolnavului, lumina venind din spatele nostru.

Orice abatere de la cele relatate poate fi o indicație prețioasă în vederea descoperirii unei leziuni patologice.

Vom reaminti în treacăt *anomaliile congenitale* care ne pot izbi de la prima vedere. Astfel, dacă fața anterioară a genunchiului unui copil este plată și relieful rotulei nu se observă, iar aplatizarea se exagerează în flexiune, ne vom gîndi la o *absență congenitală a rotulei.* Alteori, genunchiul capătă forme curioase din cauza existenței unui *femur bifid* sau a *aplaziilor de femur, tibie* ori *peroneu*.

În afara anomaliilor congenitale, care se pot prezenta sub diferite forme, se mai pot observa, la simpla inspecție, următoarele semne : roșeața tegumentelor, devieri, tumefacții, fistule, varicozități, formațiuni tumorale sau pseudotumorale etc.

Devierile genunchiului se împart în mod clasic în 4 tipuri pure : *genu recurvatum, genu flexum, genu varum* și *genu valgum* și în nenumărate altele, care rezultă din combinarea tipurilor pure.

Genu flexum reprezintă acea diformitate a genunchiului în care gamba se găsește într-un grad oarecare de flexiune pe coapsă, extensia completă

fiind imposibilă. *Genu flexum* poate apare în *poliartrita cronică evolutivă*, *gonartroză*, *artritele acute sau cronice* (*osteoartrite tuberculoase*, *micotice*), ca *sechelă după poliomielită*, ca *tulburare fiziopatică în paraliziile spastice* sau după unele *traumatisme*. Flexiunea genunchiului reprezintă, în marea majoritate a afecțiunilor care se însoțesc de gonalgii intense, poziția de relaxare capsulo-ligamentară și de liberare a filetelor nervoase terminale de întinderea și apăsarea prin tumefacție și inflamație. Ea convine bolnavului, fiind cea mai puțin dureroasă. În tulburările fiziopatice, după sechelele de poliomielită și în paraliziile spastice, flexiunea se instalează ca urmare directă a dezechilibrului muscular. Mersul cu genunchiul ușor flectat este posibil cînd totuși valoarea mușchilor extensori este apropiată de normal; altfel bolnavul cade.

Cu genunchiul flectat se merge, cu cît el este mai anchilozat.

Genu recurvatum reprezintă acea diformitate a genunchiului în care gamba în timpul extensiunii maxime nu prelungește coapsa, ci face cu aceasta o arcuire mai mică sau mai mare cu convexitatea înapoi. *Genu recurvatum* apare în hiperlaxitățile capsulo-ligamentare (*clovnismul congenital*), în *sechelele de poliomielită*, în *genunchiul balant posttraumatic* sau în cel de natură neuropatică (tabes, siringomielie). El reprezintă un mijloc de stabilizare pasivă a articulației, necesară atît staticii, cît și mersului, și se accentuează cu ocazia acestor funcțiuni. Cînd bolnavul este examinat la pat, călcîiul este ridicat la un nivel mai sus decît al patului, în timp ce coapsa stă în total pe planul patului. Ridicînd cu o mînă laba piciorului, recurvatul se accentuează.

Atît *genu flexum*, cît și *genu recurvatum*, sînt devieri în plan antero-posterior.

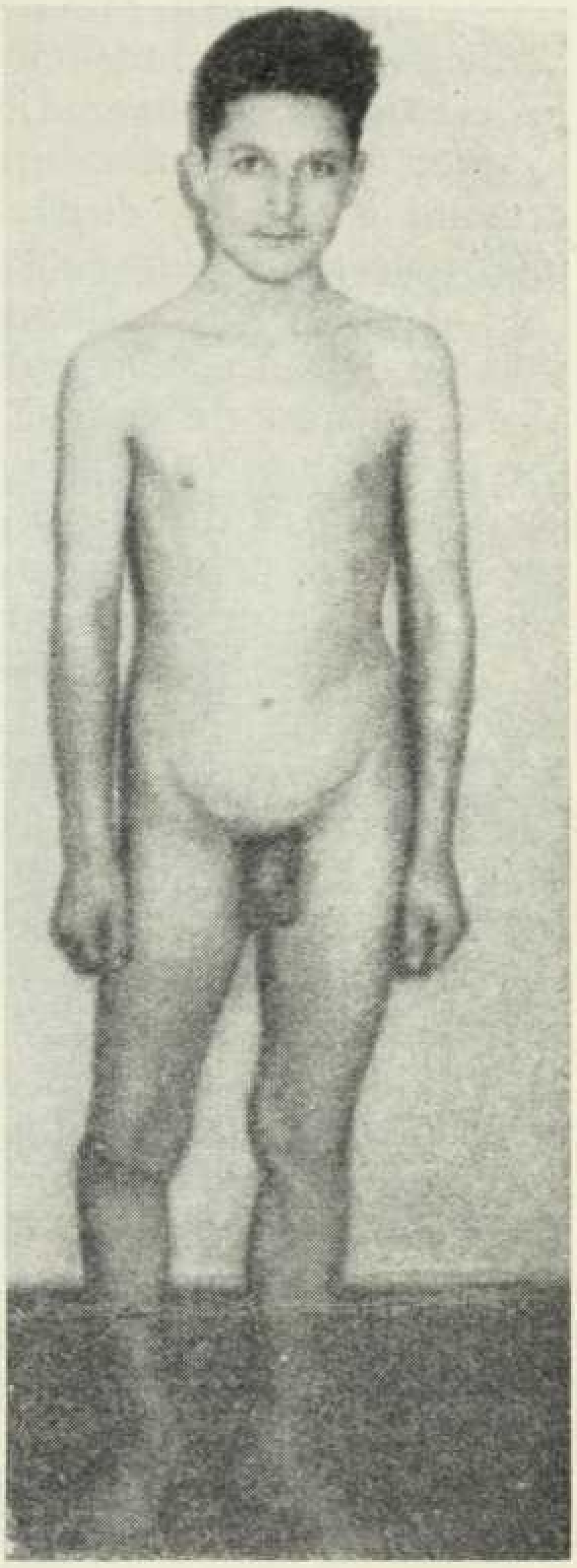

Fig. 2. — Un caz de tibia vara dreaptă (boala lui Blout).

Genu varum reprezintă o deviere în planul frontal al genunchiului, caracterizată prin proiectarea în afară a acestuia, membrul inferior formînd astfel o curbă cu concavitatea internă cu maximum de arcuire la nivelul genunchiului. În formele bilaterale, membrele inferioare realizează un O (*O-Beine*). *Genu varum* apare în *rahitism*, *acondroplazie*, *artropatia tabetică* sau *siringomielică*, *fractura tuberozității interne a tibiei*, *aplazia condilului intern* etc. El nu trebuie confundat cu *tibia vara* (boala Blount) care reprezintă o incurbare la nivelul metafizei tibiale superioare datorită leziunii sau aplaziei cartilajului de creștere la partea lui internă sau traumatismului care a avut ca urmare o înfundare a platoului tibial intern (fig. 2).

Genu valgum reprezintă tot o deviere în plan frontal a genunchiului, dar în sens invers, și se caracterizează prin proeminarea lui înăuntru, membrul inferior formînd un unghi accentuat (peste 177°) cu sinusul extern. În formele bilaterale membrele inferioare realizează un X mai mult sau mai puțin accentuat (*X-Beine*). De obicei este vorba de un *genu valgum* în perioada creșterii, cu variațiile sale principale (*genu valgum* al primei copilării, *genu valgum* rahitic al copilăriei a doua, *genu valgum* al adolescenților, *genu valgum* osteogenetic, *genu valgum* prin distrofie diaepifizară sau *genu valgum* de compensație). *Genu valgum* se mai întîlnește și în *luxația recidivantă a rotulei, după sechele de poliomielită, în urma fracturii tuberozității externe a tibiei* etc.

În stabilirea diagnosticului de *genu valgum* trebuie să ținem seama și de existența valgusului fiziologic. În mod normal, unghiul deschis în afară, format de coapsă cu gamba, este de 170—177°. Numai dacă acest unghi se micșorează sub 170° vorbim de un *genu valgum* diformitate.

În afara diformităților descrise, genunchiul poate prezenta și altele, produse nu prin devierea axului gambei față de axul coapsei, ci prin deplasarea unui segment față de celălalt.

În *luxațiile sau subluxațiile genunchiului*, gamba poate fi deplasată față de coapsă fie anterior, fie posterior, fie lateral. În *fracturile bicondiliene ale extremității inferioare de femur*, genunchiul apare mult lărgit transversal. În aceste cazuri se poate pune în evidență ***semnul lui Nélaton***, care constă în reducerea prin presiunea laterală făcută asupra condililor femurali a acestei lărgiri transversale a extremității femurului. Se obține și revenirea rotulei la locul ei, dar nu prea mult timp de la producerea accidentului. *Fracturile-decolări ale extremității* inferioare de femur, de altfel cele mai frecvente dintre decolări, duc la deformații asemănătoare celor produse de luxații, dar la palpare se simt condilii femurali la locul lor, deasupra platoului tibial. În orice caz, în zona aceea nu există vreo denivelare însemnată, dar constatarea nu este ușor de făcut din cauza tumefierii regiunii prin hematom, prin hemohidartroză etc.

Luxațiile sau subluxațiile genunchiului dau și ele o schimbare a formei genunchiului fie în sens antero-posterior, fie în cel lateral. În urma unor mari ruperi ligamentare, dislocarea prin luxație poate da și o rotație anormală a gambei. Luxațiile și subluxațiile genunchiului nu au numai o origine posttraumatică. Sînt, spre exemplu, afecțiuni inflamatorii cronice sau degenerative ale genunchiului care produc în mod patologic, apreciabile deplasări între fragmente. Între alte cauze ale acestora este și menținerea îndelungată în flexiune antalgică a gambei pe coapsă, după care urmează leziuni distructive întinse ale celor două extremități osteoarticulare, prin compresiune ulcerativă (Lannelongue) și hipertrofia atrofică a părților anterioare ale condililor femurali. Aceștia, scăpați de sub presiunea lor normală, își măresc forma în dauna consistenței, conform legii lui Delpech și Wolff. Așa se ajunge la subluxația genunchiului în *poliartrita cronică evolutivă* sau în *osteoartrita tuberculoasă netratată*.

Tumefacția genunchiului, care se observă la inspecție, însoțește aproape toate afecțiunile traumatice, inflamatorii sau degenerative ale acestei regiuni. Tumefacția poate fi *globală* sau *parțială*.

Se pot observa mai multe tipuri de tumefacții globale. Cea fără schimbarea culorii tegumentelor apare cu atît mai globuloasă, cu cît atrofia mușchilor coapsei și gambei este mai accentuată, făcîndu-ne să ne gîndim la o *tumoare a genunchiului* sau la ceea ce autorii vechi îi spuneau impropriu *tumoare albă* (*osteoartrită tuberculoasă*). Cînd la tumefacția globală se adaugă una mai accentuată, suprarotuliană, poate fi vorba de o *artrită bacilară cu grăunțe riziforme*. Cu timpul, scheletul gambei ajunge să prezinte o incurbare anterioară de compensație, care încearcă să redreseze flexumul, constituindu-se o diformitate în baionetă (*diformitatea lui Sonnenburg*).

Într-o fază mai evoluată a unei artrite tuberculoase, tegumentele devin și în această afecțiune roșii-vinetii și edematoase, iar fistulele se deschid de obicei pe laturile genunchiului, uneori ca o coroană în jurul articulației.

Tumefacția cu tegumente galbene, cu rețeaua venoasă subcutanată bine pusă în evidență ne va face să ne gîndim la existența unui *proces proliferativ* (osteosarcom, fibrosarcom, sinovialom etc.).

O tumefacție globală mai mult în sens antero-posterior, consecutivă unui traumatism, apare în *fractura supracondiliană*, prin umplerea spațiului popliteu de către fragmentul diafizar sau, invers, de cel epifizar, dar și de către hematom. Rotula proemină înainte, ridicată fiind de hemartroză. În acest caz, membrul inferior este scurtat, uneori cu 4—8 cm. În fine, o tumefacție globală a părților moi periarticulară, cu ștergerea reliefurilor rotuliene, fără scurtare și cu impotență funcțională cu totul relativă ne face să ne gîndim la existența unei *hemartroze* sau a unei *hidartroze*.

Tumefacții parțiale ale diferitelor zone ale genunchiului pot apărea într-un mare număr de afecțiuni. Tumefierea pe o zonă limitată a feței anterioare a genunchiului, însoțită uneori și de roșeața tegumentelor, se întîlnește în *apofizita rotuliană* (boala Sinding-Larsen-Johansen). Tumefacția ovalară, foarte proeminentă, a aceleiași zone se observă în *bursita prerotuliană*. Tumefacția însoțită de ușoară roșeață și edem a regiunii tuberozității tibiale anterioare constituie o primă indicație că ne aflăm în fața unei *apofizite tibiale anterioare* (boala Lannelongue-Osgood-Schlatter). O mică tumefacție la partea internă a genunchiului ne atrage atenția și asupra posibilității existenței unei *osteoformațiuni paracondiliene interne* (boala lui Pellegrini-Köhler-Stieda).

Formațiunile tumorale care apar mai frecvent la genunchi sînt cele maligne osteoarticulare, dar există și dintre acelea ce sînt sigur benigne. Dintre formațiunile pseudotumorale întîlnim mai frecvent la acest nivel *exostozele osteogenetice* din cadrul bolii osteogenetice a lui Ombrédanne, *bursitele bicepsului*, *semitendinosului*, *semimembranosului*, *ale gemenilor*, cele *rotuliene* ori *tibio-rotuliene*.

b) **Palpare.** După ce s-au consemnat toate datele căpătate prin inspecție, se va trece la palparea regiunii genunchiului, care ne va completa investigația. Prin palpare vom putea controla variațiile de temperatură ale regiunii — în total sau parțial, pe zone, — existența unor eventuale

puncte dureroase, raporturile sau anomaliile reliefurilor osoase, împăstarea țesuturilor moi, fluctuența în unele locuri, existența hemohidartrozei și existența adenopatiei.

Eventualele modificări ale temperaturii cutanate a regiunii genunchiului se constată cu fața dorsală a degetelor, dar mai ales cu dosul mîinii, prin comparație cu cea a regiunilor de deasupra și de dedesubtul articulației și cu cea similară a celuilalt genunchi. Trecerea de la o regiune la alta se face repede. În mod normal, tegumentele de pe fața anterioară a genunchiului sînt mai reci decît acelea ale regiunilor învecinate. „Amintiți-vă — scrie Ombrédanne — de serile voastre de lucru la birou, iarna, și faptul vă va apărea evident". În afecțiunile inflamatorii acute sau cronice, temperatura întregului genunchi crește simțitor și, cum se exprimă Boppe „genunchiul care normal ar trebui să fie polul membrului inferior, devine ecuatorul lui". În osteoartrita tuberculoasă, deși genunchiul se încălzește în totalitate, se observă totuși o zonă cu maximum de căldură la nivelul condilului tibial intern.

Uneori căldura locală crește numai în anumite zone. Astfel, în *apofizita rotuliană* crește la nivelul rotulei, în *apofizita tibială anterioară* la nivelul tuberozității tibiale anterioare, iar în *osteoformațiunile posttraumatice paracondiliene interne* (*boala Pellegrini-Köhler-Stieda*) de partea internă a genunchiului.

Căldura locală a genunchiului poate însă să și scadă față de cea normală, cum se întîmplă în *sechelele de poliomielită*, *paraliziile spastice infantile* sau *hemiplegii*.

Determinări mai precise se pot face cu ajutorul termometrelor cutanate. Cu termometrul cutanat de tip „Heidewolf" temperatura normală de pe fața anterioară a genunchiului este de 31,5—34°, iar pe fața posterioară de 32—35°. În sechelele de poliomielită, așa cum a observat Cl. Baciu, topotermometria cutanată a genunchiului se modifică simțitor. În paralizia parțială a cvadricepsului nu se observă nici o modificare. În paraliziile întinse ale membrului inferior, cu păstrarea cîtorva grupe musculare parțial paralizate, temperatura cutanată a genunchiului scade atît pe fața anterioară, cît și pe aceea posterioară cu 0,5°. În monoplegia membrului inferior temperatura cutanată scade pe fața anterioară cu 0,5°, iar pe cea posterioară cu 2°. Deosebirile dintre temperatura cutanată a feței anterioare și a celei posterioare sînt ușor de înțeles, știut fiind că pachetul vascular principal al regiunii se găsește pe partea posterioară.

Depistarea eventualelor puncte dureroase se face cu delicatețe, apăsîndu-se cu pulpa indexului sau a policelui în anumite zone de elecție care trebuie cunoscute.

Dacă bolnavul acuză o durere în urma unui traumatism, vom controla succesiv reliefurile condililor femurali, ale rotulei și ale extremității superioare a tibiei. Durerea vie într-un punct fix sau pe o linie scurtă, delimitată pe rotulă, indică o *fractură fără deplasare* a acesteia. Durerea vie și un spațiu transversal depresibil între două mici masive osoase arată fractura rotulei cu deplasarea fragmentelor. Durerea la nivelul inserțiilor ligamentelor laterale indică o *entorsă puternică*. Puncte sau linii fixe dureroase pe condilii femurali sau tibiali indică o fractură a acestora.

Dacă durerea apare spontan la un adolescent, se poate datora afecțiunilor așa-numite de creștere. O rotulă dureroasă ne va face să ne gîndim la o *patelită de creștere* (boala Sinding-Larsen-Johansen), iar o apofiză tibială anterioară dureroasă la *boala Lannelongue-Osgood-Schlatter*. O durere la apăsare pe condilul tibial intern, unde am pus în evidență și o ușoară ridicare a temperaturii locale, constituie „durerea-semnal" din osteoartrita tuberculoasă incipientă sau ceea ce Rădulescu denumește ca fiind *„pulsul tuberculozei genunchiului"*.

Un loc mai deosebit în cadrul punctelor dureroase îl ocupă leziunile meniscale. Acestea se manifestă prin puncte dureroase ce se pot pune în evidență la nivelul interliniei articulare prin diferite manevre. Cum leziunile de menisc se însoțesc uneori și de hidartroză, mai ales la persoanele mai în vîrstă, se pune deseori diagnosticul greșit de artrită reumatismală sau de artroză cu recrudescență evolutivă posttraumatică.

Pentru a pune în evidență punctele dureroase ce caracterizează leziunile meniscale, vom stabili în primul rînd cu exactitate nivelul interliniei articulare. Pentru aceasta se flectează ușor gamba pe coapsă, poziție în care vîrful rotulei ajunge exact în dreptul interliniei și de la vîrful rotulei se așază transversal un șnur, care dacă este strîns intră în șanțul interliniei. Pe urmele șnurului se trage cu creionul dermatograf o linie care marchează nivelul interliniei articulare. Acest procedeu are dezavantajul că inscripția grafică, prin extinderea genunchiului, nu mai corespunde șanțului interliniei ; este însă valoroasă în cazul în care explorarea se face cînd genunchiul se află flectat la marginea mesei pe care șade pacientul în decubit dorsal.

În cadrul rupturilor de menisc, punctele dureroase pot apărea pe conturul interliniei articulare, nivelul depinzînd de tipul anatomopatologic al leziunii și de poziția în care este examinat genunchiul. În general, manevrele pentru depistarea leziunilor de menisc urmăresc să producă durere atît prin presiune digitală, cît și prin strîngerea meniscului lezat între condilul femural și condilul tibial. Punctele sensibile vor fi deci bine delimitate pentru corpul meniscului intern sau extern, pentru cornul anterior sau pentru cel posterior al lor.

La subcapitolul „Leziunile meniscului" vom da detalii asupra examenelor clinice necesare pentru a se pune în evidență aceste puncte dureroase.

După depistarea eventualelor zone dureroase se va trece la controlarea raporturilor și formelor proeminențelor osoase. Se va putea astfel observa fie o poziție excentrică a rotulei, însoțită de o aplazie de condil femural extern, ca în *luxația recidivantă de rotulă*, fie chiar lipsa rotulei, ca în *absența congenitală a rotulei*.

În *fractura supracondiliană de femur*, fragmentul condilian deplasat posterior, precum și hematomul, umple spațiul popliteu. În *fracturile epifizei femurale distale* cu traiecte intraarticulare, pe lîngă tumefacția produsă de deplasarea fragmentelor se adaugă și hemartroza abundentă. La palpare regiunea este dureroasă. În *fractura transversală subtuberozitară a tibiei* (*fractura Heydenreich*) se simte sub rotulă o soluție de continuitate foarte dureroasă la presiune. În *fractura de rotulă cu deplasare* se simte

soluția de continuitate dintre fragmente ca un șanț transversal în care poate intra perfect un creion așezat orizontal (semnul creionului).

Soluții de continuitate pot fi identificate prin palpare și la nivelul țesuturilor moi. Astfel, dacă degetul se înfundă în regiunea suprarotuliană într-un șanț net cu margini delimitate poate fi vorba de o *ruptură de tendon cvadricipital*, iar dacă acest șanț apare sub rotulă, de o *ruptură a tendonului rotulian* sau de o *smulgere a tendonului rotulian* de pe tuberozitatea anterioară a tibiei, cu fractura acestei tuberozități (*fractura Schlatter*).

Alteori, palparea pune în evidență existența unor formațiuni anormale de consistențe diferite. Prezența unor formațiuni dure, ovoide, neregulate, pediculate sau nu, ce țin de condilii femurali sau tibiali, deasupra cărora țesuturile moi alunecă cu ușurință arată, cu foarte multă posibilitate la adolescenți, că este vorba de exostozele caracteristice *bolii osteogenetice a lui Ombrédanne*. Existența unei exostoze pe tibie (*spina lui Mac Ewen*) se observă în *genu valg de creștere*. Prezența unui corpuscul dur ce întrerupe interlinia articulară (*semnul lui Russel*) ne va face să ne gîndim la o *leziune sau la un chist de menisc, la o osteocondrită disecantă* sau la un *șoarece articular* de altă etiopatogenie herniat temporar.

Formațiunile pseudotumorale care la palpare se arată a fi fluctuente în două sensuri, iar altele renitente sînt : *bursita prerotuliană*, *abcesele reci periarticulare* și *chistele sinoviale din spațiul popliteu*.

Examenul formațiunilor tumorale sau pseudotumorale din spațiul popliteu se face așezîndu-se bolnavul în decubit ventral, cu genunchii întîi în extensie și apoi în flexiune progresivă. Uneori constatăm că o tumoare evidentă în extensie devine profundă în flexiune sau chiar dispare (chistele sinoviale cu comunicare largă cu articulația sau un șoarece articular). Una imobilă devine mobilă și invers, după cum genunchiul este în extensie sau în flexiune.

În cazul unei tumori dure ne vom gîndi la *nevrom*, *neurofibromatoză Rechklinghausen*, *miofibrom*, *adenopatie*, *osteosarcom* etc. În cazul unei tumori fluctuente ne vom gîndi la un *abces rece*, la *chiste poplitee* sau, cînd sînt fals fluctuente, *la lipom*, *sarcom parțial descompus* etc. În cazul unei tumori pulsatile poate fi vorba de *anevrism arterial*, *anevrism arteriovenos* sau *chist sinovial popliteu situat deasupra arterei*.

Prezența lichidului intraarticular se va constata printr-o manevră specială, care în mod corect se efectuează în felul următor : bolnavul se așază în decubit dorsal pe un plan dur, cu genunchiul în extensie. Cu mîinile care înconjură segmentul, și anume cu porțiunea lor dintre police și degetele mijlocii, se pornește concomitent de sub genunchi și de deasupra lui spre articulație, apăsîndu-se părțile moi cu scopul de a se aduna și împinge lichidul articular din fundul de sac subcvadricipital și din articulație sub rotulă. Mărindu-se astfel tensiunea lichidului adunat sub rotulă, cu indexul mîinii drepte sau stîngi rămas liber se percută ritmic pe rotulă. În cazul în care există lichid intraarticular rotula flotează, ca un sloi de gheață împins în apă și care revine la suprafață după decomprimare, și se simt loviturile rotulei de condili. Fenomenul este cunoscut sub numele de „șoc rotulian". Cînd lichidul articular este sub tensiune puternică genunchiul este globulos, cu aspect tumoral. În astfel de condiții,

șocul rotulian este greu de pus în evidență. Cu mijlocul amintit mai sus, semnul este și mai greu de constatat. În astfel de cazuri așezăm genunchiul în foarte ușoară flexiune, pentru ca lichidul să se mai răspîndească, și apăsăm scurt și puternic rotula, ținînd vîrful degetului pe ea; vom avea senzația că un val lichid se întoarce și ne împinge degetul (semnul renitenței sau al „șocului de întoarcere").

Dacă revărsarea articulară este minimă, șocul rotulian nu apare cînd bolnavul este culcat, deoarece lichidul se răspîndește în părțile posterioare, declive, ale articulației. În aceste cazuri Dupley recomandă să se caute șocul rotulian, bolnavul fiind în ortostatism, cu genunchiul în extensie pasivă, deci cu musculatura coapsei relaxată. Simpla lovire ritmică a rotulei va pune în evidență existența chiar a unei mici cantități de lichid intraarticular.

Șocul rotulian apare în toate revărsările articulare, indiferent de etiopatogenia lor. Prezentăm o schemă a unor cauze pe care trebuie să le avem în minte:

Revărsările articulare
- Hemartroza
  - posttraumatică
    - — contuzie articulară
    - — entorsă
    - — fracturi intraarticulare
    - — ruptură de menisc (rar)
  - la hemofilici
- Hidartroza
  - — statică: tulburări de statică și locomoție
  - — posttraumatică: prin evoluție, din hemartroză
  - — infecțioasă: lues (genunchiul lui Clutton), blenoragie, scarlatină, variolă, erizipel, limfangită, artrite diverse etc.
  - tuberculoasă
  - reumatismală
    - — reumatism acut
    - — reumatism degenerativ
  - neurală
    - — plăgi, secțiuni sau iritații patologice
    - — afecțiuni medulare: tabes, siringomielie
    - — afecțiuni cerebrale
  - prin transudație
    - — edeme cardiace, renale, cașectice
    - — fracturi din imediata vecinătate
    - —rupturi musculare de vecinătate
  - prin iritație de vecinătate reflexă
    - — osteomielită
    - — tumori osoase
    - — în afecțiunile de șold (coxalgie, fractură de col femural etc.)
  - anafilactică: șoc proteinic, seruri, medicamente
  - neoplazică: sinovialom
  - esențială: hidartroza intermitentă a lui Perrin

Revărsarea articulară nu este decît o simplă manifestare clinică ce devine valoroasă în vederea diagnosticului numai dacă se ține seama de celelalte semne clinice, precum și de elementele furnizate de laborator.

Palparea va căuta să determine și gradul de împăstare a țesuturilor moi periarticulare. Împăstarea este senzația tactilă, echivalentă cu aceea pe care o avem apăsînd pe seu sau pe un aluat gros, pe care o dau elementele țesuturilor conjunctive infiltrate de obicei de tuberculoză. Astfel, în faza de debut a osteoartritei tuberculoase la copil, dacă se prinde între două degete pielea din dreptul regiunii bolnave se constată că pliul este mai voluminos decît cel de partea opusă (*semnul lui Aleksandrov*). Într-o fază mai înaintată, *împăstarea* interesează toate țesuturile moi atît de manifest, încît constituie un semn important în diagnosticul osteoartritei tuberculoase. Îngroșarea capsulei se pune în evidență și prin prinderea între primele două degete a fundului de sac subcvadricipital sau prin trecerea cu mîna de pe fundul de sac îngroșat pe țesut sănătos; în acest caz se simte o netă denivelare (*semnul scării*).

După ce s-a terminat palparea genunchiului se va continua culegerea și a unor *date palpatorii la distanță*. Aceste date sînt legate în special de controlul tonicității mușchilor supra- și subiacenți genunchiului și de controlul grupelor ganglionare aferente acestei regiuni.

În general se poate afirma că orice afecțiune de genunchi se însoțește în mod obligatoriu de tulburări ale tonicității mușchilor supra- și subiacenți. Dacă este vorba de o afecțiune dureroasă, se observă o contractură reflexă antalgică a mușchilor posteriori ai coapsei. Foarte rapid cvadricepsul și mai apoi și mușchii gambei încep să-și piardă tonicitatea normală și să devină hipotoni sau chiar atoni.

Prezența de lichid articular posttraumatic sau inflamator aduce în 24 de ore o hipotonicitate marcată a cvadricepsului, care se va menține foarte multă vreme și după dispariția lichidului prin tratament. Recuperarea valorii funcționale a cvadricepsului se impune prin tratament fizio- și kinetoterapeutic, fiindcă altfel impotența funcțională a membrului inferior se va menține multă vreme și decepționează pe bolnav, mai ales că împotriva instabilității genunchiului folosește un genunchier, care la rîndul lui contribuie la atrofia musculară.

Limfatic, genunchiul este tributar ganglionilor inguinali superficiali, profunzi și crurali. De aceea aceștia trebuie controlați cu regularitate în toate afecțiunile genunchiului. În *osteoartrita tuberculoasă de genunchi*, după 6—8 luni de boală se observă constant o adenopatie inguinală și crurală nedureroasă și fără periadenită. Uneori descoperim adenopatia și a grupului iliac intern. Infecțiile modeste ale piciorului prind adesea și ganglionul sau ganglionii din regiunea poplitee, cînd aceștia există. Ei trebuie palpați, sînt dureroși și măriți de volum.

c) **Ascultație.** Este un mijloc de investigație mai puțin folosit în semiologia genunchiului. Totuși, se recomandă în unele cazuri să se asculte genunchiul fie cu ajutorul unui stetoscop auricular, cum face Bircher, fie cu urechea pe mîna aplicată pe genunchi, cum face Krömer. În acest fel se pot percepe în leziunile de menisc sau artroze, zgomote de zumzet, frecare sau trosnituri și, uneori, se poate stabili locul de producere al acestora și deci sediul precis al leziunilor.

Efimov (1961), cu scopul de a înlătura incomoditatea acestei metode de investigație și zgomotele supraadăugate, fixează fonendoscopul pe

fața anterioară a gambei, în imediata apropiere a articulației genunchiului. Localizarea leziunilor se poate face prin mișcări pasive sau active de flexiune-extensie și prin mișcări de rotație.

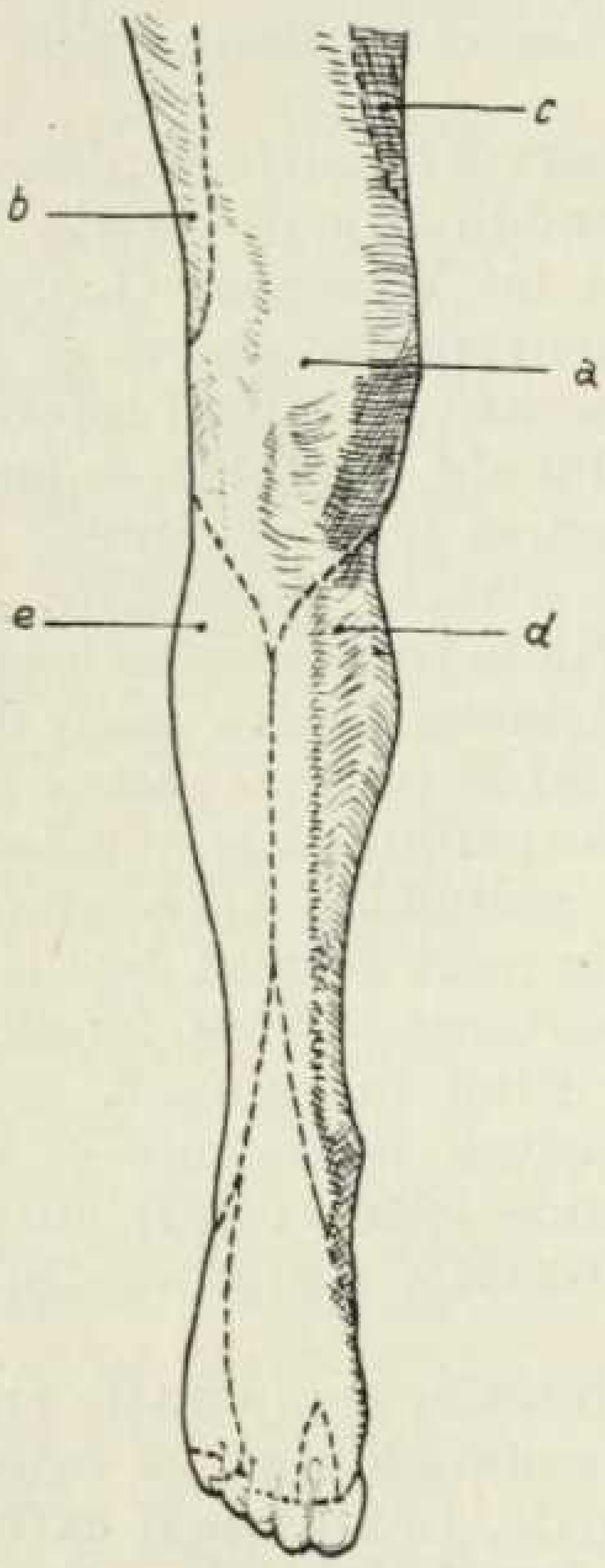

Fig. 3. — Teritoriile nervilor cutanați pe fața anterioară a genunchiului.

a. nervul crural; b. nervul femuro-cutanat; c. nervul obturator; d. nervul safen intern; e. nervul peronier cutanat.

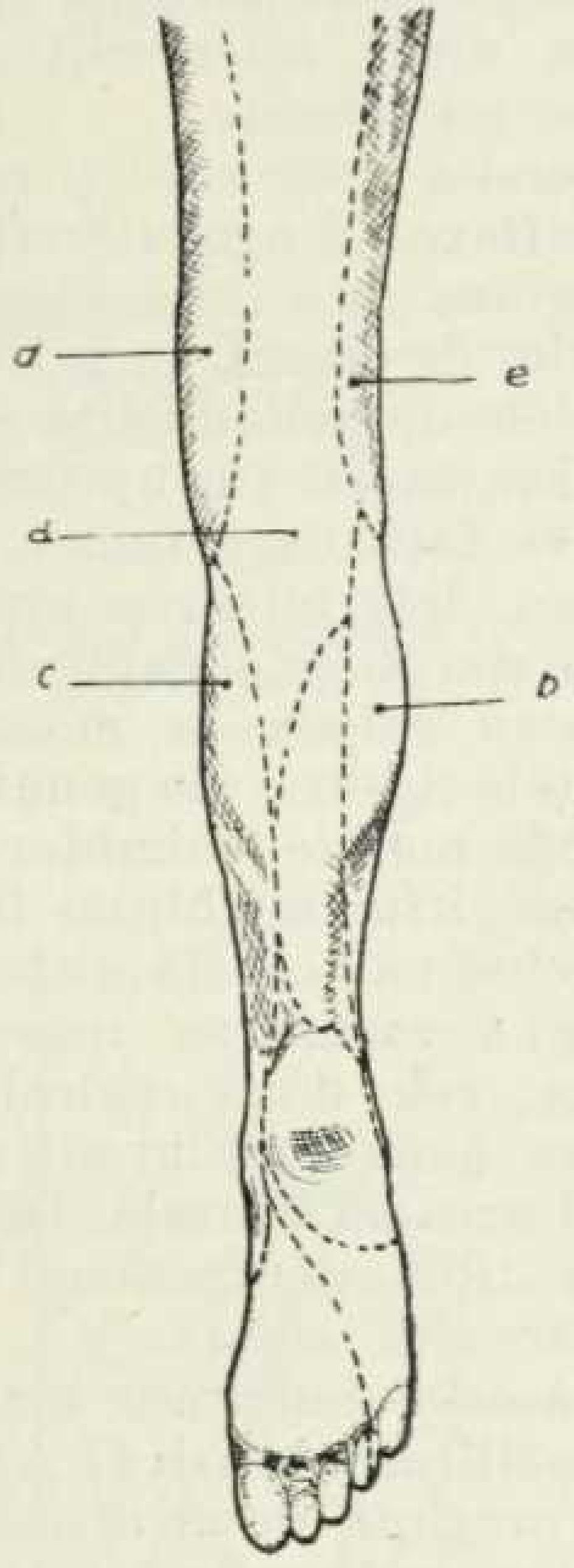

Fig. 4. — Teritoriile nervilor cutanați pe fața posterioară a genunchiului.

a. nervul mic sciatic; b. nervul peronier cutanat; c. nervul accesoriu al safenei interne; d. nervul obturator; e. nervul femuro-cutanat.

d) **Sensibilitate.** Sensibilitatea superficială a genunchiului se datorește mai multor nervi (fig. 3 și 4).

Hipoestezia sau anestezia acestor teritorii se va observa în leziunile parțiale sau totale ale acestor nervi, iar hiperestezia teritoriilor respective în compresiunile sau strangulările cicatriceale ale nervilor tributari. Astfel, după intervențiile pe șold, efectuate prin incizii anterioare sau anteroexterne, poate apărea *meralgia parestezică*, un sindrom cauzalgic datorat unei leziuni a femuro-cutanatului și caracterizat prin senzație de durere și arsură pe fața externă a coapsei și genunchiului. Unii bolnavi după ședere mai îndelungată în picioare simt de-a lungul coapsei, înspre partea externă, senzația de apă caldă care curge pe tegumente. Regiunea externă a coapsei și a genunchiului este parestezică sau hipoestezică.

Unele leziuni ale articulației genunchiului produc și ele tulburări de sensibilitate superficială. Astfel, în rupturile de menisc se observă fie o hiperestezie, fie o hipoestezie a unei mici zone situate la nivelul interliniei articulare, în dreptul meniscului lezat (*semnul Tavernier-Turner*).

După unele intervenții chirurgicale (artrotomii, artroplastii etc.) rămîn zone parestezice.

Disociația între cald și rece se observă în siringomielie.

e) **Reflexe.** Singurul reflex osteotendinos care poate fi căutat în această regiune este reflexul rotulian al lui Westphal (L_3). El este abolit în paraliziile de crural, în artropatiile neuropatice (tabes și siringomielie) și în sechelele de poliomielită care interesează membrul inferior respectiv.

f) **Măsurători.** Cu ajutorul metrului de croitorie se fac măsurători comparative față de genunchiul membrului inferior opus.

Pentru determinarea gradului de atrofie musculară se măsoară perimetrele coapselor și gambelor, cel puțin în treimea inferioară a acestora.

În *genu valgum* se măsoară depărtarea dintre cele două maleole interne, fețele interne ale genunchilor fiind în contact sau se aplică o riglă dreaptă de la marele trohanter la maleola peronieră și se măsoară distanța dintre ea și vîrful unghiului format de genunchi. Aprecierea valgului se face cunoscînd că această distanță este în mod normal de 3—5 cm.

În *genu varum* se măsoară depărtarea dintre fețele interne ale genunchilor, cele două maleole interne fiind în contact.

Devierea genunchiului se mai apreciază întinzîndu-se o sfoară de la mijlocul arcadei crurale, la nivelul unde bate artera, pînă la mijlocul articulației tibio-astragaliene și se apreciază distanța dintre mijlocul rotulei și această sfoară.

Se măsoară lungimea membrului inferior comparativ cu cel sănătos.

g) **Mobilitatea pasivă.** Articulația genunchiului, ca orice articulație uniaxială, prezintă două mișcări principale, flexiunea și extensia, și mișcări secundare reduse de rotație și de înclinație laterală. Din punct de vedere geometric, suprafața articulației genunchiului, definită de Ivanițki ca „o articulație trohleosferică și spiroidă'', nu este nici sferoidală, nici trohleară. Așa cum remarcă D.D.Donskoi, suprafața articulară a femurului, mult teșită spre înăuntru, este asemănătoare numai într-o oarecare măsură unei trohlei și, afară de aceasta, ea vine în contact direct cu rotula, nu cu tibia. Cei doi condili articulari ai femurului nu au o formă asemănătoare nici în sens transversal în care de altfel nici nu se fac mișcări (abducția și adducția fiind în mod practic imposibile), nici în sens anteroposterior, deoarece în acest din urmă caz suprafața are o cursă spiroidă neuniformă. Din punct de vedere al mișcărilor executate în flexiune-extensie cei doi condili nu dau o inscripție similară.

Mișcările genunchiului. Articulația genunchiului funcționează după principiul unei pîrghii de gradul II, în care ambele forțe de acțiune au sensuri diferite, iar punctele de aplicare ale acestor forțe sînt dispuse de aceeași parte a axului de rotație a pîrghiei (fig. 5).

Flexiunea și extensia se realizează fie prin deplasarea tibiei pe femurul fixat, fie prin deplasarea femurului pe tibia fixată, fie prin deplasarea simultană a celor două oase, unul pe altul. În flexiune, fața posterioară a

gambei se apropie de fața posterioară a coapsei și în extensie ele se depărtează. Mișcarea de flexiune începe să se efectueze în jurul unui ax transversal care trece aproximativ prin cele două tuberozități condiliene ale femurului și are activ o amplitudine de 130°, iar pasiv de 150°. Amplitudinea poate fi depășită fiziologic cu 5-10° de hiperextensie. În mod practic, capătul acestui ax se află la adult pe fața laterală a genunchiului la $1\frac{1}{2}$ cm deasupra interliniei articulare și ceva mai îndărăt decît mijlocul distanței dintre fața anterioară și cea posterioară.

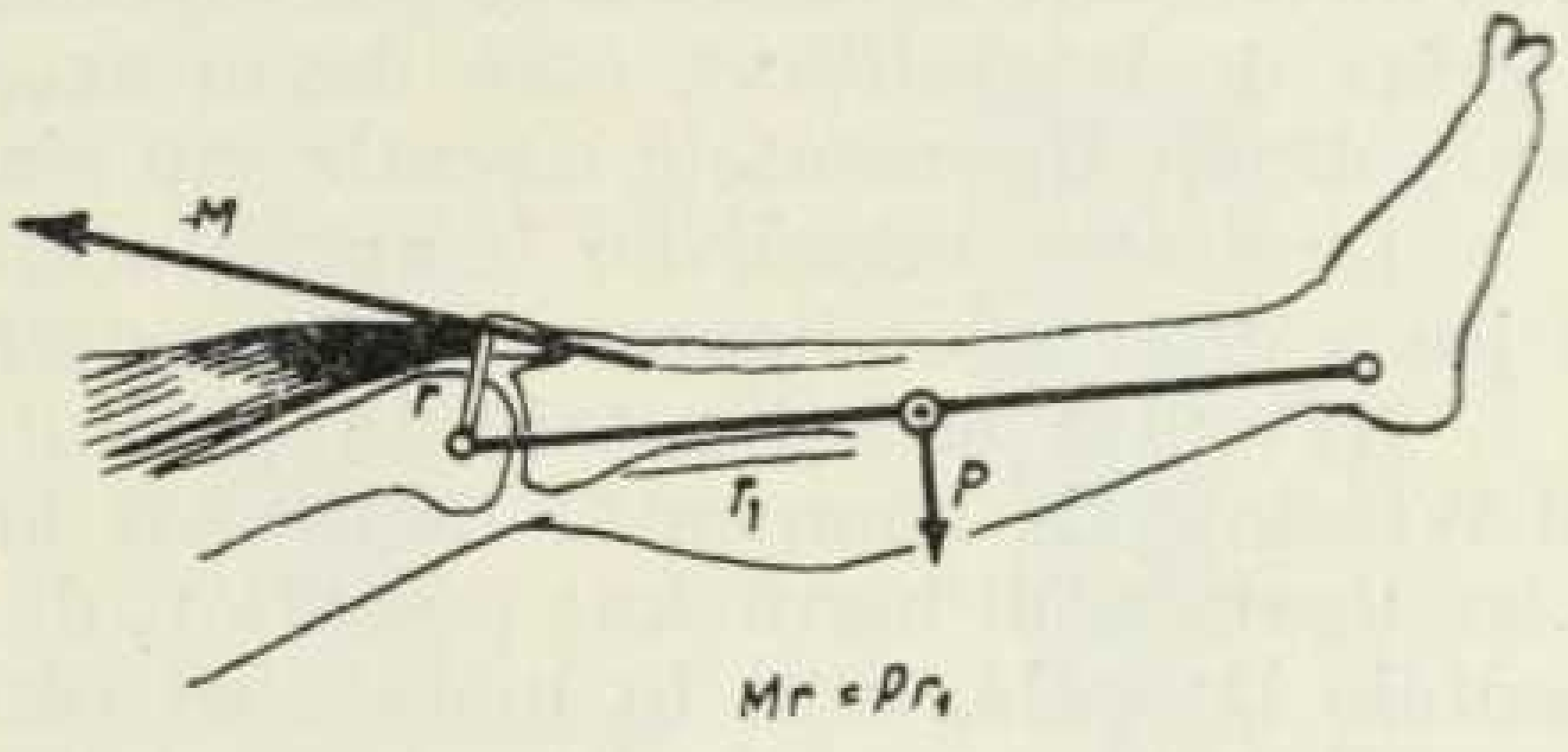

Fig. 5. — Articulația genunchiului funcționează după principiul unei pîrghii de gradul II (după D. D. Donskoi).

Mișcările de flexiune și extensie nu sînt mișcări pure, ci se realizează combinate cu o mișcare de rotație a gambei față de femur. În flexiune tibia se rotează înăuntru iar în extensie în afară.

În mișcarea de flexiune, condilul femural, care are în secțiune un contur de volută și nu de cerc, se mișcă față de platoul tibial, completat de meniscuri, în jurul unei serii de axe ale căror extremități unite între ele formează o volută și nu o singură axă, cum se întîmplă cu o sferă (fig. 6). În flexiune, începutul mișcării se face mai mult prin rostogolire, iar sfîrșitul mai mult prin rotație pe loc în jurul unui ax fix. Meniscurile și perinuța grăsoasă anterioară completează articulația în așa fel încît în mod normal mișcarea de flexiune și extensie se execută perfect și congruent.

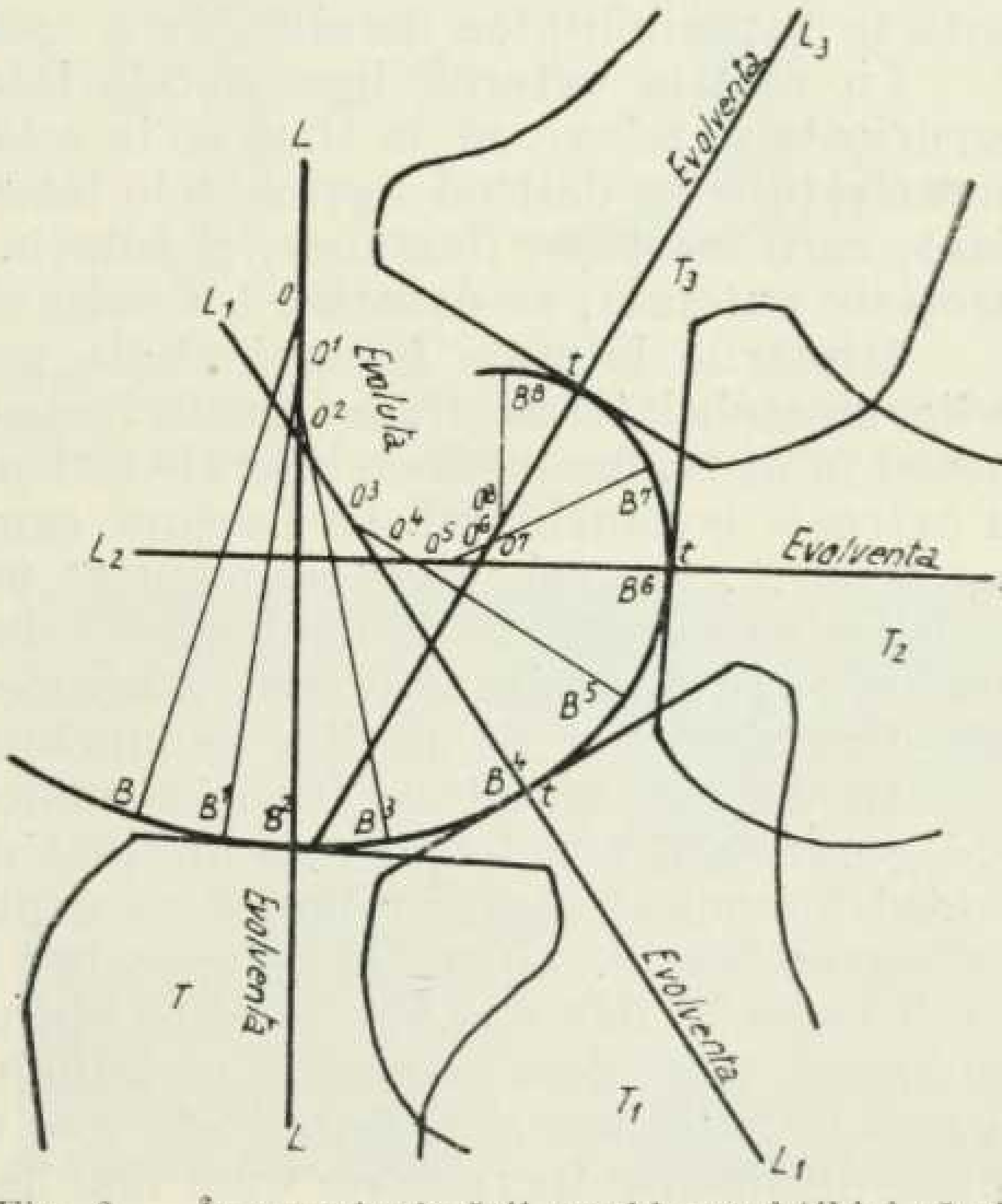

Fig. 6. — În cursul mișcării, axul lung al tibiei rămîne tangent curbei descrise de centrele de curbură succesivă ale condililor femurali.

În extensie totală condilii femurali au contact cu platourile tibiale într-un punct așezat cam între 2/3 anterioare și treimea posterioară, pe cînd în flexiunea de unghi drept condilul este la mijloc. Această constatare arată că femurul nu se deplasează de loc în flexiune ci alunecă înainte. Frații Weber au demonstrat că două puncte osoase simetrice fixate lateral respectiv pe condilul femural și pe platoul tibial în extensie se deplasează unul față de celălalt cînd genunchiul se așază în flexiune.

Cînd genunchiul este în semiflexiune se poate executa activ și o redusă mișcare de rotație care poate ajunge chiar pînă la 20° amplitudine, iar pasiv pînă la 40°, amplitudinea mișcării fiind condiționată, bineînțeles, de integritatea ligamentelor încrucișate. La unii indivizi cu un oarecare grad de laxitate articulară se pot executa în aceste condiții și foarte ușoare mișcări de lateralitate, care devin exagerate prin ruperea sau alungirea unuia dintre ligamentele laterale sau cînd în articulație este lichid.

Limitarea mișcărilor în amplitudini funcționale se datorește intrării în joc a diferitelor ligamente și a mușchilor.

Extensia este limitată în primul rînd de ligamentul posterior al lui Winslow, de ligamentul încrucișat anterior și, în mod accesoriu, de către ligamentul încrucișat posterior, de mușchii ischiogambieri și de ligamentele laterale, care în momentul extensiei se întind.

Flexiunea nu este practic limitată decît de întîlnirea feței posterioare a gambei cu fața posterioară a coapsei. Ligamentul rotulian solidarizează rotula cu tibia, dar o mișcare de flexiune pasivă totală este îngăduită prin posibilitatea de alungire a cvadricepsului.

În rotația externă ligamentele laterale se întind, iar ligamentele încrucișate se relaxează, în timp ce în rotația internă se întind ligamentele încrucișate și se destind ligamentele laterale. Rotația finală a gambei în afară, care însoțește flexiunea, și rotația finală a gambei înăuntru, care însoțește extensia, se datoresc tot acțiunii ligamentelor încrucișate.

Mișcările laterale în articulația genunchiului sînt foarte limitate de ligamentele laterale. Cum această înclinare este necesar să fie limitată în special în mers, ligamentele laterale sînt puse sub tensiune maximă o dată cu extensia genunchiului. În flexiune completă, ligamentul lateral extern se relaxează, dar cel intern se menține ușor întins. În semiflexiune însă, se obține o relaxare maximă a ligamentelor. Faptul are o deosebită importanță cînd se controlează laxitatea ligamentelor laterale, deoarece aceasta este dependentă și de poziția genunchiului.

Deplasarea înainte și înapoi a platoului tibial pe condilii femurali cînd genunchiul este întins este limitată de ligamentele încrucișate. Ligamentul încrucișat anterior limitează deplasarea înainte, iar cel posterior deplasarea înapoi. Ligamentul încrucișat anterior se întinde în extensie, se relaxează în flexiune ușoară și se întinde din nou în hiperextensie, iar ligamentul încrucișat posterior se întinde în flexiune completă, se relaxează în semiflexiune și se întinde din nou ușor în extensie. În semiflexiune ambele ligamente încrucișate fiind mai destinse, se poate obține o ușoară mișcare de alunecare în sens anteroposterior a platoului tibial, pe condilii femurali. Această „mișcare de sipet" (*tiroir*) se amplifică mult cînd ligamentele încrucișate sînt lezate. O întărire puternică a ligamentelor laterale înlătură în bună parte mișcarea anormală de alunecare.

Dacă la diferitele manevre amintite se constată o mărire a gradelor de amplitudine considerate ca fiind normale ne aflăm în fața unei laxități capsulo-ligamentare sau a unei importante amiotrofii. Înregistrarea gradului de amplitudine se face cu ajutorul unui goniometru plasat în timpul mișcărilor de flexiune-extensie cu axul limbii sale în dreptul axului transversal funcțional al genunchiului, situat la $1\frac{1}{2}$ cm deasupra interliniei

articulare la mijlocul condilului femural (fig. 7 *b*), iar în timpul mișcărilor de lateralitate cu axul limbii sale în dreptul vîrfului rotulei (fig. 7 *a*).

Laxități ligamentare importante se pot întîlni în *hidartrozele vechi*, *luxațiile cu rupturi ligamentare* (*genunchiul balant posttraumatic*), *sechelele de poliomielită* (*genunchiul balant poliomielitic*), *luxația recidivantă de rotulă*, *artropatia tabetică* etc. În *genu recurvatum congenital*, laxitatea capsulei posterioare este atît de mare, încît fața anterioară a gambei se poate pune în contact cu fața anterioară a coapsei.

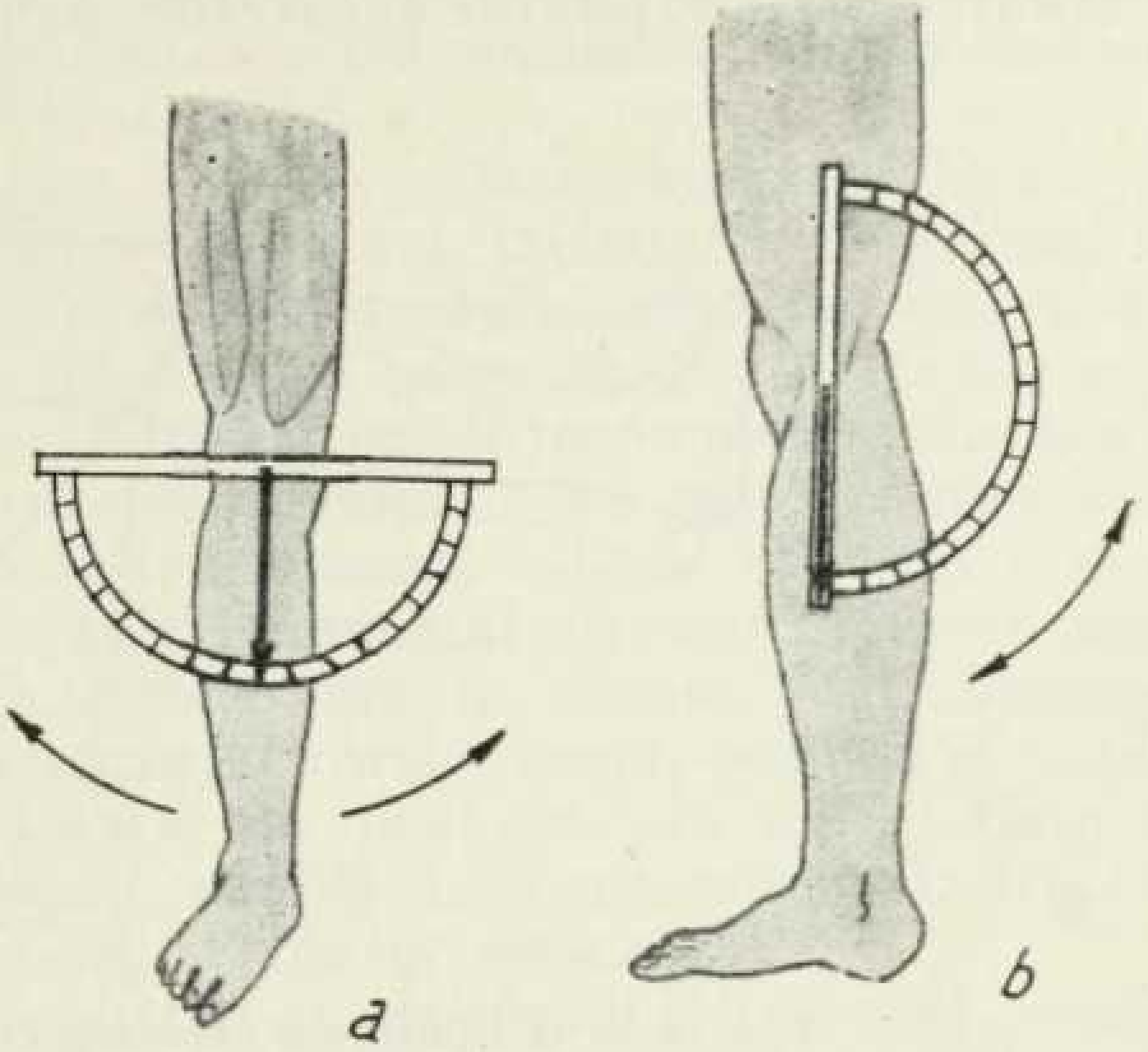

Fig. 7. — Măsurarea amplitudinii articulare cu ajutorul goniometrului medical: *a*. pentru mișcarea de lateralitate; *b*. pentru mișcările de flexiune-extensiune.

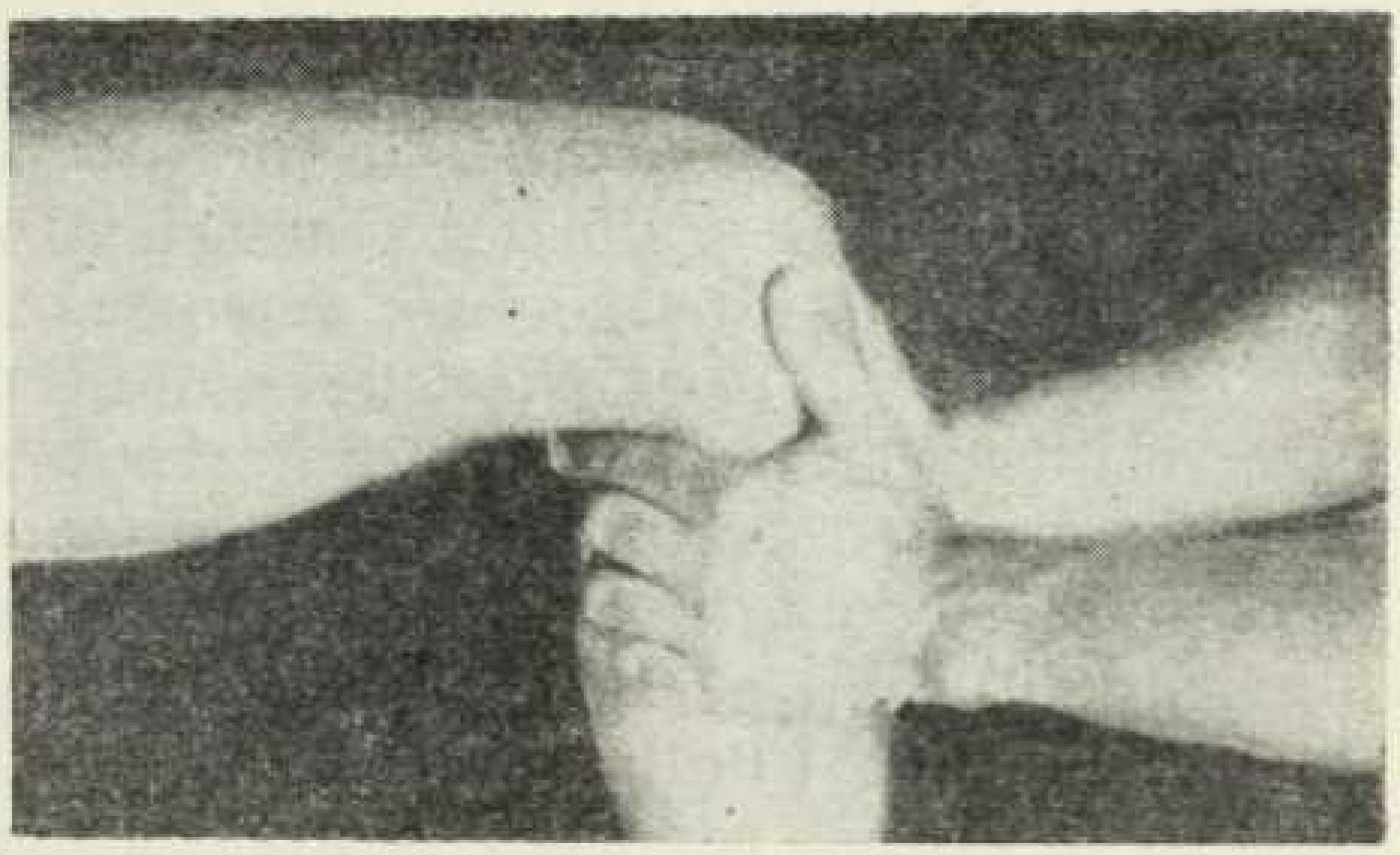

Fig. 8. — Semnul sertarului.

Căutarea laxității ligamentelor laterale și a ligamentelor încrucișate se face prin unele manevre speciale. Pentru ligamentele laterale se fixează cu o mînă coapsa și cu cealaltă se imprimă gambei mișcări de abducție și de adducție. Acestea se amplifică dacă se dă genunchiului un foarte mic grad de flexiune, iar gamba se ține suspendată. Pentru a se cerceta integritatea ligamentelor încrucișate se flectează genunchiul la 45—50° și se prinde partea superioară a gambei cu palmele, degetele fiind așezate în așa fel, încît să facă între ele o chingă, deci să se întrepătrundă la fața posterioară, în timp ce cele două police rămase libere să se așeze de o parte și de alta a rotulei, pe fețele anterioare ale condiliilor femurali (fig. 8). Dacă se trage de gambă și aceasta alunecă mult înainte, este rupt ligamentul încrucișat anterior, iar dacă se împinge gamba și aceasta alunecă mult înapoi, este rupt ligamentul încrucișat posterior. Din cauza mișcărilor de alunecare exagerată atît înainte, cît și înapoi, manevra este cunoscută sub numele de *semnul sertarului al lui Rocher*.

Mobilitatea pasivă poate fi micșorată într-un număr oarecare de afecțiuni. Felul în care mobilitatea pasivă se reduce constituie o prețioasă indicație în punerea diagnosticului redorii sau anchilozei. Elementele musculo-capsulare anterioare fiind în genere cele care se fibrozează mai

repede şi mai puternic, pierderea mobilităţii pasive va fi, proporţional, mai mare pentru flexiune decît pentru extensiune. De exemplu, pentru o limitare a extensiei de 5—10° va corespunde o pierdere a flexiunii de 60—90°. Cyriax a realizat un tablou al limitărilor de mobilitate în care se arată corespondentele dintre limitarea extensiei şi flexiunii, ca şi cele dintre limitarea rotaţiei interne şi externe. Acest tip de capsulă (*capsular pattern*)

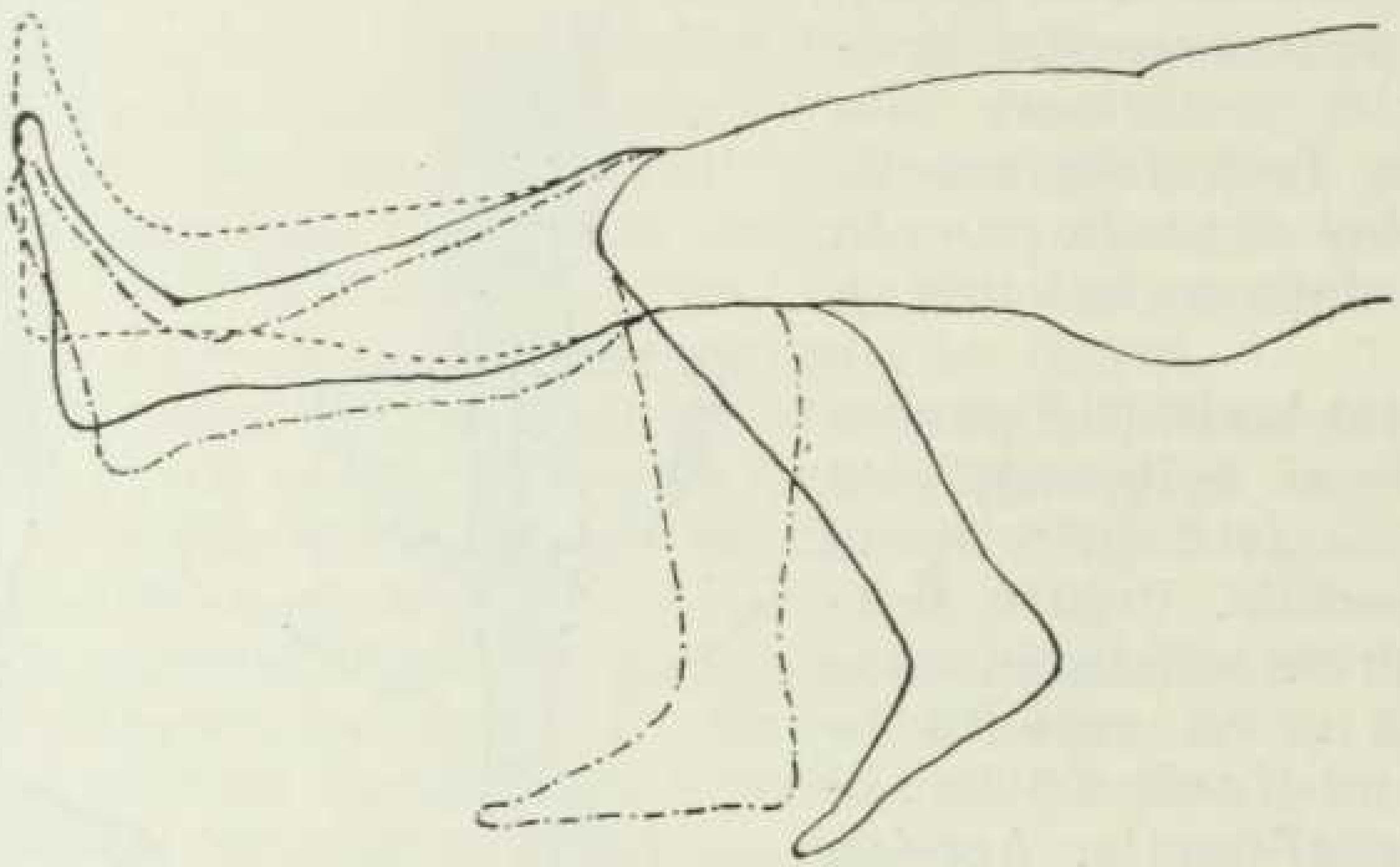

Fig. 9. — O limitare a extensiei cu 5° corespunde unei limitări a flexiunii cu 60°, iar o limitare a extensiei cu 10° unei limitări a flexiunii cu 90% .

corespunde totdeauna unei interesări globale a articulaţiei, deci se va întîlni în *artrite* sau *artroze* (fig. 9). Cînd examenul mobilităţii pasive descoperă o limitare a mişcărilor care nu corespunde „schemei capsulare'' propuse de Cyriax, un alt element trebuie încriminat ca fiind cauza tulburării. Astfel, blocarea ultimelor grade de extensie sau de flexiune se întîlneşte în *rupturile de menisc*, în *osteocondrita disecantă a lui König* („şoareci articulari'').

Anchilozele în poziţie de posibilitate funcţională sau în poziţii vicioase se întîlnesc în faza finală a *artritelor* sau *artrozelor*.

Trebuie să amintim de asemenea de un fapt de observaţie aparent paradoxal, care se poate constata în timpul manevrelor pentru determinarea mobilităţii pasive la bolnavii cu genu valgum. Aşa cum a observat Hueter, la aceşti bolnavi flexiunea totală a gambei pe coapsă astfel încît călcîiul să atingă regiunea ischiatică atrage dispariţia diformităţii. Flexiunea pasivă maximă obţine deci în genu valgum şi uneori chiar în genu varum o corectare a diformităţii care devine astfel simptomatică. Faptul este uşor de înţeles dacă ne vom reaminti că mişcarea de flexiune a genunchiului se face nu pe un ax, ci pe un arc de cerc şi că feţele posterioare ale celor doi condili femurali nu sînt modificaţi ca volum, în timp ce părţile anterioare a volutelor nu au aceleaşi dimensiuni suferind modificări prin satisfacerea legii lui Delpech.

Tot în cadrul mobilităţii pasive trebuie cercetată şi mobilitatea rotulei. Pentru aceasta, genunchiul fiind în extensie, se prinde rotula cu două degete şi se deplasează într-o parte şi în alta. În mod normal se pot

imprima astfel rotulei unele mişcări nete de lateralitate. În *luxaţia recidivantă de rotulă*, aceste mişcări sînt foarte mărite şi rotula poate ajunge pe feţele laterale ale condililor femurali. În *anchiloza femuro-rotuliană*, aceste mişcări nu sînt posibile. Dacă în urma unui traumatism, la mobilizarea laterală a rotulei se produc frecături, este vorba probabil de o *fractură unicondiliană de femur*. Producerea frecăturilor în acest caz se datoreşte lovirii rotulei de suprafaţa rugoasă a fragmentelor, iar fenomenul este cunoscut sub numele de *semnul lui Delbet*.

Dacă este vorba de o afecţiune cronică şi la mobilizarea în sus şi în jos sau laterală a rotulei se produc frecături, trebuie să ne gîndim la o *artroză femuro-rotuliană* sau o *condromalacie a rotulei*. Este însă de reţinut faptul constatat de Henriksson că acest semn poate apărea şi în cazurile în care cartilajul îşi măreşte mult conţinutul în apă în urma mersului excesiv.

h) **Mobilitatea activă.** Mişcările active normale ale genunchiului sînt flexiunea şi extensiunea. Flexiunea activă normală este de 135°, iar uneori poate exista o hiperextensiune de 5—10°. Genunchiul prezintă şi unele mişcări secundare de rotaţie. Muşchii flexori, sînt, în primul rînd, bicepsul şi semimembranosul şi, în mod accesoriu, semitendinosul, gemenii şi popliteul, plantarul subţire şi dreptul intern. Bicepsul este în acelaşi timp şi rotator în afară, iar semimembranosul, popliteul, semitendinosul, dreptul intern şi croitorul sînt în acelaşi timp şi rotatori înăuntru.

Muşchii extensori sînt în primul rînd cvadricepsul şi tensorul fasciei lata. Ei realizează împreună cu tendonul cvadricipital, rotula, aripioarele rotuliene şi ligamentul rotulian un aparat complex de extensie a genunchiului.

Forţa de acţiune a muşchilor a fost determinată de mai mulţi autori. Redăm tabloul lui R. Fick, în care se prezintă scurtarea muşchilor în timpul contracturii, suprafaţa în cm² a secţiunii lor transversale şi forţa lor de acţiune, care rezultă din scurtarea (în metri) x, secţiunea transversală (în cm²), x 10.

Denumirea muşchiului	Scurtarea (în m)	Secţiunea transversală (în cm²)	Travaliul (în kgm)
a. *Extensori* :			
1. Vaştii	0,080	148,30	× 10 = 118,640
2. Dreptul femural	0,081	28,89	× 10 = 23,400
3. Tensorul fasciei lata	0,010	7,56	× 10 = 0,756
			142,796
b. *Flexori* :			
1. Semimembranos	0,064	26,38	× 10 = 16,833
2. Semitendinos	0,134	7,27	× 10 = 13,242
3. Bicepsul femural	0,059	17,37	× 10 = 10,248
4. Dreptul intern	0,075	4,11	× 10 = 3,082
5. Croitorul	0,070	3,17	× 10 = 2,319
			45,774

După cum rezultă în mod evident din acest tabel, extensorii au o forţă de acţiune totală de 142, 796 kgm, pe cînd flexorii de numai 45,774 kgm ceea ce este de altfel explicabil prin faptul că extensorii au de luptat

împotriva greutății corpului, în timp ce mușchii flexori nu susțin și greutatea corpului. Acest excedent de forță a apărut tîrziu în evoluția filogenetică și coincide cu poziția ortogradă a primatelor și a omului. Incompletă la maimuțele evoluate, care merg încă cu genunchii ușor flectați, funcțiunea de stabilizare a cvadricepsului nu își atinge perfecțiunea decît la om. Contracția cvadricepsului are ca efect presarea puternică a suprafețelor articulare una asupra alteia, ceea ce împiedică flexiunea genunchiului și căderea. Pentru a ajunge la extensia completă, genunchiul suferă o mișcare de alunecare și una de rotație (*screw-home motion*), care îl duce într-o poziție de zăvorîre, în care acțiunea mușchiulară nu mai este necesară (*locked position*). Acest lucru trebuie bine reținut, fiindcă în reeducarea mersului la unii pacienți cu deficiență funcțională a cvadricepsului „poziția de zăvorîre'' dă posibilitatea folosirii membrului inferior respectiv în mers și statică.

Dacă se face calculul comparativ al rotatorilor se constată de asemenea că rotatorii interni sînt mai puternici decît rotatorii externi, ceea ce se poate de asemenea explica prin faptul să flexiunea combinată cu o rotație înăuntru este mișcarea obișnuită a genunchiului, în timp ce rotația în afară este o mișcare excepțională, atît activă, cît și pasivă.

Gradul de mobilitate activă se determină tot cu ajutorul goniometrului medical. Mișcările active de lateralitate sînt fără însemnătate.

Sînt împrejurări patologice care nu îngăduie bolnavului să execute mișcări în articulația genunchiului.

Practic, aceasta se poate întîmpla în următoarele trei situații :

1. Bolnavul nu poate face extensia gambei pe coapsă, ca în :

— întreruperea în continuitate a aparatului extensor al genunchiului (deci ruptura tendonului cvadricipital, ruptura sau smulgerea inserției tendonului rotulian sau fractura rotulei). Orice întrerupere importantă a continuității acestui aparat extensor complex nu mai permite extensia ;

— blocajul în ușoară flexiune datorat unei rupturi de menisc sau unui „șoarece articular'' ;

— paralizia cruralului, care inervează psoasul iliac, croitorul și cvadricepsul, în care caz coapsa nu mai poate fi flectată pe bazin ;

— paralizia cvadricepsului în cadrul poliomielitei.

2. Bolnavul nu poate face activ flexiunea gambei pe coapsă în următoarele împrejurări :

— în rupturi ale meniscului sau în interpunerea unui „șoarece articular'' între ligamentele încrucișate care blochează articulația în flexiune ;

— în paralizia sciaticului, care, după cum se știe, inervează bicepsul, semitendinosul și semimembranosul ;

— în paralizia ischiogambierilor ca sechele ale poliomielitei.

3. Bolnavul nu poate face nici flexiunea, nici extensiunea în :

— redori articulare strînse ;

— anchiloză.

i) **Determinarea capacității funcționale musculare.** În paraliziile poliomielitice avem posibilitatea de a determina capacitatea funcțională a fiecărui mușchi după scările clinice, electrice sau mixte 0—5.

Punerea unui diagnostic corect de paralizie, ca sechelă poliomielitică, urmărirea evoluției acesteia în perioada de regresiune, urmărirea rezultatelor obținute prin aplicarea diferitelor tratamente de reeducare, precum și recomandarea judicioasă a intervențiilor chirurgicale sau a diverselor tipuri de aparate ortopedice, nu sînt posibile fără determinarea capacității funcționale a tuturor grupelor musculare ale genunchiului.

S-au propus două scări clinice, una a lui Pol le Coeur și alta a Fundației naționale pentru paralizia infantilă.

Scara lui Pol le Coeur este următoarea :

0 = 0
1 = forță decelabilă, dar inutilă pentru funcțiune
2 = forță utilă, dar insuficientă
3 = forță suficientă, pentru o funcțiune uzuală
4 = forță normală, dar care se epuizează ușor
5 = forță normală.

Scara lui Pol le Coeur are defectul de a fi prea vagă. Încadrarea unui mușchi într-o categorie sau alta este în practică destul de dificilă și de aceea, de cele mai multe ori, ea nu poate fi făcută decît cu valori intermediare, concesive, ca 1—2, 2—3, 3—4, ceea ce scade desigur mult din valoarea acestei scări.

O scară mai practică și în care valorificarea capacității funcționale se poate face mai categoric este scara 0—5 propusă de Fundația națională pentru paralizia infantilă (*The National Foundation for Infantile Paralysis*).

0 = fără contracție	= 0%
1 = contracție modestă fără executarea mișcării	= 10%
2 = contracție posibilă numai prin eliminarea gravității și a rezistenței	= 25%
3 = contracție posibilă contra gravității, dar fără opunerea de rezistență	= 50%
4 = contracție posibilă contra gravității plus o rezistență medie	= 75%
5 = contracție posibilă contra gravității plus o rezistență puternică	=100%

Examenul clinic are o serie de deficiențe. Astfel, uneori bolnavii, deși ar putea executa o mișcare dată, nu o pot executa afirmînd că „nu mai cunosc mișcarea" sau că „nu-și mai reamintesc de ea". Acești bolnavi au pierdut doar amintirea mișcării, prin stingerea lanțului de reflexe catenare, dar nu și capacitatea musculară de a executa mișcarea respectivă. Unii dintre ei sînt emotivi, creîndu-și stări inhibitive, tranzitorii. Se cunosc foarte bine cazuri cînd reacția de mișcare este absolut nulă la prima tentativă, dar apare, desigur extrem de scăzută, după o conversație mai îndelungată și cîștigarea încrederii. Nu rare ori am anulat sentința de paralizie completă a unui mușchi făcută de medicul care a venit primul în contact cu bolnavul. Ca o concluzie a acestor constatări este aceea că *un examen clinic are valoare numai dacă ne-am convins că s-a înlăturat orice stare emotivă, de inhibiție a bolnavului* (Rădulescu). La acești bolnavi notarea cu 0 a unui mușchi, numai pe baza examenului clinic este relativă. De aceea unii autori, și în special școala americană, preferă examenul electric, în care modificările constatate sînt notate cu valori cuprinse tot între 0 și 5.

0 = degenerescență totală ; nu mai există nici urmă de contractilitate
1 = degenerescență parțială
2 = degenerescență parțială cu contracție slabă

3 = degenerescență parțială cu contracție suficientă pentru o funcțiune favorabilă
4 = contracția corespunde unui mușchi practic normal
5 sau X = mușchi normal.

Dar și examenul electric izolat de examenul clinic este insuficient. Leziunea musculară în poliomielită este „în mozaic" alături de fibrele lezate existînd fibre rămase intacte. Reacția electrică va diferi deci, pentru aceiași mușchi, după cum electrodul explorator a căzut pe un grup de fibre mai mult sau mai puțin intacte. Electrodul așezat pe traiectul nervilor nu are acțiune selectivă, fiindcă pune în mișcare întregul grup muscular tributar inervației nervului respectiv. În perioada de regresiune a paraliziilor, vindecarea clinică precedă de multe ori vindecarea electrică, așa încît la examenul electric mușchiul poate prezenta în continuare o reacție de degenerescență totală, pe cînd la examenul clinic el poate să schițeze mișcarea ce-i este caracteristică.

Cunoscînd, pe de o parte, deficiențele examenului clinic și, pe de altă parte, deficiențele examenului electric făcut izolat, C. Iordănescu și Cl. Baciu au alcătuit încă din 1955 o scară mixtă clinică și electrică 0—5, care reprezintă atît o completare reciprocă a celor două feluri de examene, cît și o îmbunătățire a fiecăruia dintre ele :

Clinic	Electric
0 Paralizie totală ; nu se poate simți la palparea corpului muscular nici o fibră care se contractă ; nu se simte alunecarea tendonului ; nu se execută nici o mișcare.	Reacție de degenerescență totală. Prag galvanic de excitabilitate mare (peste 17 mA).
1 Se pot palpa unele grupe de fibre musculare care se contractă ; se simte alunecarea tendonului ; nu se execută mișcarea.	Reacție de degenerescență totală. Prag galvanic de excitabilitate mai mic (peste 10 mA).
2 Se palpează o masă mai importantă de fibre musculare care se contractă ; se simte alunecarea tendonului ; se execută o mișcare de o forță și o amplitudine utilă, dar insuficientă pentru funcțiune ; mișcarea se poate executa și contra gravitășii.	Reacție de degenerescență parțială. Prag faradic de excitabilitate maxim.
3 Corpul muscular se contractă în masă ; tendonul se reliefează sub tegumente ; mișcarea rezultată are o forță și o amplitudine suficientă pentru funcțiune, fără a fi însă normală ; mișcarea se poate executa contra gravitășii, plus o rezistență mică.	Reacție de degenerescență parțială. Prag faradic de excitabilitate mai scăzut.
4 Corpul muscular se contractă în masă ; tendonul se reliefează sub tegumente ; mișcarea rezultată are o amplitudine și o forță aparent normale pentru funcțiune, dar după un scurt timp de activitate forța și amplitudinea descresc ; mișcarea se poate executa contra gravitășii, plus o rezistență mare, dar după scurt timp mușchiul cedează.	Reacție de degenerescență parțială. Prag de excitabilitate aproape normal, dar contracția lentă.
5 Mușchiul normal.	Normal.

La nivelul genunchiului, conform acestei scări, se va cerceta capacitatea funcțională musculară a cvadricepsului și a ischio-gambierilor.

Cvadricepsul se cercetează așezîndu-se bolnavul în decubit dorsal, cu genunchiul întins pe planul mesei de examinare, cu rotula la zenit și cerîndu-i-se să-și contracte mușchiul. Examinatorul palpează cu o mînă corpul muscular, iar cu cealaltă rotula (fig. 10). Dacă nu se simte nici

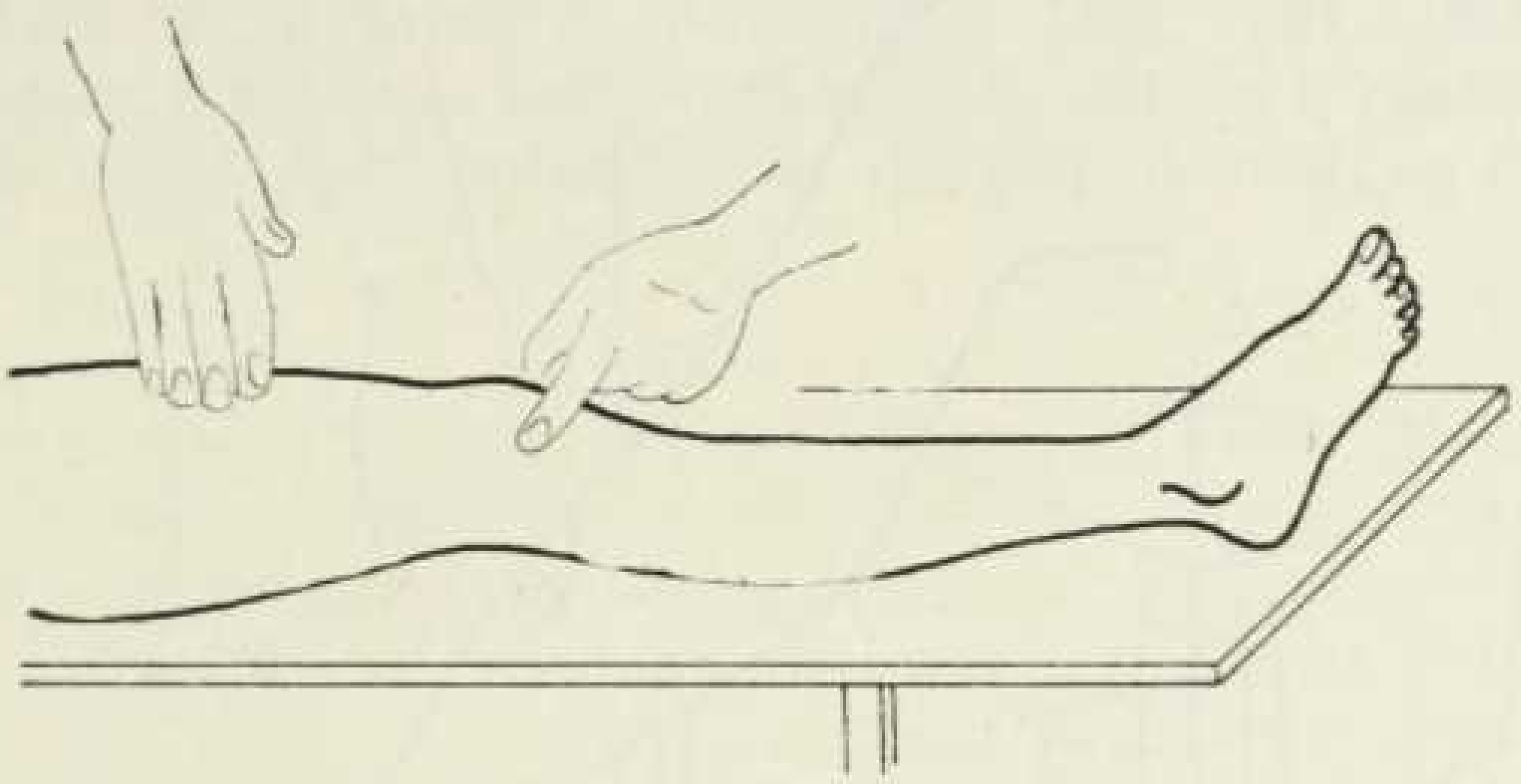

Fig. 10. — Determinarea capacității funcționale musculare a cvadricepsului. Nu se simt nici contracțiile fibrelor musculare, nici deplasarea rotulei = 0. Se simt unele contradicții, fără deplasarea rotulei = 1. Se simte deplasarea rotulei = 2.

contracția fibrelor musculare și nici deplasarea rotulei, capacitatea funcțională a acestui mușchi se notează cu 0. Dacă se simt unele contracții ale fibrelor musculare, dar rotula nu se deplasează, se notează cu 1. Dacă

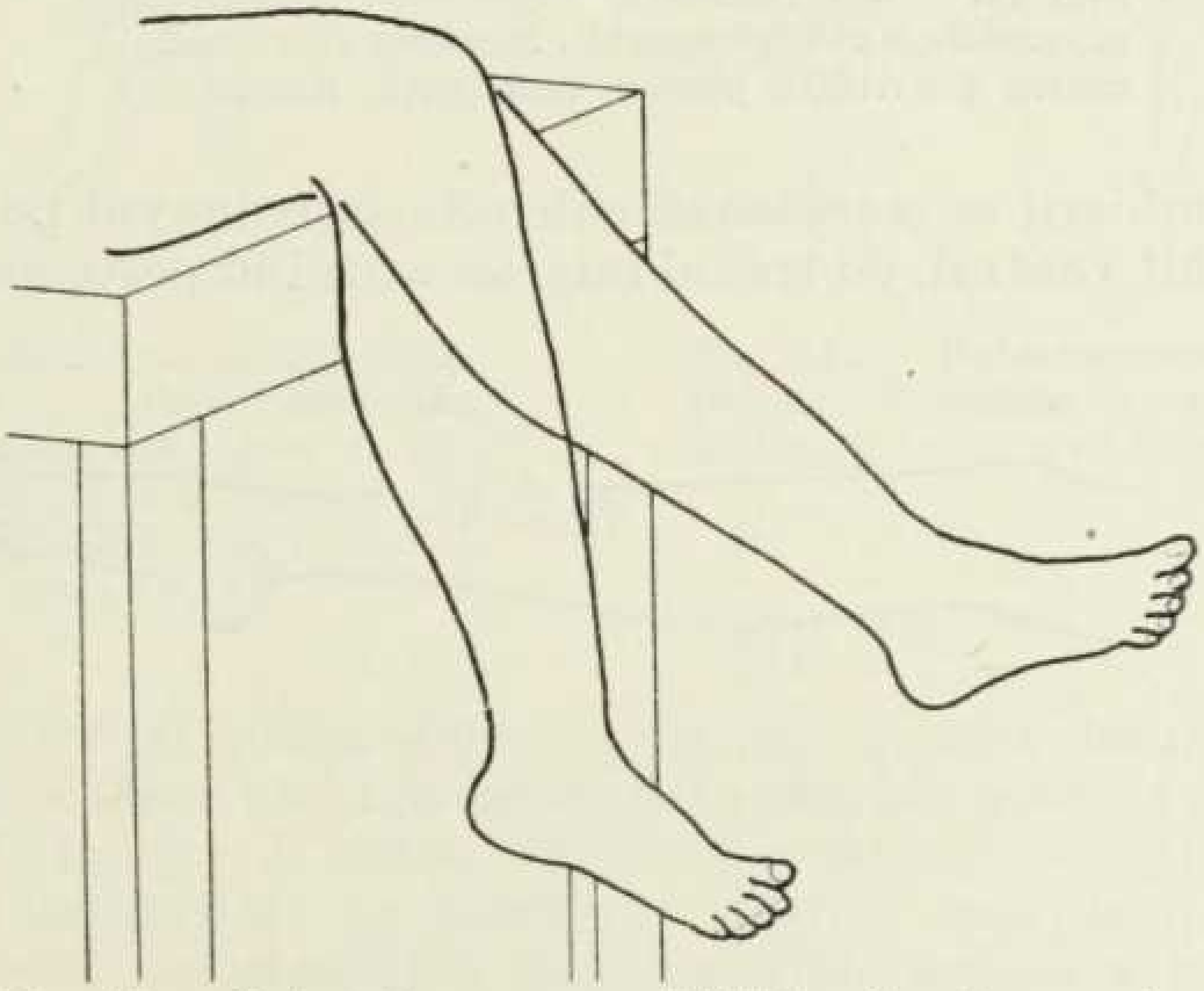

Fig. 11. — Determinarea capacității funcționale musculare a cvadricepsului. Mișcarea este posibilă contra gravității = 3.

se simte și deplasarea rotulei, se notează cu 2. Dacă se constată că valoarea funcțională poate fi mai mare, se trage bolnavul la marginea mesei de examinare, cu genunchiul îndoit și gamba atîrnînd peste marginea mesei și i se cere să contracte mușchiul. Dacă mișcarea este posibilă contra gravității capacitatea funcțională a cvadricepsului se notează cu 3 (fig. 11), dacă este

posibilă contra gravitații plus o rezistență ușoară, se notează cu 4 (fig. 12), iar dacă genunchiul nu se flectează sub o apăsare egală cu greutatea aproximativă a corpului bolnavului, se notează cu 4 sau 5 (fig. 13).

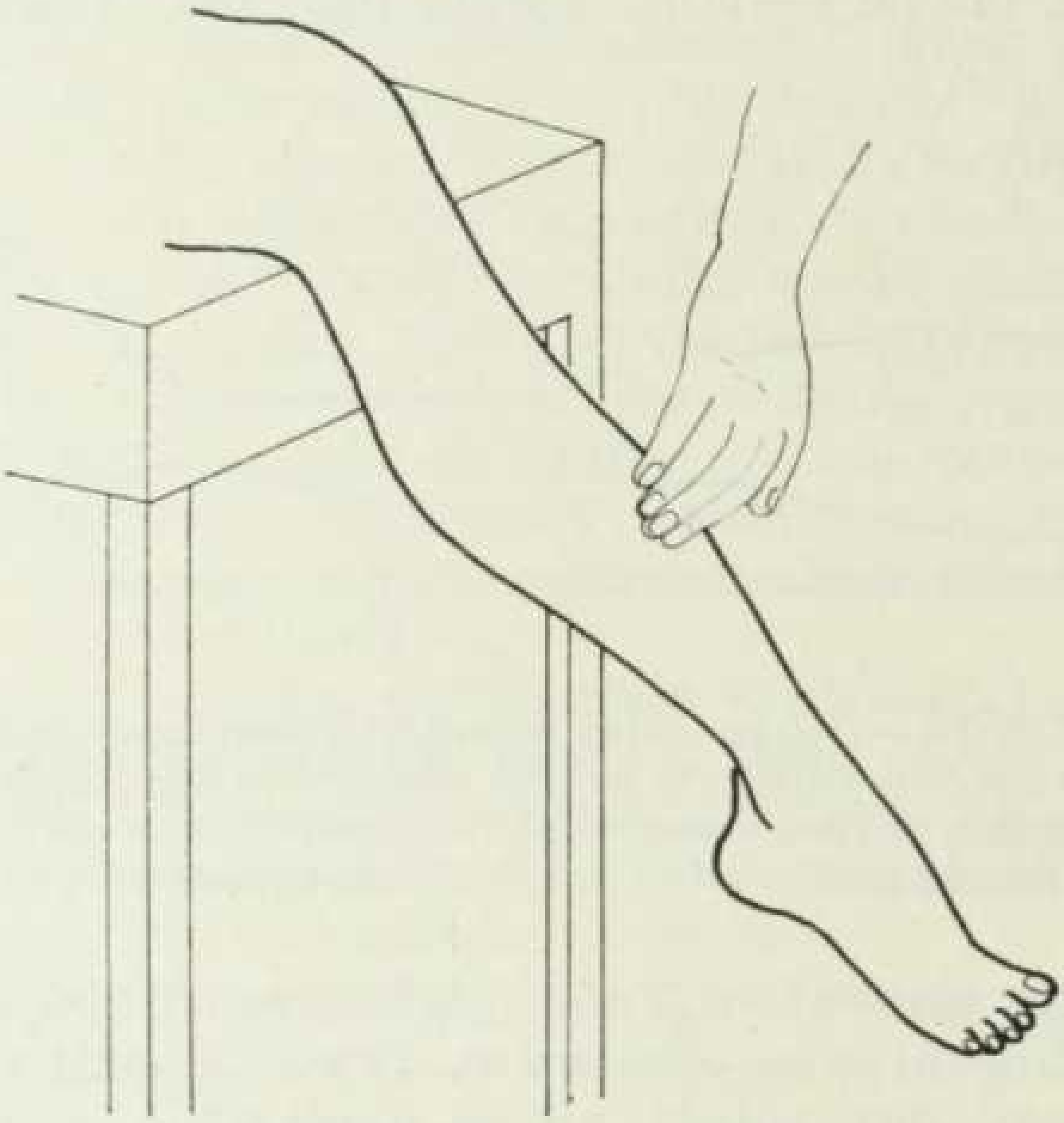

Fig. 12. — Determinarea capacității funcționale musculare a cvadricepsului. Mișcarea este posibilă contra gravitații, plus o rezistență ușoară = 4.

Ischio-gambierii se cercetează culcîndu-se bolnavul pe masa de examinare în decubit ventral, cu trenul inferior atîrnînd peste marginea mesei.



Fig. 13. — Determinarea capacității funcționale musculare a cvadricepsului. Rezistă la o apăsare egală cu greutatea corpului bolnavului = 4 sau 5.

Se cere bolnavului să-și contracte ischio-gambierii, în timp ce examinatorul palpează corpul muscular al semitendinosului, semimembranosului și bicepsului și tendoanele acestora (fig. 14). Dacă nu se simt contracții

musculare și nici alunecarea tendoanelor, valoarea funcțională se notează cu 0, dacă se simte o ușoară reliefare a tendoanelor, fără ca mișcarea să fie posibilă, se notează cu 1 ; dacă se schițează executarea mișcării de flexiune se notează cu 2 (fig. 15), dacă se execută mișcarea învingîndu-se forța gravității și o rezistență mică se notează 3 (fig. 16), dacă se execută mișcarea învingîndu-se atît forța gravității, cît și o rezistență mare, se notează cu 4. Se culcă apoi bolnavul în decubit dorsal, se flectează genun-

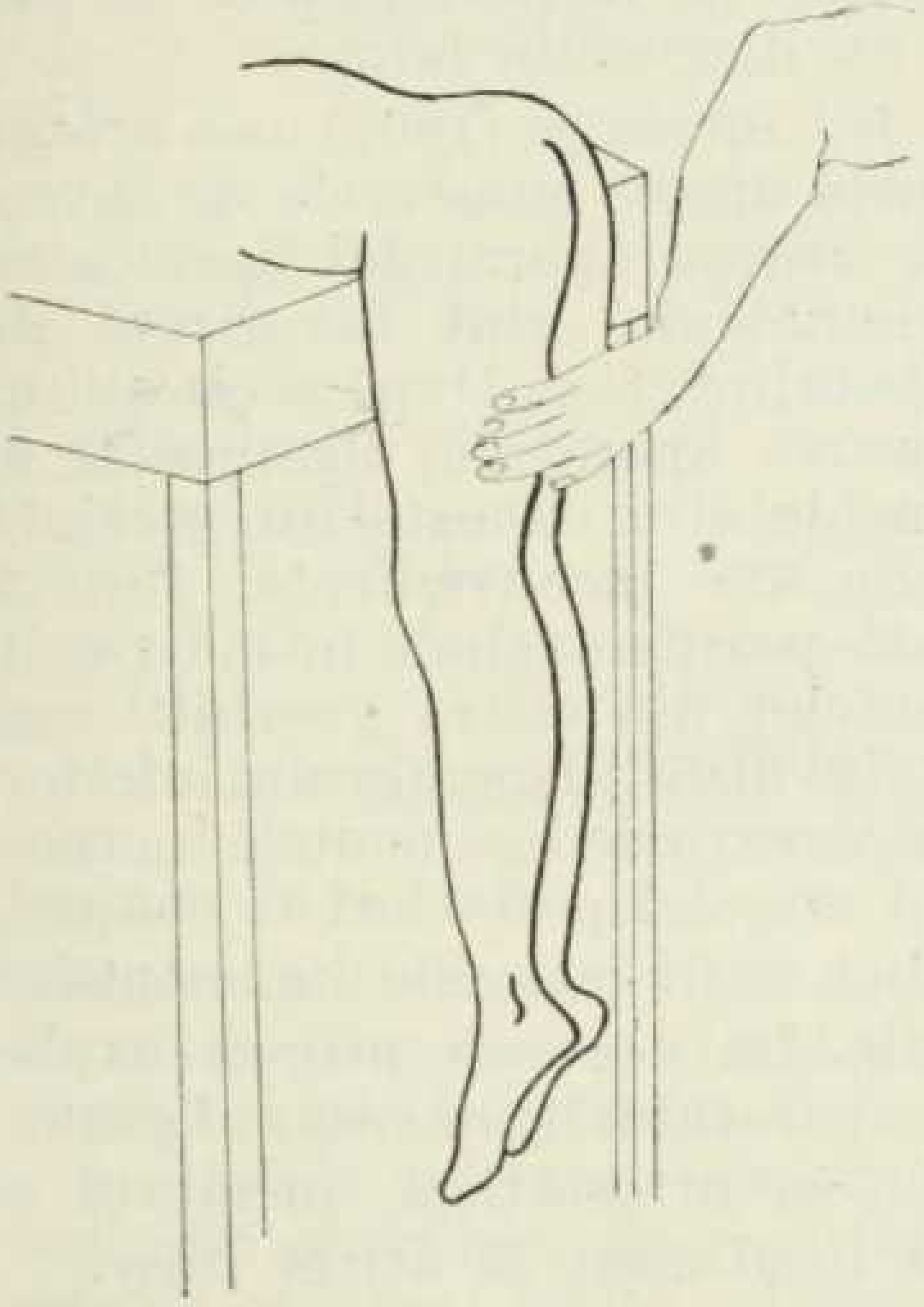

Fig. 14.— Determinarea capacității funcționale musculare a ischio-gambierilor. Nu se simt contracții musculare și nici alunecarea tendoanelor = 0. Se simte o ușoară reliefare a tendoanelor, fără a se executa mișcarea = 1.

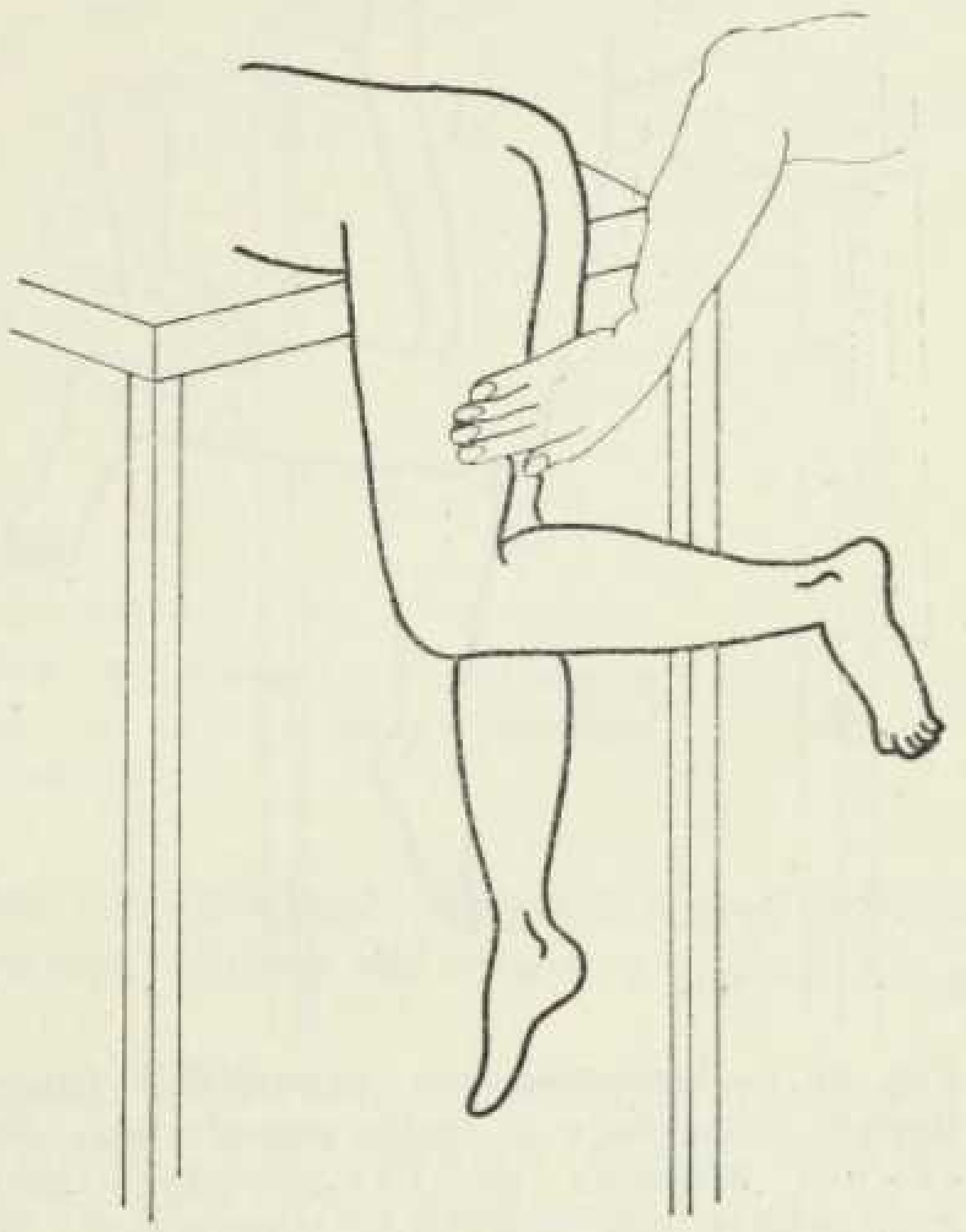

Fig. 15. — Determinarea capacității funcționale musculare a ischio-gambierilor. Se schițează executarea mișcării de flexiune=2.

chiul la 90 —100° și prinzîndu-se puternic gamba bolnavului se cere acestuia să nu cedeze nici din genunchi, nici din șold, în timp ce examinatorul ridică bolnavul. Dacă bolnavul poate să se susțină în această poziție fără a se sprijini cu membrul inferior opus de masă (fig. 17), se notează valoarea funcțională a ischio-gambierilor cu 4 sau 5.

j) **Examenul staticii.** După ce s-a terminat examenul la pat al bolnavului, dacă acest lucru este posibil se trece la examenul condițiilor de statică atît în sprijin bilateral, cît și în sprijin unilateral. Vom observa în aceste condiții dacă genunchiul are o atitudine funcțională sau dacă, din contra, diformitatea (valgum, recurvatum, varum) se accentuează, precum și dacă statica este dureroasă sau nu. În leziunile neuropatice ale genunchiului (tabes, siringomielie) instabilitatea este totală ; orice încercare de a sta pe membrul inferior respectiv este imposibilă.

Dacă bolnavul stă în picioare și este pus să-și ridice pe rînd membrele inferioare de pe sol, uitîndu-ne din față, vedem că în partea internă a genunchiului normal apare o denivelare, evidențiată prin contracția mușchilor „labei de gîscă". La un genunchi care suferă de o leziune a meniscului intern coarda musculară uneori lipsește sau este mai puțin evidentă. În cazul acesta există *semnul lipsei de contracție a mușchilor „labei de gîscă" descris de Ciaklin*, care împreună cu alte semne ne dă posibilitatea să punem un diagnostic ferm.

Fig. 16. — Determinarea capacității funcționale musculare a ischio-gambierilor. Se execută mișcarea de flexiune împotriva gravității și unei rezistențe ușoare = 3. Se execută mișcarea de flexiune împotriva gravității și a unei rezistențe mari = 4.

B.I.Simenaci (1961) ne-a arătat că unele dintre manevrele de investigare asupra aparatului ligamentar al genunchiului sînt favorizate de poziția ortostatică. După acest autor, explorarea aparatului ligamentar al genunchiului în clinostatism prezintă o serie de inconveniente, fiindcă această poziție exclude întinderea ligamentelor din cauza greutății segmentului distal al membrului inferior, dar hiperextinde ligamentele încrucișate și mușchii posteriori ai coapsei, mascînd astfel leziunile ligamentelor laterale. De aceea a propus explorarea aparatului ligamentar al genunchiului în ortostatism, membrul afectat fiind lăsat să atîrne liber.

Tehnica explorării este simplă. Medicul fixează cu o mînă coapsa membrului explorat, iar cu cealaltă mînă imprimă gambei mișcări de balans, în condiții de contracție sau relaxare a musculaturii. Pentru explorarea ligamentelor încrucișate se imprimă o flexiune a genunchiului de 80—100°, planta fiind sprijinită pe un suport sau de genunchiul medicului; în această poziție se încearcă „semnul sertarului".

Explorarea în ortostatism prezintă avantajul că prin greutatea porțiunii distale a membrului se determină încordarea ligamentelor ca și în timpul funcționării normale, excluzîndu-se posibilitatea de hiperextensie, realizîndu-se totodată și relaxarea completă a musculaturii.

k) **Examenul mersului.** Examenul clinic al genunchiului se termină cu examenul mersului. Mersul devine caracteristic în multe din afecțiunile genunchiului. Astfel, în osteoartrita tuberculoasă a genunchiului, ca și în alte boli ale lui, bolnavul se ferește de a executa o presiune mai accentuată asupra membrului bolnav și izbește solul mai puternic cu cel sănătos, făcînd un zgomot inegal (*semnul geambașului al lui Marjolin*).

Examenul mersului, în ceea ce privește genunchiul, se va face nu numai pe teren plat, ci mai ales în timpul urcatului și coborîtului scărilor. Cu această ocazie se observă o accentuare a tulburărilor de dinamică

a unei articulaţii care prezintă laxităţi capsulo-ligamentare sau redoare, şi anume imposibilitatea de a coborî o scară, treaptă după treaptă. Bolnavii care pot ridica scările în mod aproape normal, nu le pot coborî normal în cazuri de insuficienţă a cvadricepsului, de redoare articulară, de gonalgie etc. Trebuie să fim atenţi că mulţi pacienţi care au fost scoşi din aparate ghipsate, care au soluţionat corect şi definitiv leziunea, *nu îndrăznesc*

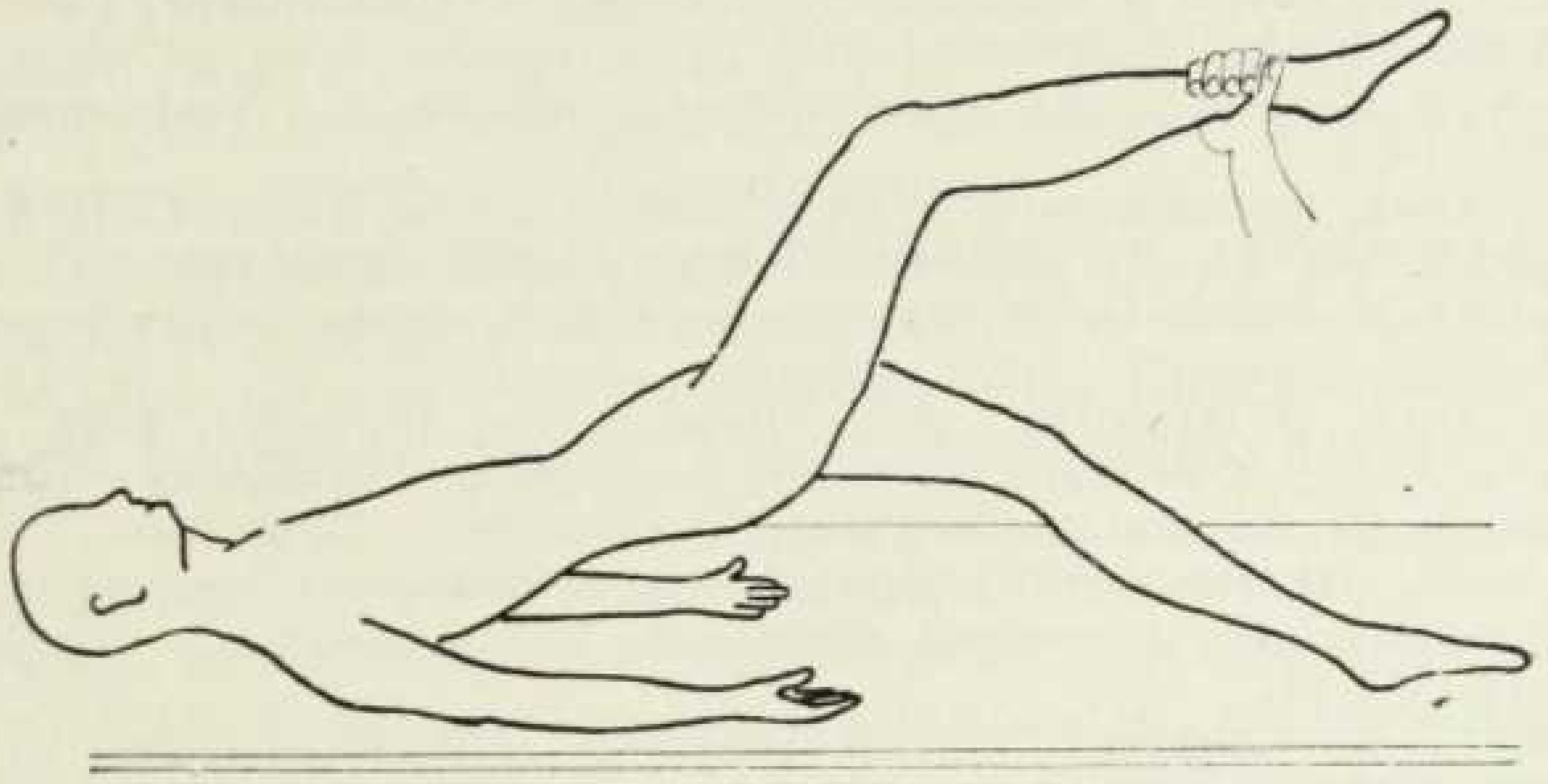

Fig. 17. — Determinarea capacităţii funcţionale musculare a ischio-gambierilor. Bolnavul poate să se susţină cu bazinul ridicat = 4 sau 5.

să coboare o scară, treaptă după treaptă. Cu răbdare, într-un timp extrem de scurt, făcîndu-i să-şi îndepărteze teama, ajung să execute mişcarea şi deci să-şi reia funcţiunea.

Datele culese cu ajutorul examenului clinic sînt deosebit de importante în stabilirea diagnosticului afecţiunii. Un examen clinic complet este de cele mai multe ori suficient pentru stabilirea diagnosticului. Examenul radiografic, precum şi datele de laborator ale constantelor biologice generale, rămîn indispensabile, dar cu ajutorul lor ajungem în mod firesc numai să stabilim mai temeinic diagnosticul. Interpretarea lor izolată are o valoare practică foarte relativă şi niciodată un diagnostic definitiv nu poate fi pus, neglijîndu-se examenul clinic al bolnavului, care trebuie să rămînă piatra fundamentală a investigaţiei.

BIBLIOGRAFIE

1. BACIU CL., *Topotermometria cutanată a urmărilor poliomielitei*, Ortopedia, Bucureşti, 1957, 2, 1, 54—65.
2. BACIU CL., *Modifications de la topothermométrie cutanée dans les paralysies post-poliomyélitiques*, Acta Orthopaedica Belgica, Bruxelles, 1958, 2, 167—178.
3. BACIU CL., *Determinarea capacităţii funcţionale a grupelor musculare în paraliziile poliomielitice*, în *Poliomielita* (material documentar), Ministerul Sănătăţii şi Prevederilor Sociale, 1957, 135—201.
4. BOURDE YVES, *Précis de séméiologie chirurgicale élémentaire*, Paris, G. Doin, 1946.
5. CYRIAX J., *Text-book of orthopaedic medicine*, Londra, Cassel, 1955.
6. EFIMOV A. G., *Ascultaţia articulaţiei genunchiului în leziunile meniscurilor*, Hirurghia, 1961, 9, 56—59.

7. Fridland M. O., *Ortopedia*, Moscova, Medghiz, 1954.
8. Iordănescu C. și Baciu Cl., *Scară clinică și electrică pentru determinarea capacității funcționale musculare în urmările poliomielitice*, Neurologia, psihiatria și neurochirurgia, București, 1956, *3*, 51–56.
9. Nicolau Șt. S., Rădulescu Al., Constantinescu M. N., Cajal N. și Marinescu G., *Poliomielita*, București, Edit. Academiei R.P.R., 1960.
10. Ombrédanne L. și Mathieu P., *Traité de chirurgie orthopédique*, t. IV, Paris, Masson, 1937, 3 559–3 776.
11. Pouzet F., *Morphologie et examen clinique du genou* (Ombrédanne) Paris, Masson, 1936 3 558–3 562.
12. Prodescu V. și Baciu Cl., *Examenul clinic al genunchiului*, Viața medicală, 1962, *2*, 97–106.
13. Rădulescu Alex. (in colaborare cu Rădulescu Alice și Baciu Cl.), *Ortopedia chirurgicală*, vol. I și II, București, Edit. medicală, 1956–1957.
14. Radulescu Alex., *Fracturi și luxații*, București, Edit. de stat pentru literatura științifică, 1952.
15. Rădulescu Alex. și Baciu Cl., *Boala Heine-Medin*, București, Edit. medicală, 1956.
16. Rumeanțeva A. A., *Contribuții la tehnica examinării unui bolnav cu o afecțiune ortopedică*, Ortopedia, travmatologhia i protezirovanie, 1960, *12*, 51–53.
17. Simenaci B. I., *Ob issledovanii sviazocinovo apparata kolennovo sustava b polojenii svobotnovo svisaiuscei konecinosti*, Ortopedia, travmatologhia i protezirovanie, 1961, *10*, 59–61.
18. Ternovschi D. S., *Chirurgia infantilă*, București, Edit. de stat pentru literatură științifică, 1953.
19. Zațepin T. S., *Ortopedia infantilă*, București, Edit. de stat pentru literatură științifică, 1952.
20. Baciu Cl.: „*Biomecanica genunchiului*", Cultură Fizică și Sport, București 1964, *17*, 1, 48–65 și *17*, 2, 44–52.

Explorări de laborator

În cazurile în care se constată prezența șocului rotulian, deci cînd în articulație există o revărsare de lichid, este necesar să se facă examenul acestuia în vederea precizării diagnosticului.

a. **Puncția exploratoare a genunchiului** se practică de obicei în imediata apropiere a unghiului supero-extern al rotulei, pătrunzîndu-se cu acul în fundul de sac subcvadricipital. C. Furey recomandă ca ea să se facă după 12 ore de repaus. Pentru efectuarea diverselor examene sînt necesari minimum 3 ml de lichid.

Puncția poate extrage fie sînge, fie un lichid citrin, clar, fluid, fie puroi. Examenul macroscopic al lichidului extras este mai puțin important. Lichidul trebuie trimis imediat la laborator, în condiții de asepsie indiscutabilă, pentru efectuarea examenelor necesare. Așa cum remarcă F. Meriel și colaboratori (1954), „examenul revărsărilor articulare a devenit o adevărată explorare de specialitate, care face apel la citologie, biochimie și biofizică".

În cazul cînd bănuim că nu este vorba de o simplă hemartroză posttraumatică, vom cere să se controleze prezența factorilor hemofilici.

O puncție poate fi negativă cînd nu s-a apreciat corect existența șocului rotulian, cînd nu s-a pătruns în articulație, cînd vîrful acului se sprijină pe cartilaj sau se înfige în părți moi, cînd este prea subțire ori astupat. În astfel de împrejurări facem din nou o puncție în condiții ireproșabile de asepsie, de tehnică și de control.

Pericolul puncției exploratoare este infecția exogenă, care trebuie să fie cu desăvîrșire înlăturată. Un accident neplăcut este și acela al ruperii acului în articulație.

Lichidul extras servește la executarea în laborator a următoarelor cercetări : citologice, bacteriologice și biochimice.

b. **Examenul citologic** (numărătoarea celulelor și formula leucocitară a lichidului) ne va da referințe asupra abaterii de la normal, în ceea ce privește existența elementelor formative din lichidul sinovial. Într-adevăr, tot ce depășește 200 de celule albe și 2 000 de globule roșii pe mm^3 este patologic.

c. **Examenul bacteriologic**, efectuat de pe mediile de cultură pozitive sau după inoculare la cobai, pune în evidență microorganismele care au produs boala (stafilococi, bacili tifici, gonococi, bacili Koch etc.).

Unii dintre ei, deși există, se cultivă greu sau nu se află în lichidul recoltat, încît ținînd seama de semnele clinice sîntem siliți să repetăm recoltările de lichid și cercetările.

În orice caz, lichidul extras prin puncție evacuatoare, cînd nu există semne clinice de inflamație, trebuie totuși menținut *și trimis steril la laborator și pentru însămînțare la cobai.*

d. **Examene biochimice** sînt foarte variate :

— *dozarea zahărului* sinovial comparativ cu nivelul zahărului seric ne va da referinţe asupra funcţiei metabolice a sinovialei, în mod normal, concentraţia de zahăr sinovial nedepăşind cu mai mult de 20 mg/100 cm³ pe aceea a zahărului seric ;

— *precipitarea mucinelor* prin acid acetic ne va da referinţe asupra gradului de vîscozitate a lichidului, deci asupra funcţiei mecanice, specifice. În mod normal, proba de precipitare a mucinelor prin acid acetic dă un precipitat compact ;

— *echilibrul proteic* făcut cu tehnica comparativă (ser sanguin — lichid sinovial), preconizată de P. Meriel şi colaboratori, fie prin metode chimice, fie prin electroforeză, ne va orienta asupra schimburilor dintre mediul interior şi cavitatea articulară ;

— *prezenţa bilirubinei* în lichidul sinovial constituie un semn de certitudine a existenţei unei fracturi intraarticulare greu de diagnosticat radiologic ;

— *reacţia Bordet-Wasserman* sau derivatele sale ;

— *pH-ul exsudatului* articular poate indica pînă la un punct gravitatea clinică a afecţiunii.

pH	Tipul exsudatului
7,40 – 7,35	exsudat neinflamator (normal)
7,10 – 6,90	hidartroze posttraumatice
6,70 – 6,60	artrite uşoare
5,90	artrite grave

Aspectul macroscopic al puroiului osteoarticular variază în funcţie de aciditate, iar aceasta constituie un element destul de preţios de prognostic. O aciditate pînă la 6,35, mediu în care leucocitele suferă un proces de disoluţie, dă puroiului un aspect cremos, alb, cunoscut altădată sub denumirea de *pus bonum et laudabile*, şi care este de bun prognostic. O aciditate sub 6,35 — mediu în care o parte din ce în ce mai mare de protide sînt precipitate şi în care leucocitele, complet dizolvate, sînt înglobate în floculaţie — dă puroiului un aspect fluid, granulos, cenuşiu, care este de prognostic defavorabil.

Bazîndu-se pe gradul de inflamaţie a sinovialei şi pe modificările acesteia, Ropes şi Bauer au stabilit două categorii de artropatii care diferă între ele şi prin examenele de laborator :

1. În primul grup — alcătuit din artroze, artropatii neuropatice şi artrita posttraumatică — reacţiile inflamatorii sînt minime şi testele de laborator dau rezultate apropiate de valorile normale.

2. În al doilea grup — alcătuit din artrita reumatică, osteoartrita tuberculoasă, artritele piogenice şi artrita gutoasă — testele de laborator sînt cu totul diferite de cele normale. Numărul de leucocite creşte foarte mult, apare o mare denivelare între concentraţia zahărului sinovial şi concentraţia zahărului seric, iar precipitarea mucinelor prin acid acetic este foarte slabă.

Tabloul citologic al lichidului sinovial poate servi deci ca element de diagnostic diferențial între sinovita traumatică și alte afecțiuni articulare. Așa cum a arătat Gladstein, sinovitele traumatice indiferent de vechimea lor, se caracterizează, ca și sinovitele inflamatorii cronice de altfel, prin prezența unui număr mic de leucocite (pînă la 1 500/mm^3), repartizate după cum urmează : 15% neutrofile și aproximativ cîte40% limfocite și histiocite. În artritele infecțioase acute, leucocitele din lichidul sinovial cresc peste 5 000/mm^3, iar neutrofilele depășesc 50%.

În procesele neoplazice articulare, în exsudat apar uneori celule tumorale specifice.

După o intervenție chirurgicală asupra genunchiului, același autor a arătat că în primele zile lichidul sinovial conține numeroase neutrofile, corespunzător reacției organismului la traumatismul operator. Treptat, neutrofilele scad, iar la 25 de zile după operație concentrația lor medie este de 10, în timp ce procentul limfocitelor și al histiocitelor este, dimpotrivă, crescut.

BIBLIOGRAFIE

1. G. Furey, *The practical importance of sinovial fluid analysis*, The Journal of Bone and Joint Surgery, 1959, 41—*A*, 167.
2. Gladstein A. I., *Citologia lichidului articular in traumatismele articulației genunchiului*, Ortopedia, travmatologhia i protezirovanie, Moscova, 1960, *6*, 21—28.
3. Meriel P., Ruffié R., Sardou R. și Fournié A., *Etude des épanchements articulaires par l'éléctrophorèse complex sérumliquide synovial*, Presse médicale, Paris, 1954, 62, *59*, 1 207—1 208.
4. Ropes M. W. și Bauer W., *Synovial fluid change in joint disease*, Commenwealth Foundation Cambridge, Masachussets, 1953.

Explorare endoscopică

În scopul de a se controla mai bine leziunile genunchiului, autorii japonezi Masaki Watanabe și Sakae Takeda au inițiat examenul endoscopic. Tehnica este relativ simplă și constă în introducerea unui tub subțire endoscopic prevăzut cu un izvor de lumină printr-o butonieră (artrotomie) făcută la nivelul interliniei articulare, în locul unde semnele clinice au indicat existența probabilă a leziunilor.

Burman din New York (1941) a construit un aparat special pentru realizarea artroscopiilor, dar experiențele lui s-au rezumat numai la observații pe cadavru. Hurter din Strassbourg (1956) a construit de asemenea un artroscop, cu care a făcut endoscopii de genunchi și la omul viu. Artroscopul lui Hurter este mai practic, fiind alcătuit dintr-un tub, prin care poate culisa aparatul propriu-zis sau chiar o lungă și delicată pensă bioptică. Pe lîngă ocular se găsește un orificiu pentru insuflarea aerului. R. Imbert din Marsilia a aplicat și el endoscopia, mai întîi cu ajutorul unui pleuroscop obișnuit și mai tîrziu, cu ajutorul artroscopului lui Hurter.

Artroscopul se păstrează în formol și înainte de folosirea lui se spală cu grijă și se trece printr-o soluție antiseptică (de exemplu *desogen*). După sterilizarea regiunii se face o anestezie în buton la nivelul unghiului superoextern al rotulei și o incizie de 3—4 mm și se introduce instrumentul prin ușoare mișcări de învîrtire. Se insuflă aer, urmărindu-se prin aceasta depărtarea sinovialei.

Sinoviala normală apare de culoare roză și are un aspect regulat și neted. Vascularizația fină din zona subsinovială se vede în toate detaliile. Se observă de asemenea și forma și aspectul suprafețelor articulare.

Marea majoritate a autorilor nu consideră metoda ca fiind utilă. Noi de asemenea, o considerăm ca fiind nu numai insuficientă, ci și riscantă, din cauza pericolului grav al infecției. Și apoi, dacă tot este necesară o artrotomie, atunci să se facă mai larg, pentru ca leziunile să se poată observa mai bine și direct, fără artroscop.

BIBLIOGRAFIE

1. IMBERT R., *L'arthroscopie du genou*, La semaine des hopitaux, Paris, 1961, **37**, *19*, 854—855.
2. RĂDULESCU ALEX. (în colaborare cu RĂDULESCU ALICE și BACIU CL.), *Ortopedia chirurgicală*, București, Edit. medicală, 1956—1957.

Aspect radiografic

Examenul radiologic al genunchiului se bazează pe radiografie, fiindcă radioscopia poate duce chiar la greşeli grave. Ne vom referi de aceea la datele ce le putem obţine cu ajutorul radiografiei simple sau a diverselor ei variante.

a. **Tehnica radiografiei.** Radiografiile curente ale genunchiului se fac în două poziţii, de faţă şi de profil, cu genunchiul în extensie şi cu rotula orientală perfect la zenit sau perpendiculară pe casetă, cînd leziunile permit aceste poziţii. Dacă extensia completă a genunchiului nu este posibilă, atunci radiografiile se execută în poziţia de extensie maximă care se poate obţine sau se folosesc filme puse pe suporturi adaptate la gradul de flexiune a genunchiului.

Pentru radiografia de faţă, centrajul se face în aşa fel ca raza perpendiculară să cadă la 1 cm sub vîrful rotulei, deci să treacă prin interlinia femuro-tibială pentru a o pune bine în evidenţă. Se consideră, în principiu, că radiografia a fost corect executată cînd vîrful capului peroneului se proiectează exact pe marginea tuberozităţii tibiale externe.

În afara radiografiei cu genunchiul în extensie, se mai poate face o radiografie în profil, cu genunchiul flectat la 30°, prin care se pune bine în evidenţă rotula, foseta supratrohleană şi zona de sprijin a condililor femurali. Maximum de incidenţă a razelor trebuie să fie în dreptul interliniei articulare. Pe o radiografie bine centrată, limitele condilului extern se înscriu în interiorul limitelor condilului intern.

Pentru evidenţierea unor leziuni condiliene se fac radiografii în poziţie de 3/4, genunchiul fiind aşezat în flexiune, dar oblic pe film şi cu condilul de explorare pe casetă. Se mai poate scoate în evidenţă şi mai mult un condil dacă incidenţa razelor este oblică faţă de casetă.

În unele cazuri particulare sînt însă de preferat alte poziţii. Astfel, în leziunile ligamentelor laterale gamba se va duce în valgus pentru leziunea de ligament lateral intern sau în varus pentru leziunea de ligament lateral extern, cu scopul de a se surprinde gradul maximum de depărtare dintre condilii femurali respectivi şi platoul tibial. Gorelcik foloseşte aceste poziţii, de varus şi valgus, încă din 1933. Într-o primă perioadă, autorul menţinea poziţia în timpul expunerii cu ajutorul unor săculeţe cu nisip, dar din 1945 şi-a confecţionat un dispozitiv special pentru fixare.

În fracturile de rotulă şi zmulgerile de apofiză tibială anterioară, radiografia de profil este bine să se facă în semiflexiune, pentru a se surprinde depărtarea dintre fragmente.

În unele afecţiuni ale rotulei se recomandă să se facă o radiografie axială, cu genunchiul în diferite grade de flexiune, pentru a se putea

urmări mai bine conturul feței posterioare a rotulei și conturul șanțului intercondilian femural (fig. 18).

Deseori este necesar să se efectueze radiografii în diferite poziții succesive, pentru a se urmări modificările ce se produc. Astfel, în luxația recidivantă a rotulei sînt necesare radiografii de față atît în extensie, cît și în flexiune, pentru a pune în evidență deplasările laterale ale rotulei.

Pentru examenul scobiturii intercondiliene trebuie făcută o radiografie de față, cu genunchiul în flexiune, de preferință pe film izolat, așezat pe un

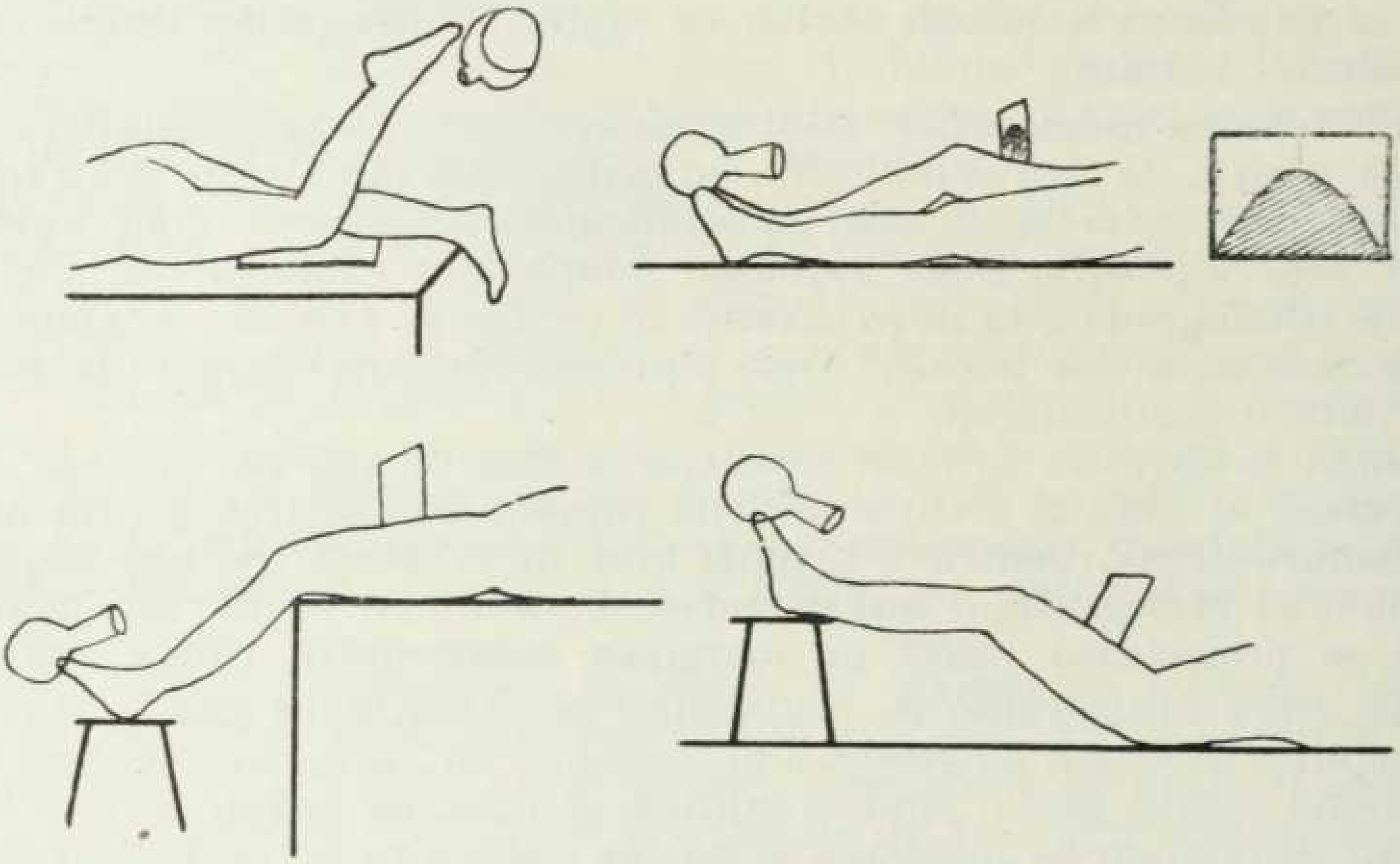

Fig. 18. — Diverse poziții pentru radiografia axială a genunchiului în afecțiunile rotulei.

suport curb, care se adaptează regiunii sau care se află într-o casetă curbă.

b. **Anatomie radiografică.** La un genunchi în extensie se observă pe radiografiile de față că masa condilului intern este mai voluminoasă decît a celui extern. Contururile condililor sînt la partea lor laterală neregulate din cauza inserției ligamentelor laterale și a tendonului mușchiului popliteu, care se inseră într-o fosetă pe condilul lateral extern. Contururile articulare inferioare ale celor doi condili sînt regulate, iar la mijloc prezintă o scobitură ușoară, care corespunde trohleei. Interlinia articulară este clară, net delimitată și cu aceleași dimensiuni în întreaga ei întindere. Pe epifiză și pe o parte din diafiza femurală se proiectează umbra rotulei. Uneori vîrful ei apare în spațiul articular. Epifiza tibiei are și ea conturul intraarticular compus din 3 segmente : două laterale, mai mult sau mai puțin orizontale, și unul median, ridicat, bimamelonat, care reprezintă cele două spine tibiale, dintre care cea externă este ceva mai teșită decît cea internă. Platoul tibial intern este ușor concav, iar cel extern apare mai plan, depășind pe laturi condilul femural extern. Mai jos de epifiza tibială și înafara ei se află capul peroneului în formă de vîrf de lance, avînd conturul pe o mică întindere suprapus părții superioare a epifizei tibiale (fig. 19).

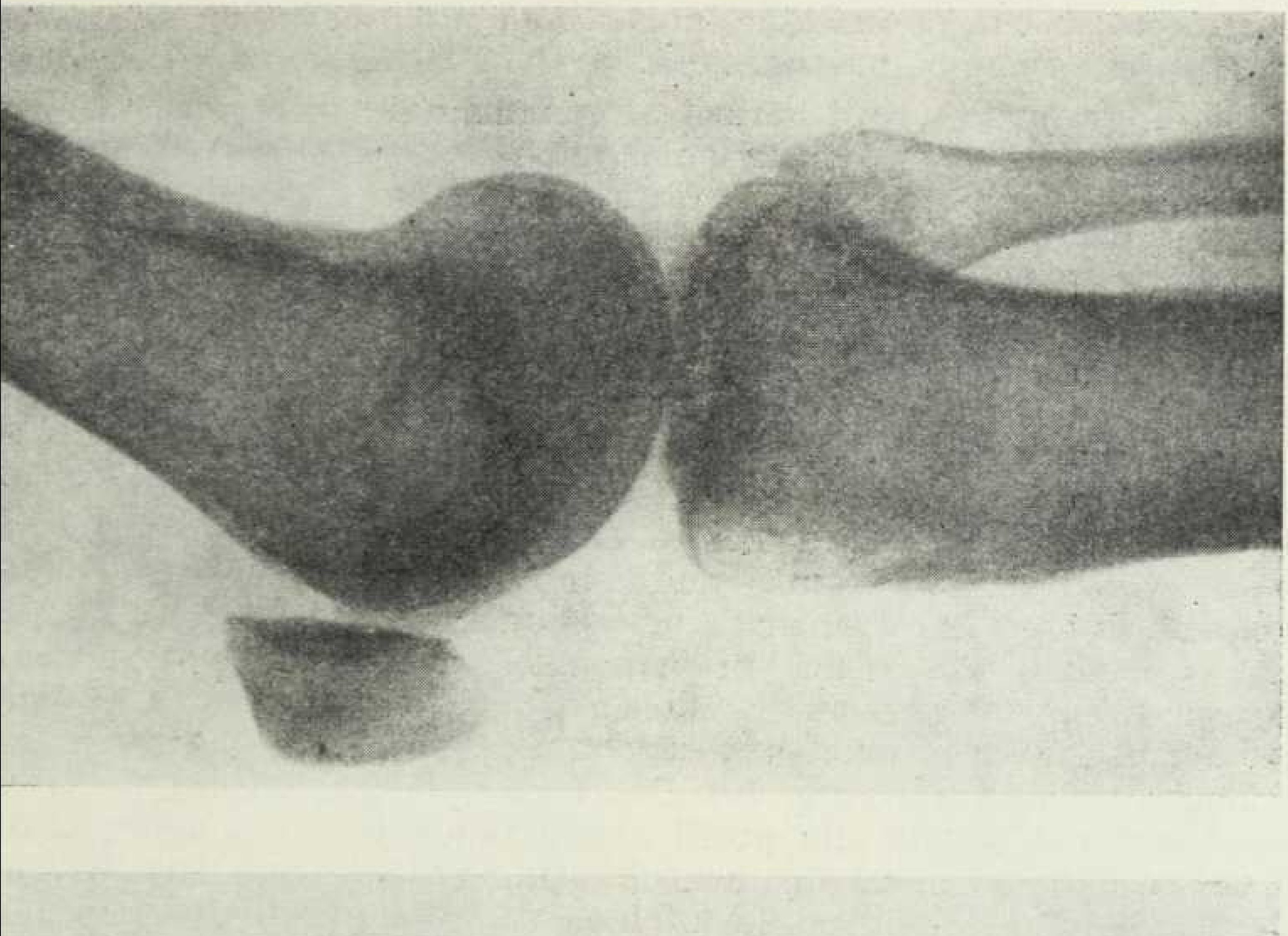

a b

Fig. 19. – Radiografia unui genunchi de adult normal: *a.* din față și *b.* din profil, cu pata lui Ludloff.

Pe radiografia unui genunchi așezat în ușoară flexiune pe un sul, folosindu-se un film curbat, interlinia articulară este foarte bine pusă în evidență și mai ales scobitura intercondiliană și cele două spine ale tibiei. În cazul acesta, foseta de inserție a mușchiului popliteu în condilul extern femural apare cu mult mai adîncită.

Pe radiografia de profil perfect al genunchiului în extensie se vede rotula cu conturul posterior, articular, neted, dar cel superficial mai rugos. La partea superioară și la vîrf patela trebuie să aibă marginile perfect conturate, iar trecerea de la corticala anterioară la cea posterioară să fie netedă și curbă. Pe o bună radiografie rotula trebuie să fie detașată în întregime de condilii femurali. Aceștia au contururi regulate, în formă de volută, uneri perfect suprapuse, lăsînd în centrul lor un fel de pată care poartă numele de *pata lui Ludloff*, care corespunde țesutului spongios din centrul epifizei. Acest aspect nu trebuie luat drept un focar de distrucție osoasă. Conturul condililor în profil are către partea anterioară, pe o mică distanță, o ușoară incurbare, corespunzînd punctului de trecere de la forma trohleană la forma condiliană. Această imagine dă uneori impresia unei ștergeri de contururi, a unei pierderi de substanță la condilul care a fost departe de placă în momentul radiografiei. Cunoașterea acestui aspect normal ne ferește să facem greșeli de diagnostic. La copii și adolescenți se observă existența cartilajului de creștere diafizo-epifizar atît la femur, cît și la tibie (fig. 20). De la vîrsta de 12—14 ani, în partea anterioară a tibiei văzută din profil există nucleul osos al tuberozității anterioare pe care se inseră ligamentul rotulian. El trebuie să aibă contururile netede și să fie omogen. La adolescenți, platoul tibial se continuă în jos ca un disc sau ca un bot de tapir, reprezentat de punctul de osificare amintit, integrat în epifiză. Cei ce nu cunosc bine acest aspect fac greșeala să pună diagnosticul de apofizită tibială (boala Osgood-Schlatter), dacă adolescentul sau copilul a avut un traumatism local și se plînge de durere (fig. 21).

În partea posterioară, imediat deasupra condilului intern al femurului, se află în mod normal o proeminență osoasă mai mult sau mai puțin ascuțită, care reprezintă tuberculul marelui adductor. Tot la partea posterioară, înapoia condililor, pe radiografia făcută din profil se constată adesea o formațiune osoasă mică, rotundă, cu contururi nete, cît un bob de mazăre, care este sesamoidul gemenului extern. Nu trebuie confundat cu un corp străin intraarticular. Pe radiografia A. P. sesamoidul trece neobservat, fiind suprapus condilului extern.

Nu poate fi vorba de un aspect patologic cît de slab exprimat pe o radiografie în care se văd traveele osoase, decît dacă contururile sînt prea tare scoase în evidență, ca și cînd au fost întărite cu un creion alb și, cu atît mai mult, cînd există și un lizereu fin de lipsă de substanță osoasă care dublează aceste contururi. De asemenea nu se poate vorbi de o consistență diferită de normal decît dacă avem o radiografie bună, fără pete de developare sau de fixare și comparativ cu genunchiul celălalt pe aceeași placă, deci cu aceeași intensitate a razelor. Trebuie să avem prezent în minte faptul că o imagine radiografică nu diferă de una normală

în ceea ce privește consistența osului atunci cînd 20% și chiar mai mult din calciu nu mai există (decalcificare).

c. **Tomografia.** În examenul unora dintre afecțiunile genunchiului, tomografia ne poate fi de mare folos, putîndu-se pune în evidență unele leziuni centrale ascunse, precum și întinderea lor, elemente care pot să

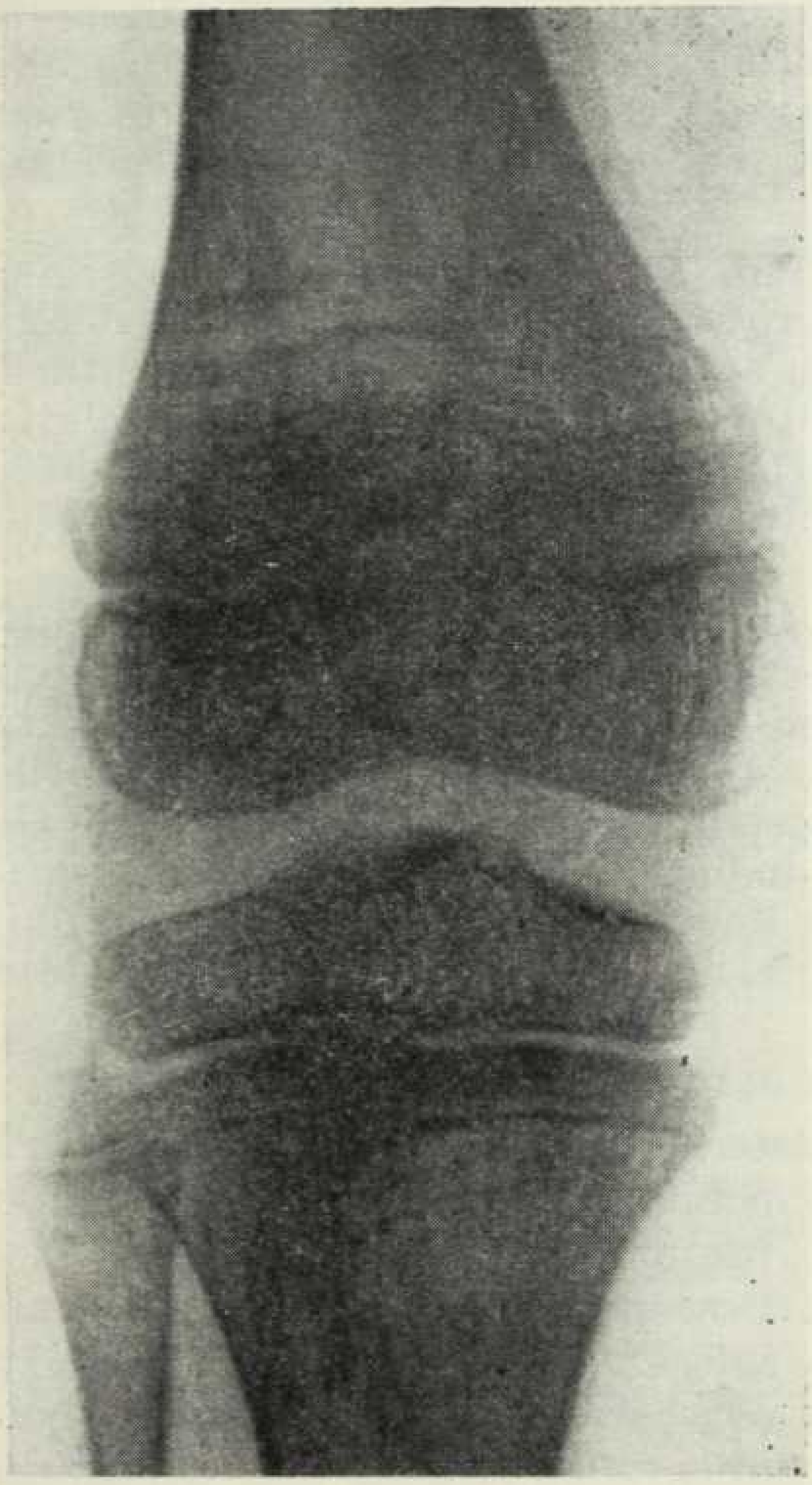

Fig. 20. — Cartilaje de creștere și liniile paralele de osificare succesivă.

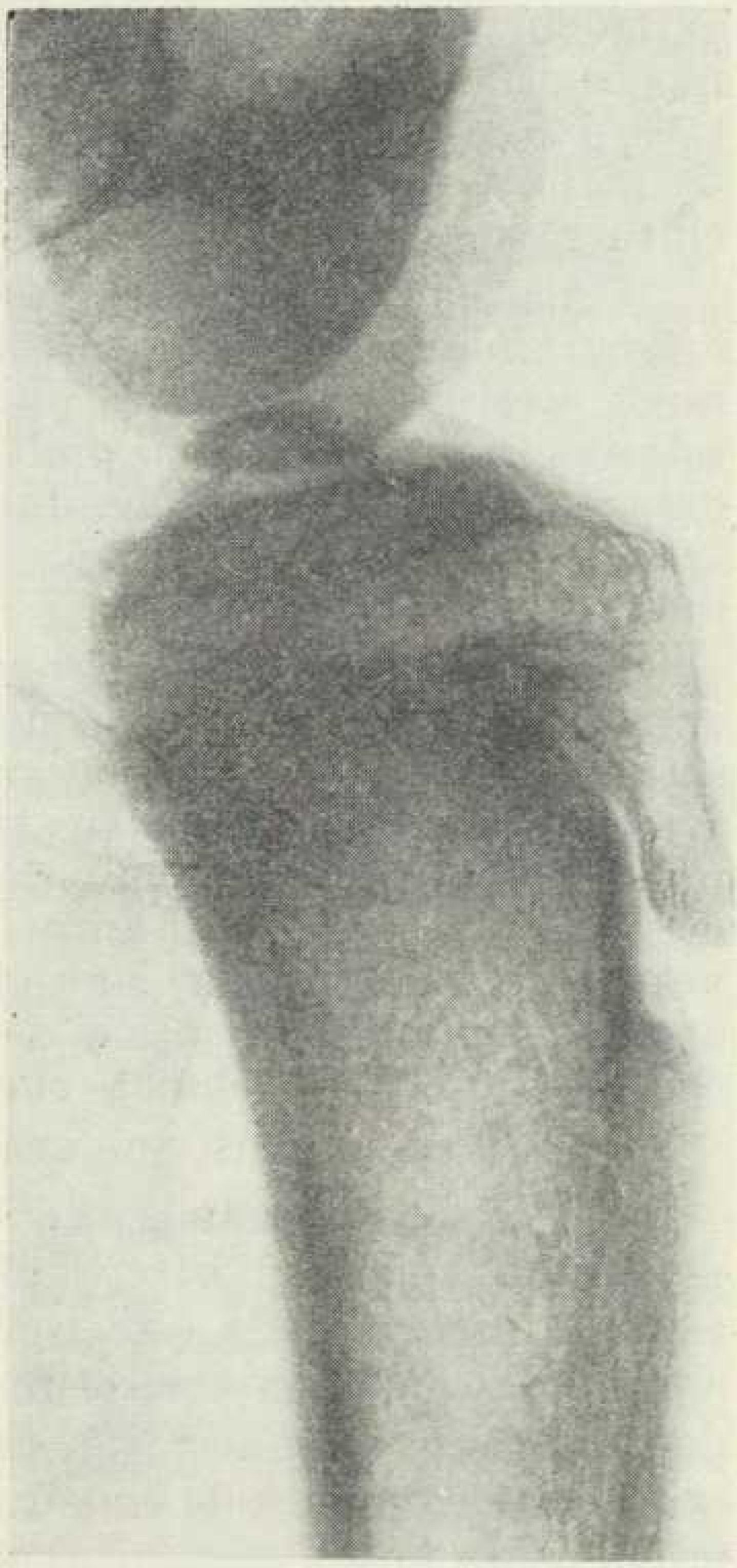

Fig. 21. — Aspectul coalescenței nucleului osos al tuberozității anterioare tibiale cu epifiza, care nu trebuie luat drept epifizită tibială.

nu apară pe radiografiile obișnuite. Astfel, în unele localizări centrale osoase de natură tuberculoasă care constituie debutul osteoartritei de genunchi, tomografia reprezintă singurul mijloc posibil de depistare.

d. **Artrografia.** Prima artrografie de genunchi a fost făcută de Werndorf și Robinson în anul 1905. Ei au imaginat artrografia gazoasă. Apoi metoda a fost continuată de Hoffa, Wollenberg, Putti și alții. Substanțele

de contrast, anumite lacuri sau aerul, folosite izolat sau concomitent, se pot injecta intraarticular în scopul determinării unora dintre modificările anatomo-patologice ale genunchiului.

Dacă se injectează într-un genunchi o cantitate de 5—8 cm de substanță de contrast, aceasta se va răspîndi în toată cavitatea articulară, delimitînd suprafețele cartilajelor și ale meniscurilor. Teoretic cel puțin, ar trebui ca în felul acesta să se poată studia starea de integritate a meniscurilor și stadiul de degenerescență a cartilajelor articulare. În realitate, datele obținute, chiar bine interpretate, ceea ce uneori este foarte greu de realizat, nu ne duc la diagnosticul real și ne îndeamnă la intervenții chirurgicale inutile.

Așa cum remarcă și Tarbaev (1961), valoarea pentru diagnostic a artrografiei de genunchi nu este prea ridicată, mai ales dacă nu se determină presiunea oxigenului introdus în articulație. Substanța de contrast folosită poate fi și ea mai mult sau mai puțin bine tolerată. Astfel, soluția de *sergozină* 40% produce dureri intense și o violentă reacție sinovială, care se amendează abia după 9—11 zile, în timp ce *cardiotrastul* 40% este inofensiv.

Ca incidențe ale artrografiei este necesar să amintim fuga substanței de contrast datorită unui defect de tehnică, slaba umplere a cavității articulare și scurgerea substanței în țesuturile moi, ceea ce poate atrage uneori o retracție cicatriceală a țesuturilor periarticulare. Lacurile preconizate fiind aderente de suprafețele cartilaginoase și de cele ale meniscurilor, după unii autori ar da indicații mai precise. În ceea ce privește injectarea de aer, s-au citat, pe lîngă incertitudinea diagnosticului, cazuri de embolii gazoase și de complicații septice, care pot fi însă evitate dacă se aplică o tehnică corectă.

La locul cuvenit vom arăta cum se execută o artrografie.

e. **Examen radiografic după arteriografie.** O metodă valoroasă pentru diagnosticul afecțiunilor genunchiului este și arteriografia. Ca tehnică, arteriografia este simplă. Ea presupune, pentru a fi corect executată, descoperirea arterei femurale. Descoperirea se face sub anestezie generală sau rahianestezie, deoarece injectarea rapidă intraarterială a unei mari cantități de iod în soluție concentrată este dureroasă și bolnavul poate mișca segmentul pe placa radiografică în momentul expunerii, compromițînd astfel rezultatul. În ultimul timp, folosim cu mult succes ca mijloc anestezic *presurenul* (1 g diluat în 20 cm^3 de novocaină 0,5%). După descoperirea arterei se puncționează artera cu un ac cu bizou scurt și lumen larg și se injectează rapid și sub presiune 40 cm^3 de *iodopac III* (64,5%), produs al industriei noastre farmaceutice. Expunerea se face la 8 secunde de la începerea injecției (1 m distanță, 55 kV, 30 mAs). Se extrage acul și se tamponează cu o compresă artera femurală puncționată. Prin orificiul creat se scurge o mică cantitate de sînge. Se așteaptă sub tamponement pînă se oprește scurgerea de sînge și se flectează ușor coapsa. Se sutureză apoi plaga cutanată.

Arteriografia are nenumărate indicații, ca examen auxiliar în precizarea diagnosticului diferitelor afecțiuni ale genunchiului:

1. *În tulburările posttraumatice de vasomotricitate* ea ne pune în evidență calibrul rețelei arteriale, starea de vasoconstricție sau de vasodilatație a regiunii genunchiului.

2. *În trombozele arteriale* datorate și altor cauze în afara traumatismului (tromboangeite obliterante, periarterite nodoase, arterite infecțioase acute, arteritele din cursul stărilor septicemice și al bolilor infecto-contagioase, arteritele toxice, tromboembolii medicamentoase etc.), arteriografia indică nivelul obliterării și de aceea se poate recomanda în vederea efectuării unei arteriectomii.

3. *În anomaliile vasculare congenitale*, arteriografia reprezintă un mijloc de investigație indispensabil cînd articulația genunchiului nu este normală ca formă sau nu se află la locul său (focomelie).

4. *În hipertrofiile sau hipotrofiile de membre* cînd leziunile sînt cu predilecție la genunchi (sindromul Klippel-Trenaunay, sindromul Rădulescu, sindromul Parkes-Weber, sindromul Mafucci, sindromul Baciu-Robănescu etc.) arteriografia este obligatorie, cunoscută fiind că ele se datoresc deseori anomaliilor vasculare.

5. *În tumorile regiunii genunchiului* arteriografia joacă un rol diagnostic de prim-ordin. În anul 1950, Dos Santos a arătat că arteriografia poate pune în evidență caracterul infiltrativ sau neinfiltrativ al tumorilor, cunoscut fiind că infiltrația tumorii în țesuturile vecine se însoțește și de o remarcabilă interesare a rețelei vasculare locale. Începînd din anul 1957 am prezentat și noi diverse aspecte ale aplicării metodei arteriografice în diagnosticul de malignitate al tumorilor [1]).

Rezultatele examenului arteriografic sînt total diferite în tumorile benigne și în cele maligne.

Dăm succint două observații clinice:

Observația nr. 1. Bolnavul *G.M.*, în vîrstă de 20 de ani, acuză în 1957 dureri la nivelul genunchiului drept. Examenul local nu pune în evidență decît prezența unei hipertermii cutanate și a durerii la apăsare pe metafiza tibială superioară. Radiografic se constată la nivelul metafizei superioare a tibiei, către partea postero-externă, o imagine lacunară cu aspectul multilocular, delimitată înspre țesutul sănătos de o linie fină, mai condensată, în parte policiclică. Către partea posterioară, corticala este subțiată și ușor bombată. Arteriografia ne arată o rețea vasculară de aspect normal. Diagnosticul histopatologic: fibrom osos neosteogenic.

Observația nr. 2. Bolnavul *M.D.*, în vîrstă de 48 de ani, se internează pentru dureri la nivelul genunchiului. Radiografic se constată în metafiza superioară a tibiei stîngi, către partea internă, o zonă de rarefacție neomogenă, difuz conturată, ce se întinde pe 6 cm în axul osului, ocupînd aproape toată grosimea, în sens antero-posterior (fig. 22 *a*). Conturul osos păstrat. Ușoară reacție periostală la partea postero-internă. La arteriografie imaginea lacunară din metafiză se opacifiază în întregime. Artera poplitee are un aspect normal, pînă la nivelul tumorii, unde calibrul ei se micșorează, devenind neregulat (fig. 22 *b*). Examenul histopatologic: metastază osoasă de hipernefrom. Evoluția clinică ulterioară a confirmat caracterul malign al tumorii.

---

1) Baciu Cl., Broşteanu G., Hatmanu D. şi Rădulescu M., *Arteriografia ca mijloc de diagnostic al tumorilor membrelor*, comunicare prezentată la Societatea ştiinţelor medicale, filiala Bucureşti, Secţia de ortopedie şi traumatologie, în ziua de 21 februarie 1957. Ionescu M., Baciu Cl., Broşteanu G., Stănciulescu P. şi Ionescu N., *Arteriografia în tumorile osoase ale membrelor*, comunicare prezentată la Societatea ştiinţelor medicale, filiala Bucureşti, Secţia de oncologie, în ziua de 26 aprilie 1960.

Tumorile benigne ale genunchiului nu modifică arhitectura rețelei vasculare, traiectele vasculare prezentînd mai întotdeauna o topografie normală. Tumora benignă este avasculară și, chiar atunci cînd este foarte voluminoasă, ea nu face decît să deplaseze rețeaua, care își păstrează totuși aspectul normal. În tumorile maligne rețeaua arterială suferă modi-

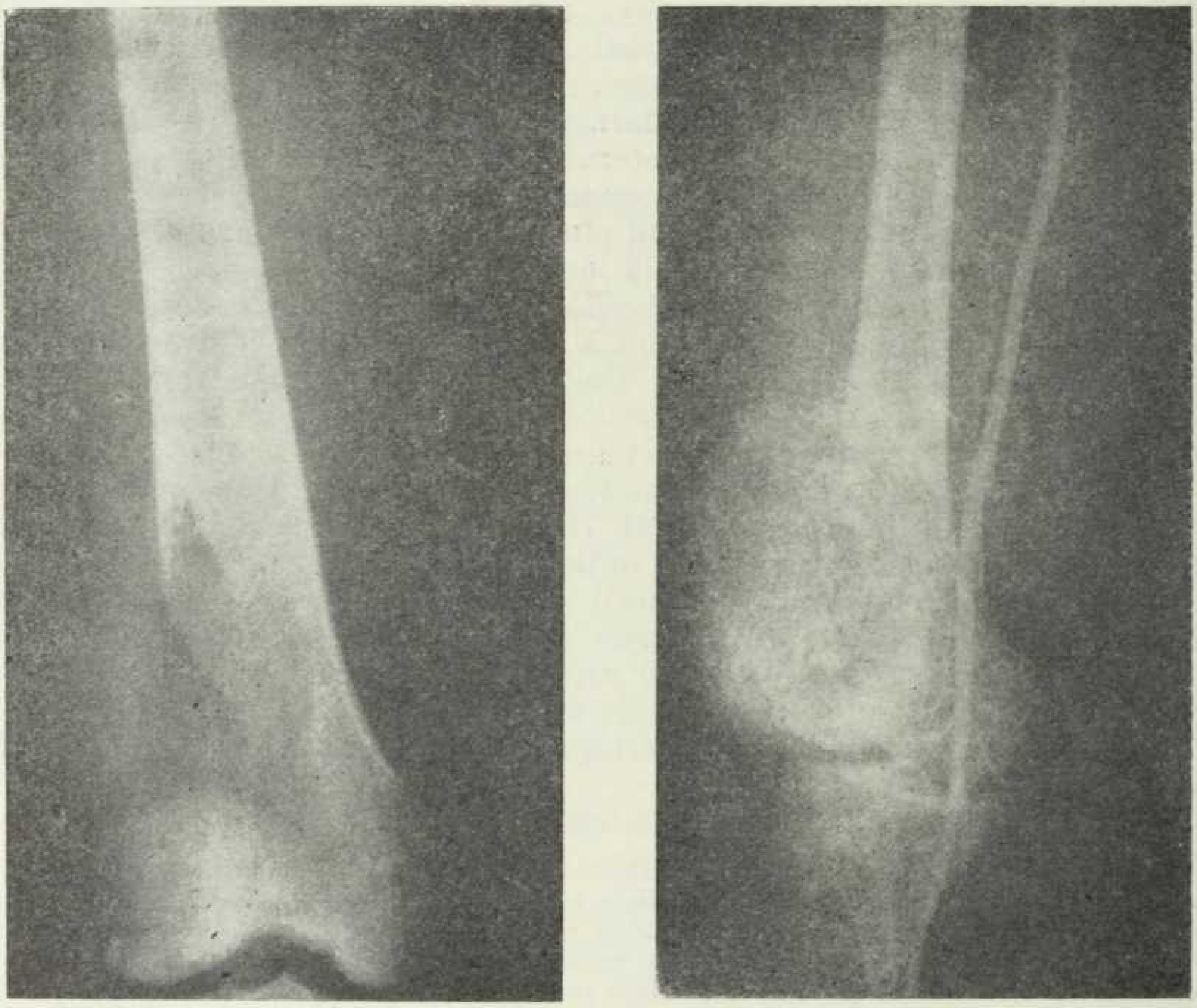

a *b*

Fig. 22. — Radiografia (*a*) și arteriografia (*b*) a unei tumori maligne.

ficări profunde. Ea apare foarte bogată, prezintă structuri atipice și traiecte anarhice ce se infiltrează larg în formațiunea tumorală, unde se poate pune în evidență prezența a numeroase lacuri sanguine, în care lichidul de contrast stagnează.

6. *În tumorile vasculare ale membrelor*, cînd sînt în regiunea genunchiului sau în imediată apropiere, arteriografia este de asemenea deosebit de utilă.

7. *În studiul condițiilor circulatorii ale osteoartritelor* tuberculoase, arteriografia a fost folosită de către Tran Ngoc Ninh și colaboratori (1961), care au pus în evidență deschiderea șunturilor arterio-venoase.

BIBLIOGRAFIE

1. Baciu Cl., Broşteanu G. şi Ştefănescu Em., *Valoarea substanţelor de contrast în precizarea diagnosticului afecţiunilor aparatului locomotor*, Produse farmaceutice, Bucureşti, 1962, *3*, p. 12–25.
2. Baciu Cl., Broşteanu G., Stănciulescu P. şi Ştefănescu Em., *Valoarea arteriografiei în precizarea diagnosticului diferenţial al tumorilor osoase*, Produse farmaceutice, Bucureşti, 1963, *1*, p. 54–62.
3. Bouillet R. et Van Gaver Ph., *L'arthrose du genou. Etude pathologique et traitement*, Acta Orthopaedica Belgica, Bruxelles, 1961, *27*, 1, 1–187.
4. Ficat P., *L'arthrographie opaque du genou*, Paris, Masson, 1957.
5. Gorelcik I. K., *K. metodike rentgeno-logiceskoov issledovania pri povrejdeniah meniscov i hokovih sviazok*, Ortopedia, travmatologhia i protezirovanie, Moscova, 1961, *1*, 69–71.
6. Köhler Alban, *Grenzen des normalen und Aufänge des pathologischen in Röntgenbilde*, Leipzig, Georg Thieme, 1924.
7. Poujet F., *Radiographie du genou* (Ombrédanne) Paris, Masson, 1936, p. 3 563–3 564.
8. Rădulescu Alex. (în colaborare cu Rădulescu Alice şi Baciu Cl.), *Ortopedia chirurgicală*, vol. I şi II, Bucureşti, Edit. medicală, 1956–1957.
9. Stamatin S. I., *Znacenie variabilnosti anatomicescovo stroema Kolennovo sustava dlia meniscografii*, Ortopedia, travmatologhia i protezirovanie, Moscova, 1961, *1*, 81.
10. Tarbaev D. S., *K diagnistike vmitrennih povrejdenni kolennovo sustava*, Ortopedia, travmatologhia i protezirovanie, Moscova, 1961, *1*, 14–18.

Evoluţia fiziologică a genunchiului

Genunchiul, ca orice alt segment al corpului omenesc, nu îşi menţine tot timpul vieţii un acelaşi aspect anatomic şi nu funcţionează în aceleaşi condiţii biomecanice. De la naştere şi pînă la moarte, articulaţia suferă, în limite fiziologice, o evoluţie continuă, modificîndu-şi forma, capacitatea funcţională a elementelor componente şi axele biomecanice de încărcare.

În timpul creşterii şi chiar după aceea s-a observat o modificare continuă a deviaţiilor axiale ale genunchiului. Blercke şi Ruhe, studiind 30 000 de copii de vîrstă şcolară, au prezentat din acest punct de vedere următoarea statistică :

Grupe de şcolari	Genunchi rectiliniu (%)		Genu varum (%)		Genu valgum (%)	
	M	F	M	F	M	F
Şcolari de curs inferior	26	32	48	40	26	28
Şcolari de curs mediu	29	31	42	30	26	38
Şcolari de curs superior	31	47	44	43	22	10

Bragard publică o statistică asemănătoare şi afirmă că 90% dintre copiii pînă la un an prezintă genu varum; între 1 şi 4 ani procentajul coboară la 15—20% şi apoi creşte uşor, ajungînd la 23—30% la vîrsta de 13 ani. Din contra, genu valgum, foarte rar întîlnit la naştere, ajunge să se întîlnească în 66—70% la copiii de 4 ani şi apoi procentajul diminuează pînă la 40—45% la copii de 13 ani. Între 14 şi 78 de ani cifrele statistice continuă de asemenea să evolueze, între 20 şi 30 de ani întîlnindu-se un procentaj minim de indivizi cu genu valgum, iar la 40 de ani un procentaj minim de genu varum (fig. 23); apoi curbele se redresează pentru a depăşi cu mult nivelul lor de plecare. Cercetările lui Bragard au demonstrat că genu valgum este de două ori mai frecvent la femei, în timp ce genu varum este o dată şi jumătate mai frecvent la masculi. Ele au arătat de asemenea că la un anumit procentaj de indivizi, care au avut membrele inferioare normal axate, după 40 de ani apar deviaţii, deşi scheletul adultului nu se mai modelează. Bouillet şi Van Graver au explicat acest fapt prin modificările dimensionale ale cartilajului de pe condilul femural şi de pe glenoida tibială internă. Cum grosimea interliniei interne normale este de aproximativ 6 mm şi a celei externe de 9 mm şi dacă se consideră că femurul este lung de 40 cm şi tibia de 39 cm, dispariţia cartilajului intern fără interesarea celui extern poate atrage o unghiulare a axelor de aproximativ 10° şi în cazurile bilaterale o mărire a distanţei intercondiliene cu aproximativ 15 cm. O dife-

rență de 1 mm de uzură a cartilajului antrenează o unghiulare de aproximativ 1° și deci o translație a proiecției centrului de greutate în perioada de sprijin cu 7,5 mm spre interior sau exterior.

În decursul vieții, genunchiul suferă o adevărată degradare „fiziologică". Bennett, Waine și Bauer, studiind amănunțit din punct de vedere

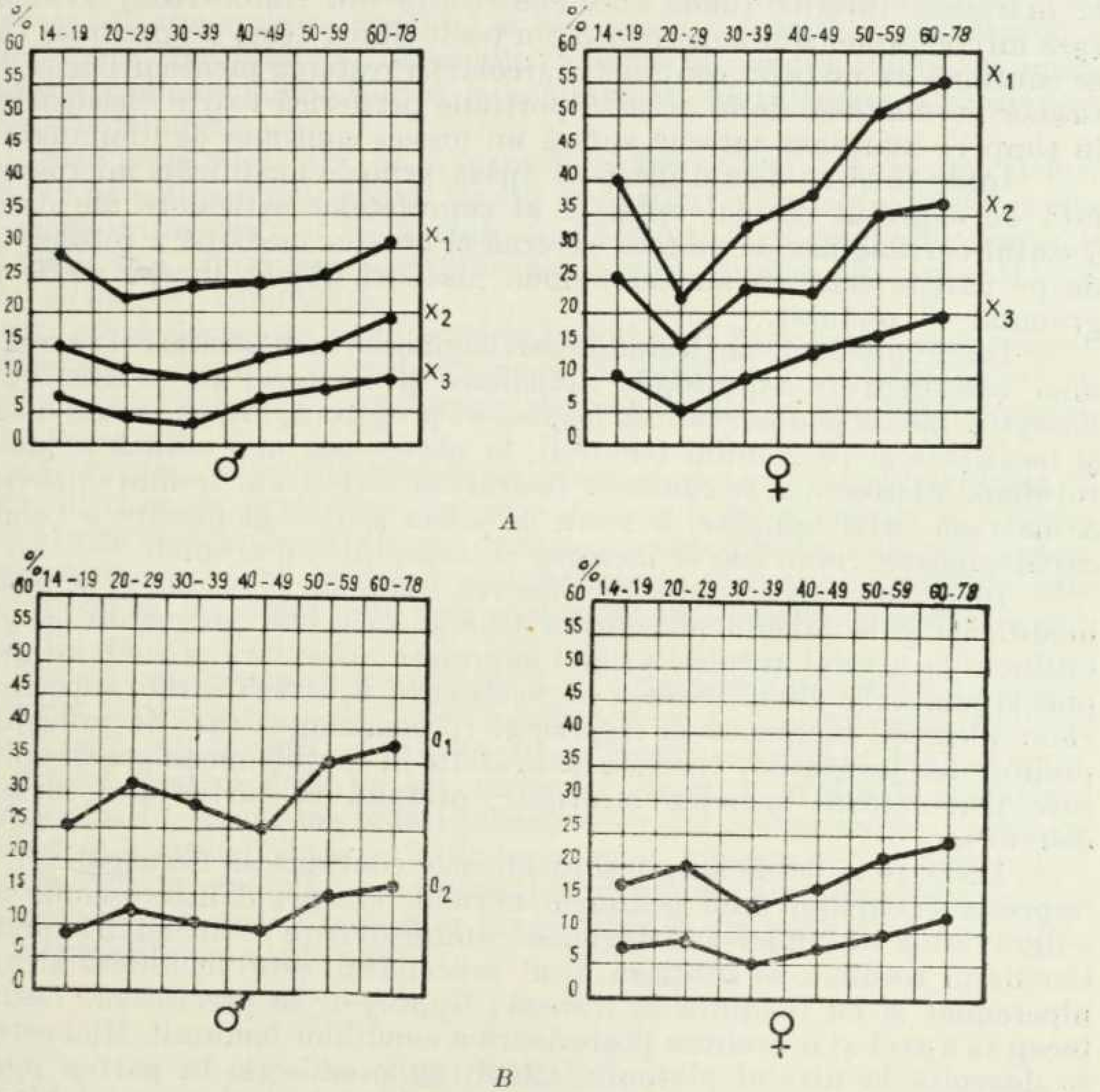

Fig. 23. — Evoluția deviațiilor axiale ale genunchiului, în raport cu vîrsta (după Bragard). *A*. deviații în valgus ; *B*. deviații în varus.

anatomo-patologic 63 de genunchi de diferite vîrste indemni de orice simptome clinice în timpul vieții, au ajuns să stabilească 10 etape de evoluție.

La șase luni de la naștere grosimea cartilajului de încrustare al femurului variază de la 1—1,5 cm și cea a tibiei este de aproximativ 1 cm. Rotula în întregime cartilaginoasă are o grosime de 6—7 mm. Microscopic, acest cartilaj este de tip embrionar și este străbătut de numeroase mici vase. La marginile articulației sinoviala se reflectă asupra suprafețelor articulare și se continuă cu cartilajul.

În primii 10 ani articulația genunchiului reprezintă o miniatură a articulației adultului. Pînă la 10 ani grosimea cartilajului descrește și nu mai atinge decît 3—5 mm. La această vîrstă cartilajul este încă traversat de capilare, care venind din osul subcondral trec prin stratul său profund calcifiat. Meniscurile au aspectul caracteristic, dar structura lor diferă de la marginea internă (unde sînt constituite din fibrocartilaj avascular) spre mijloc (unde sînt constituite din țesut fibros dens) și spre bază (unde se continuă cu un țesut conjunctiv areolar). Creșterea meniscurilor se efectuează pornindu-se de la această porțiune periferică foarte vascularizată, în timp ce marginea internă suferă un proces continuu de diminuare.

Între 10 și 20 de ani încep să apară primele modificări microscopice față de aspectul normal anterior al suprafețelor articulare ale oaselor. Țesutul cartilaginos de pe fața externă și creasta mediană a rotulei, ca și de pe părțile centrale ale celor două platouri tibiale, începe să fie ușor granulat și ondulat.

Între 20 și 30 de ani leziunile cartilaginoase se intensifică și se remarcă mici șănțulețe în suprafețele articulare și flocoane din acestea parțial detașate, fără a se observa încă *lipping-ul* propriu-zis. Apar leziuni discrete și localizate și pe condilii femurali, la partea cea mai adîncă a șanțului rotulian. Microscopic se constată fisurări și strieri ale treimii superficiale a matricei cartilaginoase, o stare de edem și de aglomerare a celulelor cartilaginoase. Sinoviala se menține cu aspectul său normal.

Între 30 și 40 de ani intensificarea leziunilor continuă și se observă modificări și la nivelul platourilor tibiale. Cele mai pregnante leziuni se întîlnesc la nivelul rotulei, a cărei suprafață articulară poate fi interesată pînă la jumătate din întinderea ei. Se observă, în afara fisurilor superficiale, chiar ulcerații incipiente și *lipping-ul* (proeminența) care ar proveni din proliferarea țesuturilor vascularizate aflate în spațiile medulare ale epifizei, care traversează orificiile stratului profund al cartilajului articular deteriorat.

Între 40 și 50 de ani, deși examenele continuă să fie negative, dînd impresia existenței unui genunchi normal, examenul macroscopic arată o agravare a leziunilor cartilaginoase amintite care se întind în suprafață. Cartilajul rotulian se subțiază, osul subcondral este modificat și uneori hiperemiat și cu tendință la fibroză ; *lipping-ul* se precizează. Leziunile încep să apară și în treimea posterioară a condililor femurali. Mici osteofite se dezvoltă la nivelul platoului tibial, cu predilecție în partea internă. Încep să se observe și alterări ale meniscului intern și o ușoară hipertrofie viloasă a sinovialei.

Între 50 și 60 de ani leziunile încep să se contureze și radiografic printr-o oarecare micșorare a spațiului articular. Macroscopic și microscopic degradarea continuă. Suprafața articulară a rotulei este aproape în întregime interesată și uneori cartilajul se subțiază pînă la dispariție. Suprafețele osoase subcondrale se condensează. Leziuni asemănătoare se întîlnesc pe extremitatea inferioară a femurului și pe platoul tibial. Osteofitele pot fi mai numeroase și chiar mai mari.

Între 60 și 70 de ani, practic nu se mai poate vorbi de o structură normală a genunchiului așa-zis sănătos și fără manifestări clinice supără-

toare. Se observă importante ulcerații cartilaginoase, osteofite și deformații ale rotulei. Macroscopic, fragmentele cartilaginoase pot fi complet separate de zona calcifiată subiacentă și spine de țesut osos pornite din osul subcondral ajung pînă spre suprafața articulară.

Între 70 și 80 de ani, cartilajele restante au un aspect velvetic, cu eroziuni multiple, fisuri și fante. Osteofitele sînt mai importante și mai frecvente. Microscopic se constată o hiperemie a spațiilor medulare și o proliferare a fibroblastelor. Leziunile acestea de uzură impun și unele manifestări clinice (slabe dureri la schimbările higroscopice atmosferice, la mers îndelungat).

Între 80 și 90 de ani, ca și între 90 și 100 de ani, rotula este deformată, cu osteofitoză marginală, lipsită de cartilaj. Oasele apar descoperite pe o mare întindere, atît la nivelul rotulei, cît și la al condililor femurali și al platoului tibial neprotejat de meniscuri, fiindcă ele sînt profund lezate și deseori calcificate.

În afară de aceste modificări în cadrul unei funcționări îndelungate a articulației, există și o evidentă evoluție patologică a genunchiului, în raport cu condițiile mecanice impuse de tulburările de la nivelul șoldului sau al piciorului.

Coxa valga esențială atrage de obicei o deviere a genunchiului în valgus, în timp ce coxa vara atrage o deviere a genunchiului în varum. Anchiloza la șold poate determina de asemenea modificări importante asupra genunchiului. Cînd șoldul este anchilozat în abducție, genunchiul este forțat în varus, iar cînd șoldul este anchilozat în adducție, genunchiul este forțat în valgus.

Este de asemenea cunoscut faptul că o deviere a piciorului în valgus sau varus antrenează o deviație asemănătoare la nivelul genunchiului. Piciorul valg, atît la copil, cît și la adulți, se însoțește astfel de genu valgum.

Există deci, o dată cu înaintarea în vîrstă, o evidentă evoluție a genunchiului în sensul degradării elementelor lui componente. Cartilajul articular este primul care suferă degradarea, pierzîndu-și elasticitatea, prin dispariția progresivă a condroitinei. Constatarea are o deosebită importanță pentru înțelegerea factorilor favorizanți ai apariției diferitelor afecțiuni în anumite etape ale vieții.

BIBLIOGRAFIE

1. Bennett G. A., Waine A. M. a. Bauer C. S., *Changes in the knee joint at various ages, with particular reference to the nature and development of degenerative joint disease*, New York, The Commonwealth Found., 1942.
2. Bouillet R. et Van Gaver Ph., *L'arthrose du genou*, Acta Orthopaedica Belgica, Bruxelles, 1961, **27**, *1*, 1–187.
3. Bragard K., *Das Genu Valgum*, Stuttgart, Enke, 1932.

Tratament

Ne vom referi în acest capitol la mijloacele ortopedice nesîngerînde şi la intervenţiunile ortopedico-chirurgicale cu caracter general, de bază, care se folosesc în tratamentul diferitelor afecţiuni ale genunchiului. În partea specială a acestei lucrări nu se va mai insista asupra acestor detalii.

Tratament ortopedic

Se cunosc două mari grupe de mijloace terapeutice: aparatele ghipsate şi cele ortopedice.

1. **Aparate ghipsate.** Sînt de diferite tipuri, fiecare avîndu-şi indicaţia într-un număr bine precizat de afecţiuni.

Atela ghipsată reprezintă cel mai simplu mijloc de imobilizare. Ea se confecţionează din 8—10 straturi de feşi ghipsate şi are o lungime de la două laturi de deget sub plica fesieră, pînă la mijlocul tendonului achilian. Se aplică de obicei pe faşa posterioară a membrului inferior respectiv, solidarizîndu-se la acesta cu o faşă de tifon trasă circular de jos pînă sus.

Aparatul ghipsat circular sau aparatul ghipsat cruro-gambier este un aparat folosit frecvent. Este bine să se aplice din 1/3 superioară a coapsei, cît mai aproape de şold, şi din 1/3 inferioară a gambei cîte un strat circular de vată uniformă, ca nişte manşoane, iar deasupra acestora şi a întregului segment ce urmează a fi imobilizat o faşă de tifon moale şi fără margini sau cu răsturnări (*renversées*). Straturile de vată au rolul de a menaja tegumentele de apăsarea marginilor atelei sau a aparatului. Aparatul va consta dintr-o atelă ghipsată posterioară lată, de tipul celei descrise mai sus, solidarizată şi modelată însă la membrul inferior respectiv cu ajutorul unei feşi de tifon rar, fără margini. Se trag apoi 2—4 ture de faşă ghipsată, circular de jos pînă sus. Înainte de aplicarea acestora se taie şi se elimină faşa de tifon, cînd atela posterioară este aproape întărită. În felul acesta aparatul nu va comprima şi nu va fi nevoie să fie crăpat pe linia mediană şi în genere stricat.

Aparatul circular ghipsat poate fi aplicat de la caz la caz, cu genunchiul în rectitudine, în hiperextensie, în flexiune, în var sau în valg şi el asigură o imobilizare mai sigură decît o simplă atelă ghipsată.

Aparatul ghipsat pelvi-podal asigură o imobilizare şi mai riguroasă a genunchiului decît cel descris mai sus, şi se aplică, de asemenea, de la caz la caz, cu genunchiul în rectitudine, în hiperextensie, în flexiune, în var sau în valg.

Pentru aplicarea unui aparat ghipsat pelvi-podal, bolnavul se aşază pe masa ortopedică. Noi folosim masa ortopedică Rădulescu, ce ne îngăduie să-l executăm în orice poziţie s-ar găsi genunchiul. Gamba, genunchiul,

coapsa și centura pelviană sînt acoperite cu un tub elastic de tricot sau, în lipsă, cu un strat uniform de vată, după ce în prealabil s-au lipit cu mastisol pernuțe făcute din vată învelite în tifon la nivelul proeminențelor osoase ale spinelor iliace antero-superioare ale crestelor iliace, peste regiunea sacrată, peste marele trohanter de partea ce urmează a fi imobilizată, și uneori chiar de-a lungul crestei tibiale. Se solidarizează stratul de vată la corp printr-un tur de fașă de tifon, fără dungă și fără răsucire. Se aplică două atele ghipsate de 6—10 straturi, una la partea anterioară și alta la cea posterioară, lungi de la nivelul crestei iliace pînă la 1/3 inferioară a gambei, și se solidarizează cu fașă uscată, moale. După ce atelele încep să se usuce, se trec tururi de feșe ghipsate de jos pînă sus și se modelează în special la bazin, la genunchi și la maleole. Înainte de întărirea ghipsului, acesta se mai modelează cu grijă în jurul crestelor iliace, în jurul marelui trohanter și spre marginile rotulei. După întărirea ghipsului se desface cureaua de fixare a piciorului de la capul mesei ortopedice, se îmbracă piciorul și glezna într-un strat de vată care se fixează cu un tur de fașă. Vom avea mare grijă ca *să susținem călcîiul într-un hamac făcut din latul feșei, ca să nu vină pe el marginile ei. Piciorul trebuie să fie așezat neapărat de la început în poziția dorită, ca în nici un caz să nu se mai adauge între timp flexiunea lui*, fiindcă fașa din dreptul articulației tibio-tarsiene va deveni sfoară agresivă care va face ca aparatul să fie de nesuportat. Se aplică apoi o atelă ghipsată posterioară, de la vîrful degetelor pînă la treimea superioară a feței posterioare a gambei, deci mult peste nivelul marginii distale a primei părți a aparatului, care va fi scrijilat cu un cuțit de ghips pentru aderare. Se solidarizează această atelă, se lasă să se usuce și se trag circular 3—4 ture de feși ghipsate în dreptul piciorului, al gleznei și al părții gambiere a aparatului. Două precauții sînt de luat neapărat, și anume să se îndrepte segmentul care cuprinde piciorul exact în direcția gambei pentru ca să nu rămînă o dungă de ghips la nivelul gambei în treimea inferioară, care va dăuna bolnavului producîndu-i chiar escară și să se taie fașa moale, neghipsată, din partea anterioară a articulației tibio-tarsiene înainte de a se trage fașa ghipsată circulară.

Numai procedînd în felul acesta nu vom vedea aparate ghipsate deteriorate prin tăiere și îndepărtare parțială, care, în afară de faptul că sînt neestetice, dar arată incompetență și stau mărturie a suferinței produse bolnavului. Cînd totuși prevedem o tumefiere a gambei cu o îngreunare consecutivă a circulației, *vom despica aparatul ghipsat în lung*, pe linia mediană, ca să-i dăm o oarecare elasticitate, și vom aranja marginile ca să fie netede, folosind o soluție de ghips.

Cînd după unele operații asupra genunchiului se cere să se mențină o îndepărtare a fragmentelor osoase, extensia se face cu ajutorul unor broșe și cu scărițele metalice respective. Segmentul de ghips al piciorului se construiește în această împrejurare astfel :

După plasarea stratului de vată și a pansamentului steril pe locurile unde intră și iese broșa, se face ghipsul în așa fel încît să se solidarizeze cu scărița metalică perfect prin modelaj, ca să nu aibă nici un joc.

După confecționare aparatul se taie atît cît este absolut necesar cu cuțitul de ghips pentru ca să se obțină un spațiu liber în dreptul abdome-

nului și margini netede în regiunea fesieră, obturatoare și pubiană. În plica inghinală, de partea membrului inferior lăsat liber, se taie atît cît este necesar pentru a se permite flexiunea coapsei pe bazin. A se tăia excesiv înseamnă a se da posibilitatea părților moi să hernieze peste marginea aparatului și să producă edem, celulită sau chiar necroza tegumentelor. Cînd marginea unui aparat ghipsat supără pe bolnav prin compresiunea pe care o face asupra tegumentelor, nu se va tăia niciodată ghipsul în formă de felie semilunară, ci *se va crăpa întotdeauna în lungime, pe o distanță oarecare și se vor depărta marginile noi obținute, tăindu-se și fașa de dedesubt.* Procedînd altfel, marginea realizată din nou va continua să fie și mai agresivă.

Aparatul ghipsat cu sucitor tip Mommsen-Biesalsky poate fi unul circular, care cuprinde genunchiul și părți din coapsă și gambă, sau mai bine un aparat pelvi-podal, compus din două piese, una proximală care să cuprindă coapsa și alta distală care să cuprindă gamba, genunchiul fiind lăsat liber în dreptul interliniei articulare. Deasupra părții proximale, în ghipsul care imobilizează coapsa, se fixează o tijă metalică în lungul axei coapsei. Între această tijă și partea gambieră a aparatului se fixează o ansă metalică. Între aceasta și bara metalică de la coapsă se pune o sfoară de cînepă cu două fire, în care se pune un scuitor de lemn ca la fierăstrău.

Aparatul își găsește indicația în cazurile de genu flexum în care se urmărește corectarea progresivă a diformității.

Aparatul ghipsat cu cameră liberă tip Ducroquet este indicat în mod excepțional în cazurile în care se urmărește corectarea progresivă a unei diformități laterale a genunchiului. El se compune dintr-o parte superioară genunchiului, care se aseamănă unui aparat ghipsat pelvipodal obișnuit și dintr-o parte gambieră care are o formă specială de pîlnie sau de pantalon larg de marinar. Prin umplerea progresivă a spațiului cu vată de partea devierii gambei, aceasta este adusă în axul ei normal în prelungirea coapsei.

Aparatul ghipsat bivalv este circular, bine modelat și tăiat în cele două părți laterale. Jgheabul posterior rămîne pe loc, iar cel anterior se scoate temporar pentru facerea pansamentului la genunchi. După aceasta se repune jgheabul anterior și se solidarizează ambele, fie cu o fașă elastică fie cu benzi de leucoplast.

Aparatul ghipsat bivalv, parțial, servește pentru mobilizarea genunchiului. În cazul acesta se detașează în partea posterioară un jgheab de la nivelul imediat superior al genunchiului pînă la degetele piciorului, ca să se elibereze după voință gamba, cu picior cu tot, pentru executarea flexiunii.

2. **Aparatele ortopedice**. Spre deosebire de aparatele ghipsate, care sînt de obicei inamovibile, pentru timpul pentru care au fost puse, aparatele ortopedice au un caracter amovibil. Se recomandă în cazurile în care intervenția ortopedico-chirurgicală este contraindicată sau ca mijloc ajutător după ce aceasta s-a executat. În tratamentul diferitelor afecțiuni ale genunchiului se folosesc aparate ortopedice, dintre care vom prezenta numai pe cele folosite în mod curent.

Manșonul circular elastic (genunchier elastic) își găsește indicații în cazul cînd imobilizarea genunchiului nu este necesară. De aceea se recomandă în special în gonitele pe cale de vindecare și în leziuni posttraumatice, mai ales la sportivi. Acest manșon, menținut cînd există o amiotrofie

a cvadricepsului ca să facă genunchiul mai puțin instabil, este un mijloc ce trebuie înlăturat, fiindcă contribuie la rîndu-i la atrofia mușchiului. Numai recuperarea acestuia este lucrul esențial și indicat.

Manșonul cu două bare metalice laterale pentru imobilizarea genunchiului este de recomandat în faza de convalescență a diferitelor afecțiuni, care se soldează cu anchiloza sau care au impus artrodezarea și în care genunchiul trebuie apărat încă un timp, pînă cînd se constată radiografic o anchiloză osoasă puternică.

Aparatul se compune dintr-un manșon de piele semitare (blanc), care se întinde, în general, de la treimea superioară a coapsei pînă la treimea inferioară a gambei. Manșonul poate fi însă mai scurt sau mai lung, după împrejurări, iar pentru aerisire și pentru a fi mai ușor poate fi perforat. El este căptușit pe fața interioară cu piele moale (meșină) și este întărit pe fața exterioară, de o parte și de alta, cu două bare de oțel bine modelate, dispuse pe toată înălțimea lui și legate între ele sus și jos prin două cercuri de oțel mai subțiri. Barele laterale, precum și cercurile se fixează la manșon cu nituri. Barele sau șinele metalice, ca să fie mai ușoare și totuși rezistente, se fac ușor scobite, încît în secțiune sînt eliptice. În felul acesta grosimea oțelului se reduce foarte mult. La partea anterioară, manșonul este despicat și prevăzut cu două rînduri de copci sau de orificii prin care trece șiretul de strîngere.

Manșonul se confecționează pe mulajul pozitiv făcut din ghips, pe care s-au însemnat măsurătorile necesare.

Pentru luarea mulajului negativ, bolnavul se va așeza pe un scaun, cu membrul inferior descărcat, cu genunchiul extins complet la 180°. Se modelează cu grijă proeminențele osoase de la nivelul genunchiului : condilii femurali, extremitatea superioară a tibiei, capul peroneului și rotula. Înainte de a se usca bine se taie lateral, se detașează de bolnav cu grijă și se reface apoi menținîndu-se cu o fașă uscată circulară. Cu ajutorul acestui mulaj negativ se face unul pozitiv punîndu-se în mijlocul lui o bară lungă metalică și turnîndu-se soluție groasă de ghips. Se decolează apoi negativul, iar pozitivul se netezește și se usucă. Pe el se lucrează manșonul de piele.

Blancul sau chiar talpa subțire, după ce s-a înmuiat bine în apă, se întinde și se fixează spre margini cu cuie bătute în mulajul pozitiv. Se lasă să se usuce bine, ca să se așeze pe el barele metalice, netezite și ajustate conform axelor făcute în prealabil pe pozitivul uscat.

Aparatul de axare a genunchiului cu articulație liberă mecanică se recomandă în tratamentul afecțiunilor care au dus la instalarea unui genunchi foarte lax sau a unui genunchi care prezintă atitudine sau mișcări anormale. Aparatul este alcătuit din două părți în formă de jgheaburi făcute din piele semitare (blanc) sau chiar din talpă subțire, unul superior pentru coapsă și altul inferior pentru gambă, și solidarizate cu ajutorul a două șine longitudinale de oțel stanțat, aplicate pe părțile lor laterale. Acestea au capete de balamale care vin în dreptul interliniei articulare la locul unde se întretaie treimea anterioară cu cea posterioară și se solidarizează între ele pe lat. Libertatea de mișcare a articulației mecanice se stabilește de către medic. De obicei se folosește o articulație prefabricată, care prin pilire se perfectează, încît permite amplitudinea de mișcare

cerută. Atît la manșonul superior, cît și la cel inferior, barele longitudinale sînt solidarizate pe fața posterioară a manșoanelor cu alte două semicirculare, mai subțiri. Ambele manșoane sînt perforate pentru aerisire și la nivelul marginilor anterioare sînt prevăzute cu copci pentru strîngerea șiretului. Și acest aparat se confecționează pe baza mulajului ghipsat și a măsurătorilor.

Plasarea axei articulare a unui aparat este condiționată pentru genunchi de suprapunerea exactă a celor două articulații și constituie încă o grea problemă tehnică, deoarece genunchiul mecanic nu poate avea mișcarea succesivă, helicoidală a genunchiului bolnavului, existînd deci o oarecare neconcordanță între mișcarea genunchiului sănătos și a celui bolnav sau mecanic (fig. 24).

Ca rezolvare practică s-a plasat axa mecanică a genunchiului artificial, după cum s-a spus, înapoia axei biomecanice a genunchiului bolnavului.

Pentru respectarea mișcării fiziologice, articulația unică s-a dovedit însă insuficientă și de aceea s-au propus sisteme de articulații policentrice. Astfel, ing. I. Georgescu a propus și pus în aplicare la Institutul de protezare din București dubla articulație de genunchi, care permite o oarecare corespondență între mișcarea aparatului și mișcarea genunchiului.

Genunchiul tip Payr din pînză inextensibilă este un aparat ortopedic care își găsește indicația în genunchiul lax, datorat leziunii ligamentelor încrucișate și a meniscurilor, luxației traumatice a rotulei, luxației recidivante a rotulei, precum și în osteoartritele pe cale de vindecare. Aparatul nu se recomandă în luxația recidivantă cu genunchiul în flexiune și nici în osteoartritele acute sau subacute.

Genunchiul se confecționează din pînză dură inextensibilă (doc) și în medie are o înălțime de 25 cm. Dimensiunea se modifică însă în raport cu înălțimea bolnavului. Pentru confecționarea lui este necesar să se ia și două dimensiuni circulare, și anume diametrul gambei, la aproximativ 12 cm sub axul de flexiune-extensiune, și diametrul coapsei, cu aproximativ 12 cm deasupra axului de flexiune-extensiune a genunchiului.

Pînza se croiește corespunzător formei genunchiului, se căptușește pe fața interioară, la nivelul cusăturilor, cu piele moale și este confecționat astfel încît să prezinte o deschidere laterală externă în apropierea rotulei. Pe partea dintre margini se includ inele din metal pentru introducerea șiretului. Sub șirul de inele se pune o bucată de piele mai lată, liberă ca o limbă de gheată, pentru ca șnururile să nu jeneze.

Se face însă un abuz din folosirea acestui genunchier după hidartroza traumatică. Odată lichidul eliminat, acest aparat contribuie și el la atonia cvadricepsului, care, dimpotrivă, trebuie stimulat prin fizioterapie. De asemenea, cînd este ceva mai strîns, dă tulburări circulatorii. Aparatul nu este de recomandat în cazurile în care se urmărește o imobilizare totală.

În afara acestor aparate, imobilizarea parțială sau totală a genunchiului și, eventual, și descărcarea acestuia se pot obține cu ajutorul unor aparate mai rezistente și mai mari, care sînt cunoscute în unele ateliere de protezare sub denumirea învechită de „aparate tip gonalgie" păstrată de pe timpul cînd acestea se recomandau în tratamentul osteoartritei

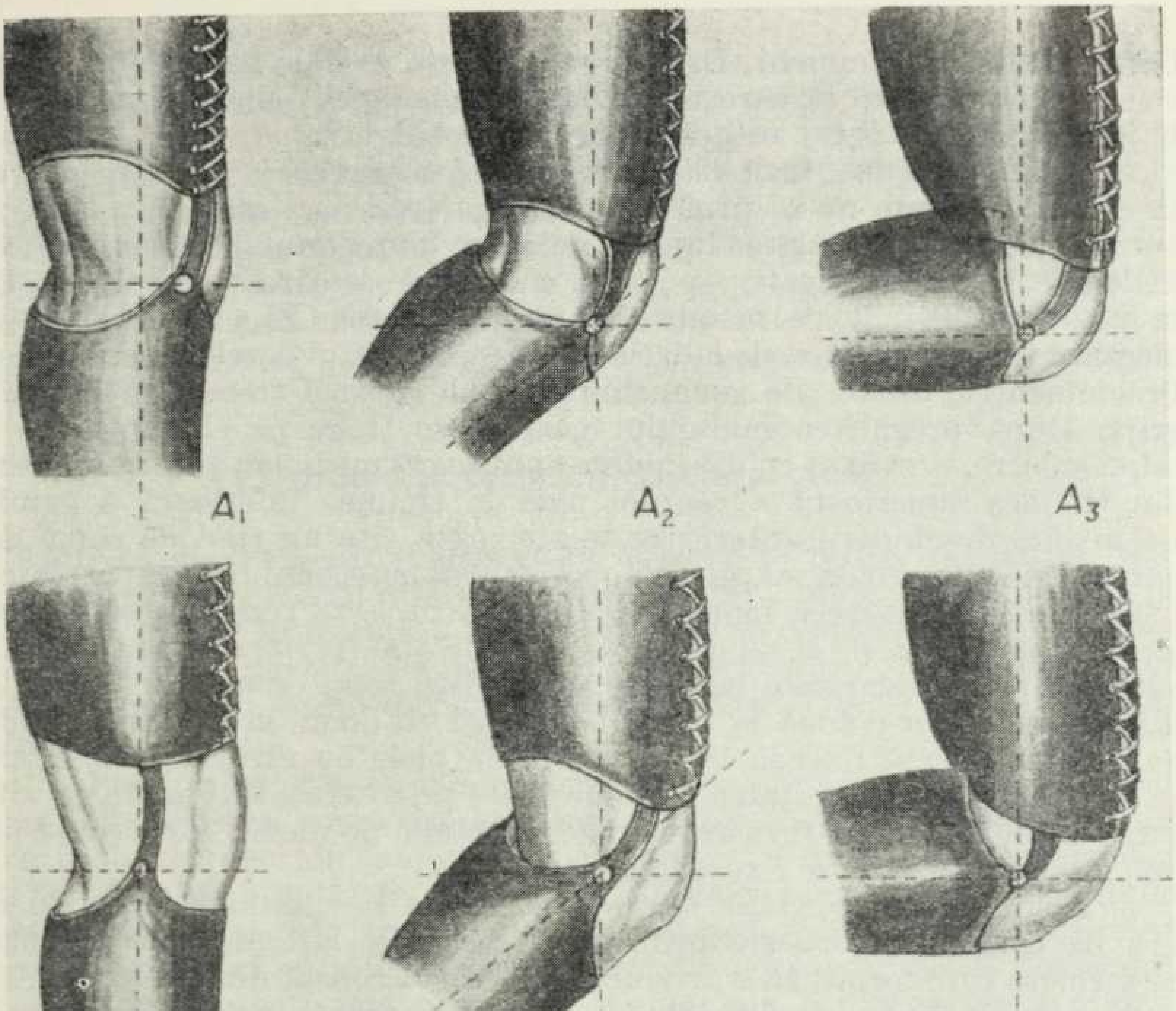

Fig. 24. — Importanța plasării axei mecanice a aparatului înapoia axei biomecanice. Dacă axa mecanică este așezată înaintea axei biomecanice, flexiunea la unghiu drept a genunchiului nu mai este posibilă (A_1-A_3). Dacă axa mecanică se suprapune axei biomecanice, flexiunea la unghiu drept este posibilă numai cu apăsarea regiunii poplitee (B_1-B_3). Numai dacă axa mecanică este situată înapoia axei biomecanice flexiunea la unghi drept este posibilă fără apăsarea regiunii poplitee (C_1-C_3) (după Thomas).

tuberculoase de genunchi. Dar și așa expresia este de înlăturat prin asocierea unor cuvinte fără rost „aparat tip gonalgie", cînd cel mult i s-ar fi putut spune „aparat ortopedic pentru gonalgie".

Aparatul pentru imobilizarea riguroasă a genunchiului se recomandă în cazurile în care nu se urmărește și degajarea acestuia.

Pentru confecționarea lui este necesară luarea mulajului și măsurarea înălțimii. Mulajul negativ se ia cu membrul descărcat, bolnavul stînd în picioare sprijinit pe membrul inferior sănătos. El cuprinde întregul membru inferior bolnav, de la ischion și pînă la vîrful oaselor metatarsiene. Proeminențele osoase ale genunchiului și ale gleznei trebuie modelate cu grijă. După pregătirea mulajului pozitiv, se trage pe el manșonul din talpă subțire, prevăzut cu deschidere anterioară mediană, și care se întinde din treimea superioară a coapsei pînă la treimea inferioară a gambei. La nivelul deschiderii anterioare se anexează cîte un rînd de copci de o parte și de alta, iar la marginea superioară a manșonului se căptușește cu piele moale. Deoarece manșonul de piele nu este rezistent și se poate lărgi, se ajustează pe el un cadru de bare de oțel forjat, compus din două bare laterale solidarizate între ele prin patru semicercuri subțiri de oțel dispuse posterior : două la nivelul coapsei și două la nivelul gambei. Cadrul metalic se fixează la manșonul de piele cu nituri. Șinele laterale se continuă la extremitatea lor inferioară prin capete articulare cu altele care vin în jos în legătură cu un sistem metalic de un tip oarecare (*Unterteil*) care urmează să se fixeze la gheată.

Aparatul cu articulație mecanică blocabilă se aseamănă celui de mai sus, de care se deosebește prin aceea că șinele laterale sînt prevăzute cu șarniere care formează o articulație. Aceasta constă dintr-o extremitate plată a uneia dintre șinele metalice, care la început nu funcționează, dar menține genunchiul în extensie. Pe măsură ce se consideră că o mișcare ar putea avea loc și chiar se poate amplifica în mod progresiv, se decupează în jurul genunchiului o parte a manșonului, iar capetele șinelor care opreau mișcarea se pilesc progresiv, după indicație. Aparatul își găsește indicația în cazurile în care se presupune că, după o imobilizare de o durată oarecare, se poate permite reluarea progresivă a mișcărilor.

Aparatul cu sprijin pe ischion asigură nu numai imobilizarea articulației, ci și degajarea acesteia și de aceea este recomandat în cazurile de osteoartrită, care, depășind faza acută, permite reluarea mersului cu articulația fixată, dar și degajată, prin urmare scoasă de la orice apăsare.

Mulajul negativ se ia în aceleași condiții, dar se întinde de la capetele oaselor metatarsiene pînă deasupra ischionului, cuprinzînd și trohanterul mare. Amîndouă aceste proeminențe osoase vor fi bine modelate, dar se renunță la modelarea condilului tibial și a capului peroneului, pentru ca să nu se mai facă degajarea și pe aceste proeminențe.

Suprafața de sprijin pe ischion este formată de marginea superioară a manșonului de piele, căptușită bine cu molton și apoi îmbrăcată cu piele de căprioară sau cu meșină. Această parte crurală este sprijinită de semicercuri metalice. Degajarea genunchiului de sub apăsare pretinde o realizare corectă a înălțimii aparatului. Șinele laterale metalice sînt prevăzute cu sisteme de prelungire. Cu ajutorul acestor sisteme, lungimea

aparatului poate fi reglată astfel încît greutatea corpului să fie transmisă integral prin ischion și șinele laterale asupra părții distale (*Unterteil*) a aparatului la tocul ghetei, încît piciorul va fi liber în gheată. Ca bolnavul să poată merge cu un astfel de aparat și să nu cosească trebuie să i se înalțe gheata de la membrul inferior sănătos.

Aparatul cu articulația mecanică blocabilă și cu sprijin pe ischion îmbină calitățile celor două aparate descrise mai sus și se recomandă în cazurile în care, deși la început este necesară atît fixarea riguroasă cît și degajarea, ulterior se poate permite mobilizarea progresivă a articulației.

Tratament ortopedico-chirurgical

Mijloacele ortopedico-chirurgicale la care se poate recurge în terapeutica diverselor afecțiuni ale genunchiului sînt multiple și deosebit de variate. O trecere în revistă a lor într-un capitol de ansamblu se impune, ca să nu mai fim nevoiți să repetăm amănunte tehnice cu caracter comun multor intervenții ortopedico-chirurgicale atunci cînd vom face partea specială a lucrării.

1. **Puncția cu scop terapeutic** se face la fel ca puncția cu scop explorator. Luăm măsuri complete de asepsie riguroasă. Mîinile noastre să fie acoperite cu mănuși de cauciuc perfect sterile. Materialul de pansament va fi la rîndul său aseptic. Puncția se face de obicei în vecinătatea unghiului superoextern al rotulei. După aseptizarea întregii regiuni se face un buton anestezic dermic și se infiltrează pe suprafața ceva mai întinsă novocaină 1% sau xilină în toate straturile pînă la sinovială. Se introduce apoi acul gros de puncție prin acest teritoriu anesteziat, perpendicular față de axul lung al femurului, sub expansiunea tendinoasă a mușchiului cvadriceps, pentru a se pătrunde în fundul de sac subcvadricipital, cînd i se schimbă direcția mai orizontal. Se extrage lichidul și se injectează sau nu o substanță medicamentoasă. Vom avea grijă ca prin ac să nu iasă sînge curat (afară de cazul unei hemoragii recente), fiindcă înseamnă că nu am pătruns în cavitatea articulară, ci că vîrful acului se află într-un vas sanguin. După extragerea lichidului se scoate și acul și se face un pansament perfect steril, de obicei cu vată mai multă în jurul genunchiului, ca să fie și compresiv, dar să nu jeneze circulația.

Puncția cu scop terapeutic se mai poate face fie în vecinătatea unghiului superointern al rotulei, fie la nivelul mijlocului rotulei, de partea internă sau externă, fie chiar în interlinia articulară, de o parte sau de alta a vîrfului rotulei, genunchiul fiind în acest din urmă caz ușor flectat.

Se recomandă ca după introducerea acului de puncție să se aspire în seringă cît mai mult din cantitatea de lichid intraarticular, dacă acesta există, sau de sinovie pentru a se controla astfel dacă vîrful acului a pătruns în cavitatea articulară. Injectarea substanței în cavitatea articulară se face cu ușurință. În cazul în care substanța se introduce cu dificultate și întîmpinăm rezistență la împingerea pistonului, înseamnă că vîrful acului nu este liber în cavitate.

Pentru extragerea mai ușoară a lichidului articular se pot folosi două ace, dintre care unul va fi pentru absorbție. Ca să extragem la maximum conținutul îl vom aduce sub vîrful acului făcînd cu mîinile manevra descrisă pentru obținerea șocului rotulian. Este recomandabil ca întotdeauna lichidul să fie dat la examinare la laborator și rezultatul să fie consemnat în foaia de observație.

2. **Analgezie, narcoză și anestezie (regională, tronculară, locală).** Despre narcoză nu vom vorbi, deoarece este mijlocul general de anestezie, care nu are nimic specific aparatului locomotor.

În terapeutica unor afecțiuni inflamatorii ale genunchiului se folosește, de multe ori cu netăgăduit folos *analgezia prin frig*, care pe lîngă rolul antiinflamator ce îl are în mod neîndoios, îl are și pe acela de anestezic. Această din urmă particularitate a fost de foarte multă vreme folosită în vederea executării micilor intervenții chirurgicale (deschiderea unor bursite supurate, abcese). Se pare că Veverin a fost cel dintîi care pe la începutul secolului al XVI-lea l-a preconizat.

Astăzi, frigul, sub formă de pungă de gheață pusă peste un șervet îndoit în 2 sau în 4, servește la diminuarea gonalgiei și cu rost antiinflamator (după tentative de a recupera ceva mai brusc flexiunea, după unele exerciții exagerate, după artroplastie etc.).

Pentru efectuarea diverselor intervenții ortopedico-chirurgicale asupra genunchiului este indispensabil să ne asigurăm de o anestezie perfectă. Alegerea metodei de anestezie va fi făcută de la caz la caz, conform principiilor generale de conduită. *Narcoza* (hipnoza) cu ajutorul diferitelor narcotice și mijloace tehnice moderne și *rahianestezia* (*anestezia regională*) constituie metodele cele mai des folosite.

Se poate recurge încă și la *anestezia tronculară*, adică a nervilor femuro-cutanat, crural, obturator și marele sciatic.

Anestezia nervului femuro-cutanat se face prin introducerea acului la un lat de deget înăuntru și sub spina iliacă antero-superioară, fiindcă nervul trece între cele două spine (superioară și inferioară). După ce s-a făcut un mic buton dermic cu anestezie, acul traversează tegumentele, țesutul celular subcutanat și aponevroza și se injectează subaponevrotic 10 ml sol. novocaină 1%.

Anestezia nervului crural se face prin introducerea acului la mijlocul arcadei crurale la 1/2 cm în afara arterei femurale pe care o reperăm și o apărăm cu vîrful indexului. După ce străbate și rezistența opusă de bandeleta ileopectinee, vîrful acului înțeapă nervul. În acest loc se injectează 10—15 ml sol. novocaină 1% sau 5 ml sol. novocaină 2% sau xilină 5 ml.

Anestezia nervului obturator se obține cu ajutorul *tehnicii lui Labat sau a lui Perthes și Keppler*. Bolnavul rămîne în decubit dorsal și coapsa se duce în ușoară abducție. După Labat, se pătrunde cu un ac de anestezie rahidiană în afara și dedesubtul spinei pubelui, spre orificiul extern al șanțului subpubian. Se înclină acul înăuntru cu 30° și după ce vîrful lui a ocolit marginea inferioară a ramurii orizontale a pubelui se pătrunde 2 cm în adîncime, injectîndu-se 15 ml sol. novocaină 1%. În tot timpul manevrelor, vîrful acului trebuie să păstreze contactul cu osul, nervul fiind situat imediat dedesubt.

Keppler folosește un ac lung și cotit spre bază, pentru ca seringa să fie mai ușor de mînuit. Vîrful acului care merge pe sub jgheabul osului pubian ajunge la ramura verticală a ischionului chiar unde se află trunchiul nervului. Înțeparea lui dă bolnavului o durere vie cu iradiere în partea dinăuntru a coapsei.

Tehnica Rădulescu se execută astfel: se așază coapsa în abducție pe planul patului, cu genunchiul flectat în așa fel încît planta piciorului respectiv să se așeze pe coapsa cealaltă la partea internă și imediat sub genunchi. În felul acesta iese în evidență tendonul adductorului. Imediat în afara acestuia și chiar în unghiul pe care îl face cu ramura orizontală a pubelui se face puncția cu un ac lung, urmărindu-se partea inferioară a osului pubian pînă ce întîlnim planul osos al ischionului. Dînd o inclinație în sus a vîrfului acului, injectăm 10–15 ml sol. novocaină sau 8–10 ml xilină.

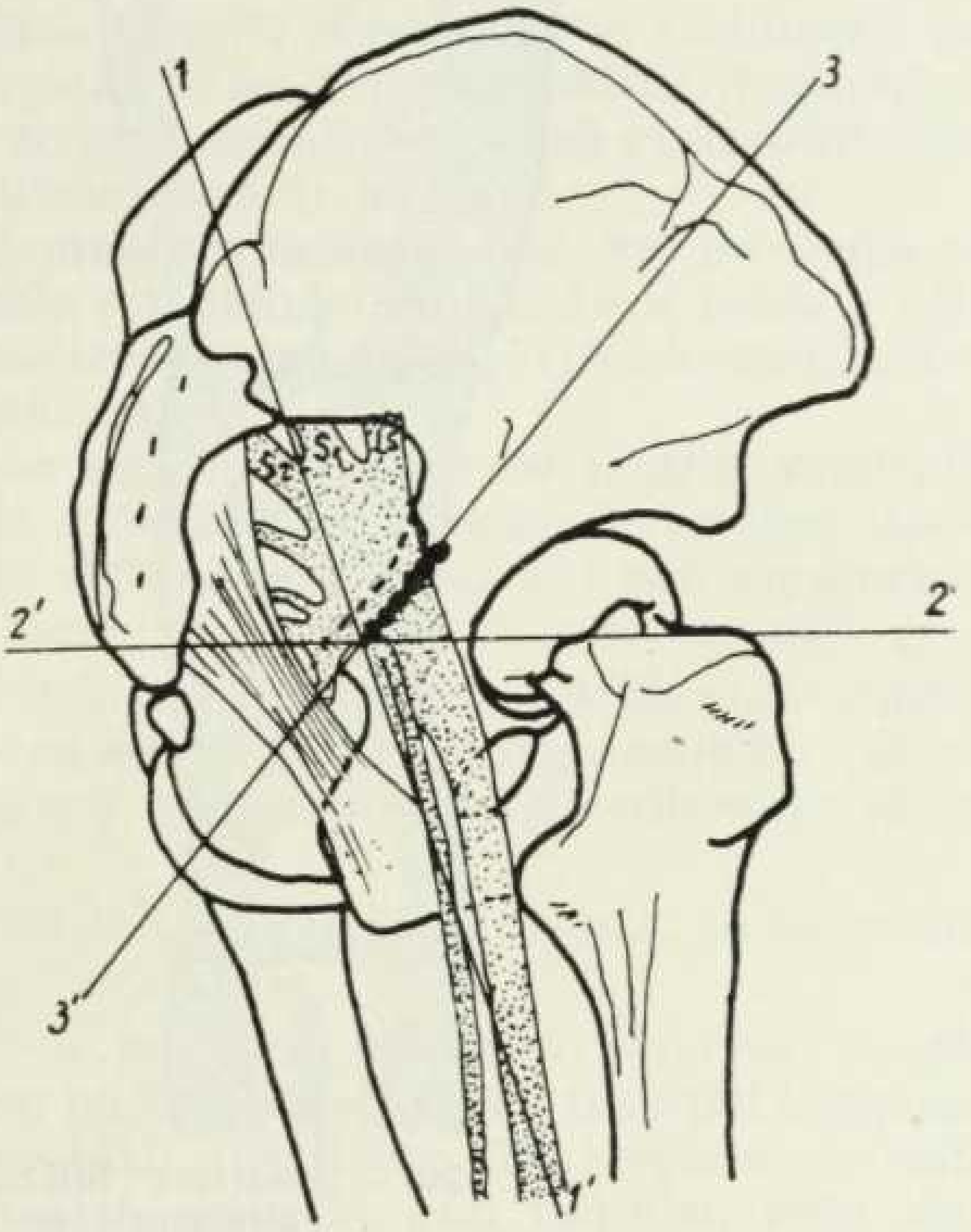

Fig. 25. — Anestezia nervului mare sciatic după tehnica lui Härtel.

Anestezia nervului mare sciatic este de preferat să se facă după tehnica lui Härtel. Bolnavul fiind în decubit ventral se trage o primă linie de reper orizontală prin vîrful marelui trohanter (fig. 25). O altă linie va uni spina iliacă posterosuperioară cu tuberozitatea ischionului. În fine, în unghiul format de aceste două linii se trage o a treia linie spre spina iliacă anterosuperioară. Primii centimetri ai acestei ultime linii reprezintă punctul de reper unde se introduce acul, pînă ce bolnavul acuză o senzație parestezică și se injectează 30–40 ml sol. novocaină 1%.

Pauchet și elevii săi recomandă pentru a obține anestezia genunchiului, să se facă numai anestezia sciaticului în regiunea fesieră și anestezia celor două ramuri ale sale în regiunea poplitee.

Anestezia sciaticului popliteu extern și intern în spațiul popliteu. Încadrăm spațiul într-un romb și tragem o linie verticală pe mijloc. În felul acesta avem traiectul obișnuit al sciaticului popliteu intern către partea dinăuntru a verticalei, iar a celui extern către tendonul bicepsului la partea lui internă și pînă sub capul peroneului. Către partea imediat internă a tendonului bicepsului introducem acul și injectăm circa 10 ml novocaină în soluție de 1%. Mai înăuntru (în afara arterei) infiltrăm circa 10 ml novocaină sau circa 5 ml xilină în sciaticul intern.

Anestezia locală prin infiltrația genunchiului se poate obține și prin realizarea unei brățări de infiltrație de la profunzime spre suprafață, la 4 laturi de deget deasupra genunchiului.

Rîvlin și Läwen consideră că *anestezia venoasă sub garou* este suficientă pentru a putea permite efectuarea celor mai multe intervenții pe

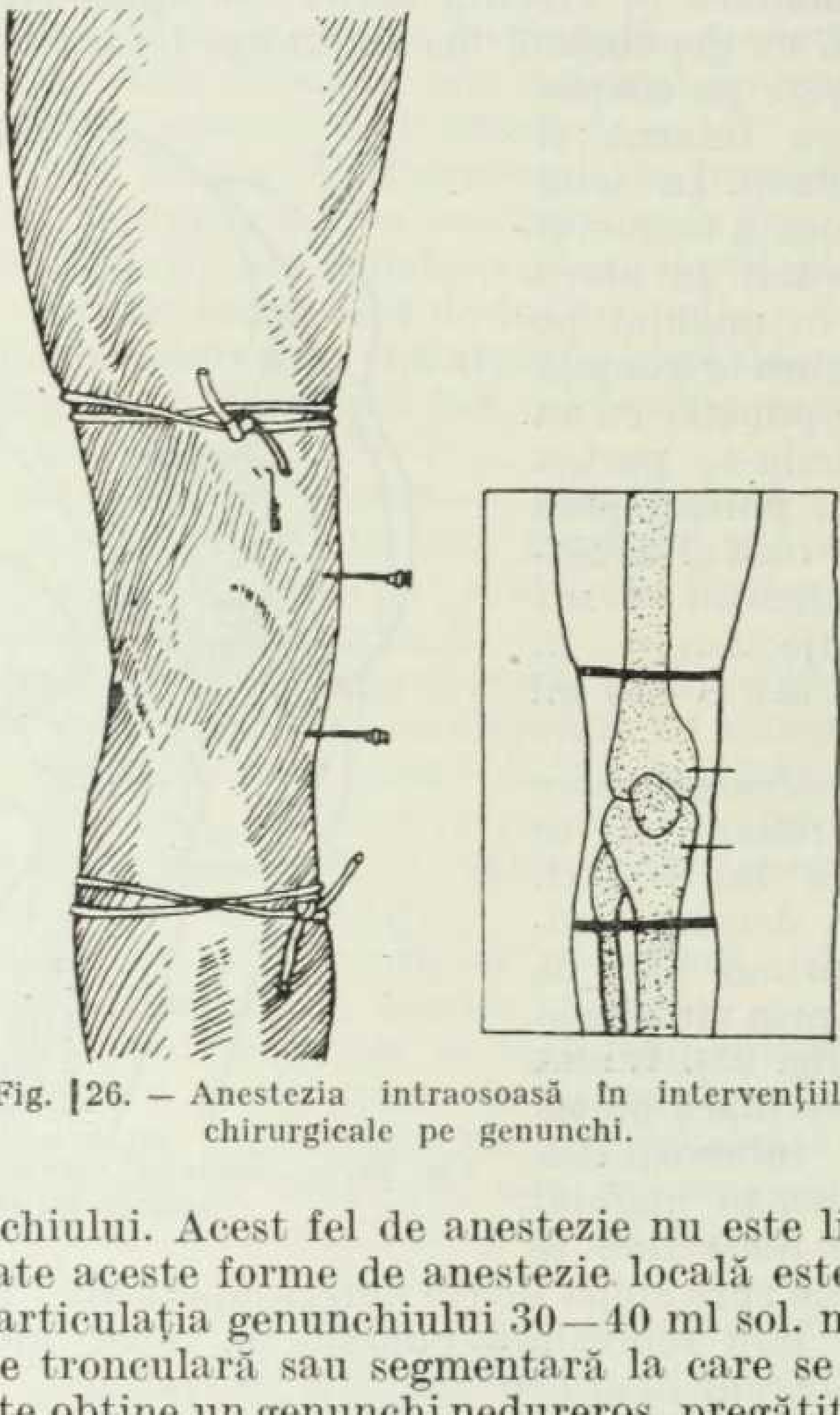

Fig. 26. — Anestezia intraosoasă în intervențiile chirurgicale pe genunchi.

articulația genunchiului. Acest fel de anestezie nu este lipsită de pericol. În general, în toate aceste forme de anestezie locală este însă bine ca să se injecteze și în articulația genunchiului 30—40 ml sol. novocaină 0,50%.

Cu anestezie tronculară sau segmentară la care se poate adăuga și infiltrația, se poate obține un genunchi nedureros, pregătit pentru manevre de recuperare a flexiunii sau extensiunii diminuate prin redori articulare. În felul acesta se poate recurge la anestezia amintită cît de des, contrar cu ceea ce s-ar întîmpla dacă ar trebui să folosim narcoza sau rahianestezia.

O metodă eficientă de anestezie locală este aceea a *anesteziei intraosoase*, propusă de Arinkin și Lișițin, și care reprezintă, după Aleinikov, o variantă a anesteziei venoase.

Pentru aplicarea acestei metode, după preanestezia cu dilaudenatropină, se aplică la nivelul articulației genunchiului două garouri, unul în treimea inferioară a coapsei și altul în treimea superioară a gambei (fig. 26). Acul de puncție osoasă cu mandrenul său se introduce într-unul dintre condilii tibiei sau femurului, de preferință în condilul tibial intern,

după ce în prealabil s-a făcut un buton de anestezie la acest nivel. După ce acul a perforat prin manevre de rotație corticala osului și a pătruns aproximativ 1 cm în spongioasă, se introduc aproximativ 100—150 ml sol. novocaină 0,25—0,50%. Cantitatea de novocaină ce urmează a se introduce se poate calcula dinainte, determinîndu-se volumul aproximativ al segmentului cuprins între cele două garouri și cunoscîndu-se faptul că doza minimă necesară pentru obținerea anesteziei este de 5 ml sol. novocaină 0,25%, pentru 100 cm^3 de țesut. La început soluția de novocaină se introduce încet, deoarece bolnavul acuză dureri. Anestezia se instalează de obicei după 10—20 de minute și durează pe tot timpul menținerii garoului. Uneori este necesar să se completeze anestezia intraosoasă cu o infiltrație cu novocaină a tegumentelor ce urmează a fi incizate.

3. **Descoperirea diverselor elemente anatomice** ne va preocupa în acest capitol. Ne vom referi la unele din tehnicile operatorii folosite atît în anatomia topografică, cît și în practică, pentru descoperirea formațiunilor mai importante ale regiunii genunchiului.

Bursele seroase prerotuliene se descoperă printr-o incizie verticală mediană lungă de 6—8 cm pe fața anterioară a rotulei, interesînd toate straturile pînă la os. Pe secțiune se vede deschisă imediat sub tegumente bursa seroasă subcutanată și sub aponevroză cea de-a doua bursă.

Cînd bursele sînt la începutul infecției lor și nu s-au prins și țesuturile din jur, se poate, după incizarea cu grijă numai a tegumentelor, să se extirpe în întregime și după pudrare cu antibiotice și sulfamide să se obțină o reunire *per primam*.

Cînd descoperim bursa prerotuliană profundă, infectată, să cercetăm cu atenție dacă nu comunică și cu articulația.

Bursa seroasă pretibială se va pune în evidență printr-o incizie verticală mediană, lungă de 4—6 cm pe fața anterioară a inserției ligamentului rotulian și în dreptul tuberozității anterioare. Pe secțiune se vede deschisă sub tegumente bursa seroasă, care la unii indivizi, cum sînt curățitorii de parchete, este foarte dezvoltată și comunică mai totdeauna cu bursa seroasă prerotuliană. Se poate extirpa în întregime.

Bursa seroasă tibiorotuliană se evidențiază prin aceeași incizie,dacă se dedublează tendonul rotulian sau, mai bine, dacă se dă la o parte cu un depărtător genunchiul fiind în hiperextensie. În unghiul pe care îl face tendonul cu tibia la inserția sa, bursa se găsește de mărimea unei migdale.

Tendonul rotulian se descoperă printr-o incizie verticală mediană, de la vîrful rotulei și pînă sub tuberozitatea tibială anterioară. Se incizează tegumentele și aponevroza și se descoperă tendonul rotulian de culoare albă-sidefie și conținut într-o teacă fibrocelulară.

Ligamentul lateral intern se descoperă printr-o incizie verticală laterală internă, de la tuberculul condilului femural intern pînă pe fața internă a metafizei tibiale, lungă de aproximativ 10—12 cm. La buza inferioară a plăgii apar tendoanele „labei de gîscă", care se îndepărtează înapoi. Se descoperă astfel ligamentul lateral intern, care se poate individualiza cu bisturiul la nivelul marginilor anterioară și posterioară. Sub ligament

apar una sau două burse seroase proprii ligamentului, iar la nivelul metafizei tibiale artera articulară inferointernă.

Ligamentul lateral extern se pune în evidență printr-o incizie făcută pe fața externă a genunchiului, între tuberculul condilului extern și capul peroneului. Se acționează în aceeași direcție și bandeleta lui Maissiat, sub care se recunoaște ligamentul lateral extern. Ligamentul ridicat pe sondă este disecat și urmărit de la tuberculul condilului pînă la capul peroneului, nivel la care este acoperit de planul superficial al tendonului bicepsului, care trebuie îndepărtat înapoi. Între ligament și tendonul bicepsului se găsește bursa seroasă. Dacă ligamentul este dat la o parte, sub el se găsește o nouă bursă seroasă, care îl desparte de tendonul popliteului. Mai jos, între ligament și meniscul extern, se descoperă artera articulară inferoexternă.

Tendoanele mușchilor „labei de gîscă" se evidențiază printr-o incizie curbă, cu concavitatea anterioară care pornește de la condilul femural intern, trece peste condilul tibial intern și ajunge pînă la tuberozitatea anterioară a tibiei. Se recunoaște în primul rînd tendonul croitorului, în al doilea plan dreptul intern în sus și semitendinosul în jos, iar profund bursa seroasă a „labei de gîscă".

Tendonul bicepsului se găsește folosind o incizie pe fața posteroexternă, din treimea inferioară a coapsei pînă la nivelul capului peroneului, în lungul tendonului, care se palpează sub tegumente. Dedesubtul aponevrozei se descoperă tendonul și imediat înapoia lui nervul sciatic popliteu extern. La nivelul inserției se observă raporturile lui cu inserția ligamentului lateral extern și puternica expansiune pe care tendonul o trimite aponevrozei gambiere.

Bandeleta lui Maissiat se descoperă făcîndu-se o lungă incizie verticală anteroexternă începînd sau sfîrșind de la nivelul tuberculului lui Gerdy. Imediat sub tegumente apare bandeleta lui Maissiat sub forma unei lame albe-sidefii și rezistente. Bandeleta poate fi delimitată cu bisturiul, înainte și înapoi, și ridicată pe o sondă canelată.

Tendonul mușchiului popliteu se evidențiază printr-o incizie similară cu aceea care se face pentru descoperirea ligamentului lateral extern. Sub acest ligament despărțit de o bursă seroasă se găsește tendonul popliteului, care este ridicat pe o sondă și sub el se află fundul de sac sinovial.

Vena safenă internă și nervul safen intern se descoperă ușor la nivelul condilului femural intern. La limita dintre fața internă și cea posterioară se face o incizie de 6—7 cm. Traiectul venei este deseori arătat fie prin relieful format sub tegumente, fie printr-o dungă albăstruie. Vena safenă internă este găsită într-o dedublare a aponevrozei. Nervul safen extern iese de sub marginea posterioară a croitorului și perforează aponevroza.

Vena safenă externă și nervul safen extern de asemenea se descoperă cu ușurință ; la nivelul triunghiului inferior al spațiului popliteu se face o incizie verticală și prin aponevroză se poate vedea dunga albăstruie a venei. După secționarea aponevrozei, ea poate fi urmărită pînă la vărsare în vena poplitee. Sub venă, dacă se secționează și foița profundă a aponevrozei, se descoperă nervul safen extern, care pătrunde distal în interstițiul dintre gemeni.

Nervul subrotulian ne apare dacă facem o incizie oblică în jos și înapoi, de la vîrful rotulei spre marginea posterioară a tibiei. La mijlocul inciziei, în țesutul celular lax, se descoperă nervul subrotulian, care are o direcție perpendiculară, pe incizie.

Nervul sciatic popliteu extern este relativ ușor de descoperit. Se face o incizie asemănătoare cu aceea pentru descoperirea tendonului bicepsului. Imediat dedesubtul aponevrozei, înapoia tendonului, într-o teacă formată prin dedublarea aponevrozei, se descoperă nervul sciatic popliteu extern. Din partea internă a lui pornește trunchiul, din care rezultă rădăcina externă a safenului și nervul cutanat peronier.

Pentru a fi descoperit în continuare și sub capul peroneului, se prelungește incizia în jos, pe partea posteroexternă a gîtului peroneului. Sub aponevroză se găsește nervul în locul unde pătrunde în interstițiul dintre lungul peronier și solear. Dacă este urmărit se vede cum înconjură gîtul peroneului.

Pachetul vasculonervos popliteu se descoperă printr-o incizie verticală mediană pe toată întinderea spațiului popliteu, perpendiculară pe plica de flexiune, pe care o încrucișează la mijlocul ei. Se incizează tegumentele și aponevroza și se îndepărtează buzele plăgii. În primul plan apare cordonul alb al nervului sciatic popliteu intern, care se îndepărtează înafară. În al doilea plan și puțin mai intern apare vena poplitee. În al treilea plan și puțin și mai intern apare artera. La descoperirea acesteia se cere multă atenție, pentru a nu se rupe ramurile venoase ce o înconjoară.

4. **Inciziile și căile de acces în articulația genunchiului.** Se poate ajunge în articulația genunchiului folosindu-se un număr mare de incizii, care în majoritate se aseamănă între ele și nu diferă decît prin unele detalii de lungime și de direcție.

Prezentăm (în pagina 68) o clasificare a acestora, pentru a fi mai ușoară încadrarea lor.

Dintre inciziile și căile de acces anterioare și anterolaterale, care de altfel sînt și cel mai frecvent folosite, unele se adresează planurilor aponevrotice sau musculo-aponevrotice și respectă continuitatea aparatului extensor al gambei pe coapsă, iar altele interesează acest aparat prin secționarea tendonului cvadricipital, prin osteotomia rotulei, prin secționarea tendonului rotulian sau prin ridicarea tuberozității anterioare a tibiei o dată cu inserția mușchiului.

Vom descrie diversele incizii în ordinea amintită în clasificarea de mai sus.

Incizia Ollier-Toubet-Babitzki-Doubs. Incizie anterioară, verticală, mediană, dreaptă, prerotuliană, care începe la 3—4 laturi de deget deasupra marginii superioare (sau eventual și mai de sus), trece peste rotulă și se oprește la jumătatea tendonului rotulian sau înaintea tuberozității anterioare a tibiei (fig. 27 *AA'*). Pe aceeași direcție se secționează longitudinal tendonul cvadricipital și cel rotulian. Prin aceste breșe create în articulație se trece pe sub rotulă un fierăstrău Gigli și se secționează longitudinal și rotula. Secțiunea ei se poate face cu mult mai bine și dinainte-înapoi, cu ajutorul unui fierăstrău electric. Se îndepărtează lateral cele două jumătăți ale rotulei și se secționează în continuare în sus

Căi de abordare

- anterioare
  - verticale
    - drepte
      - — Ollier-Toubet-Babitziki-Doubs
      - — Heitz-Boyer
    - curbe
      - — Sédillot-Allingham
      - — Ciaklin
  - transversale
    - drepte
      - — Sanson-Bégin
      - — Volkmann-Alglave
    - curbe
      - — Mackenzie
      - — Farabeuf
      - — Textor
      - — Kocher
      - — Chaput
      - — Basset
  - mixte
    - — Park
    - — Moreau
    - — Moreau-Fergusson
    - — Putti
    - — Campbell
  - asimetrice
    - — Bougot-De la Rue
    - — Langenbeck I — Campbell
- anterolaterale
  - verticale
    - drepte
      - — Gernez-Mc Ausland-Steindler
      - — Murphy
    - curbe
      - — Langenbeck II
      - — Rădulescu I
  - oblice : — Böhler — Smillie
  - transversale
    - — Dujarier-Klapp-Braine
    - — Tavernier-Hey
    - — Barker
  - mixte
    - — Descamps
    - — Boswort
  - în formă de baionetă
    - — Rădulescu II
  - asimetrice
    - — Ollier-Payr
    - — Kocher-Ceballos
    - — Barker
    - — Rădulescu
- laterale
  - verticale
    - drepte
      - — Schloffer
      - — Mac Ewen
    - curbe
      - — Henderson
      - — Bockenheimer
      - — Erkes
      - — Kornev
  - asimetrice : Key-Stromberg-Lecène
- posterioare : Olliver

tendonul cvadricipital și în jos cel rotulian, flectîndu-se genunchiul. Prin secționarea inserției intercondiliene a ligamentului adipos se obține o bună vizibilitate asupra întregului etaj suprameniscal, a trohleei, a feței anterioare a condililor femurali și a ligamentelor încrucișate. De asemenea se poate controla etajul submeniscal și fața superioară a platoului tibial.

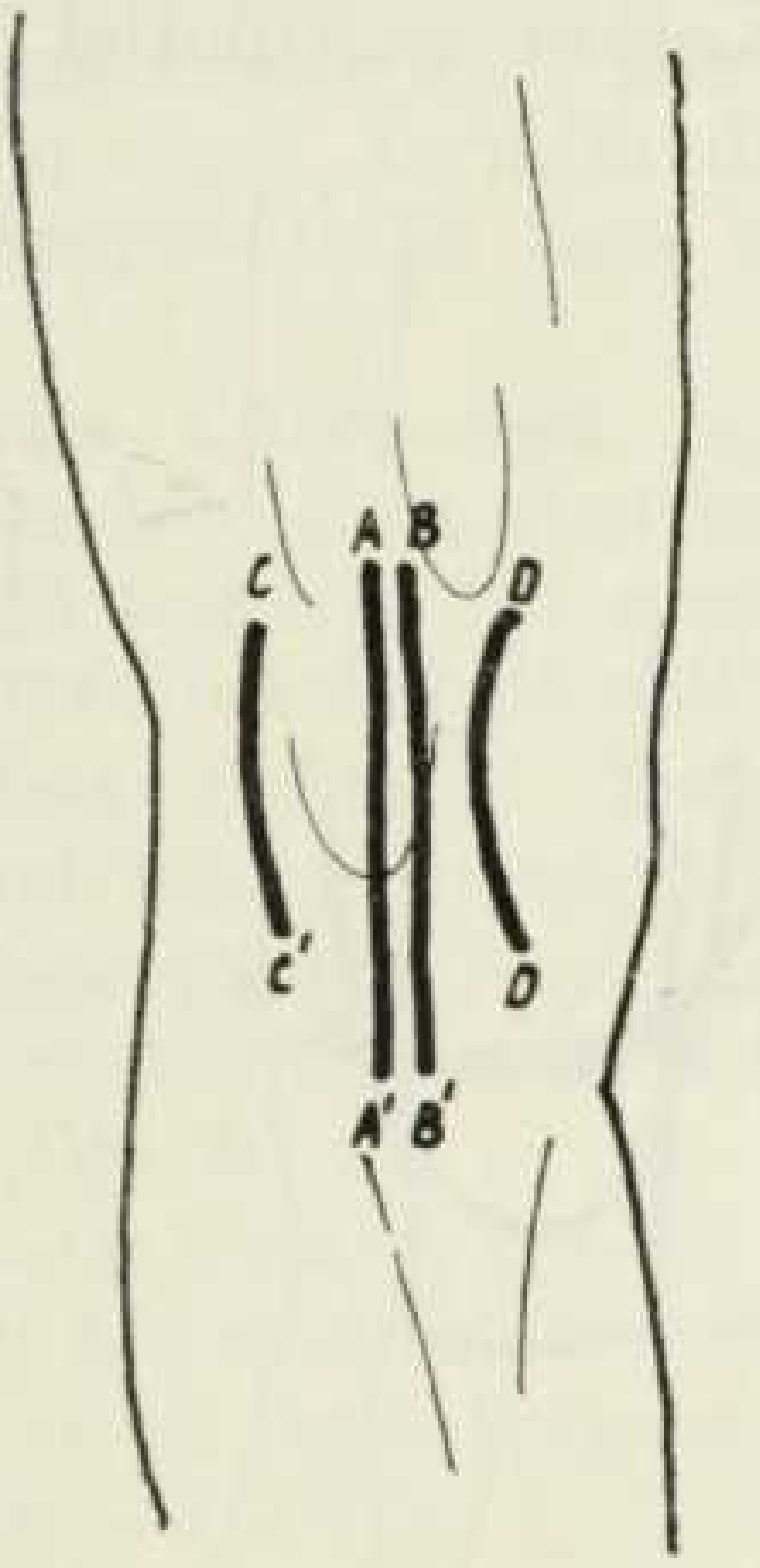

Fig. 27. — Incizii anterioare verticale :

AA' = Ollier-Toubet-Babitzki-Doubs ; BB' = Heitz-Boyer ; CC' = Sedillot — Allingham ; DD' = Ciaklin.

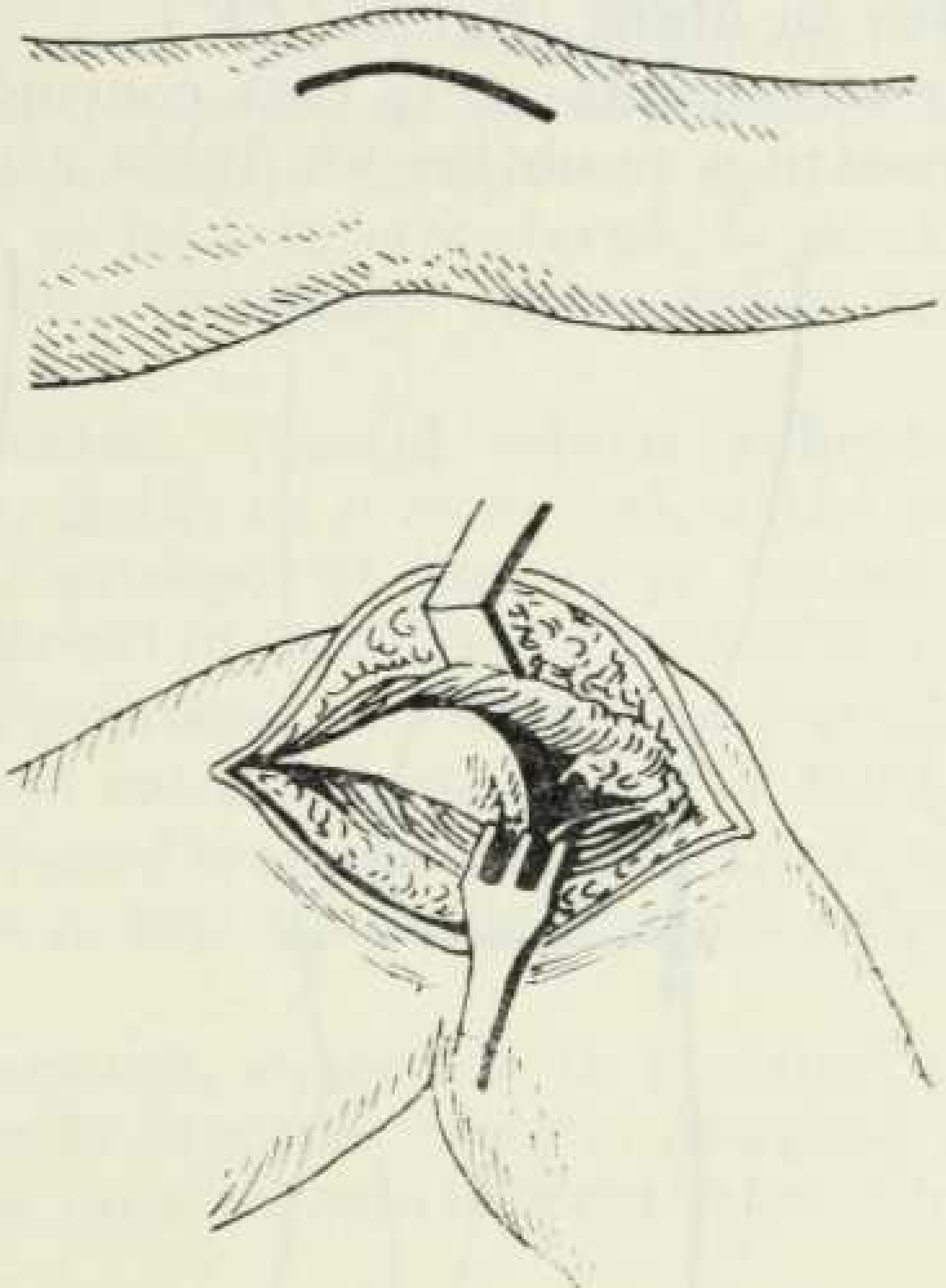

Fig. 28. — Incizia Ciaklin pentru meniscectomie (după Ciaklin).

Această cale de acces are deci indicații în afecțiunile elementelor anatomice ale etajului suprameniscal. Ea este folosită cu predilecție de unii autori, fiindcă nu cere o imobilizare prelungită postoperatorie necesară consolidării focarului de osteotomie, fiindcă fiind verticală se poate imobiliza perfect cu o ansă de sîrmă sau chiar numai cu refacerea stratului fibros suprarotulian și sutura tendoanelor.

Totuși, la anumite persoane incizia este susceptibilă de a favoriza instalarea unei artroze femuro-rotuliene.

Incizia Heitz-Boyer. Incizie anterioară, verticală, dreaptă, laterorotuliană, paramediană, internă, care se practică tot în vederea osteotomiei de rotulă. După autorii ei această incizie ar fi mai avantajoasă, datorită proeminenței condilului intern al femurului (fig. 27 *BB'*).

Incizia Ciaklin. Incizie anterioară, verticală, laterorotuliană externă sau internă, ușor curbă, cu convexitatea spre rotulă (fig. 27 *DD'* și fig. 28). Se face la 2 cm în afara marginii laterale a rotulei, de la două laturi de deget deasupra marginii superioare a rotulei, imediat dedesubtul vîrfului

ei. Incizia internă interesează fibrele inferioare ale vastului intern și din această cauză este mai sîngeroasă decît cea externă.

Calea de acces oferită de incizia Ciaklin este utilă mai ales la intervențiile asupra condililor femurali și mai rar în meniscectomii.

Incizia Sédillot-Allingham. Incizie asemănătoare precedentei, dar cu convexitatea în afară (fig. 27 *CC'*).

Ollier recomandă să se facă concomitent ambele incizii (externă și internă), pentru a se obține un dublu acces asupra articulației.

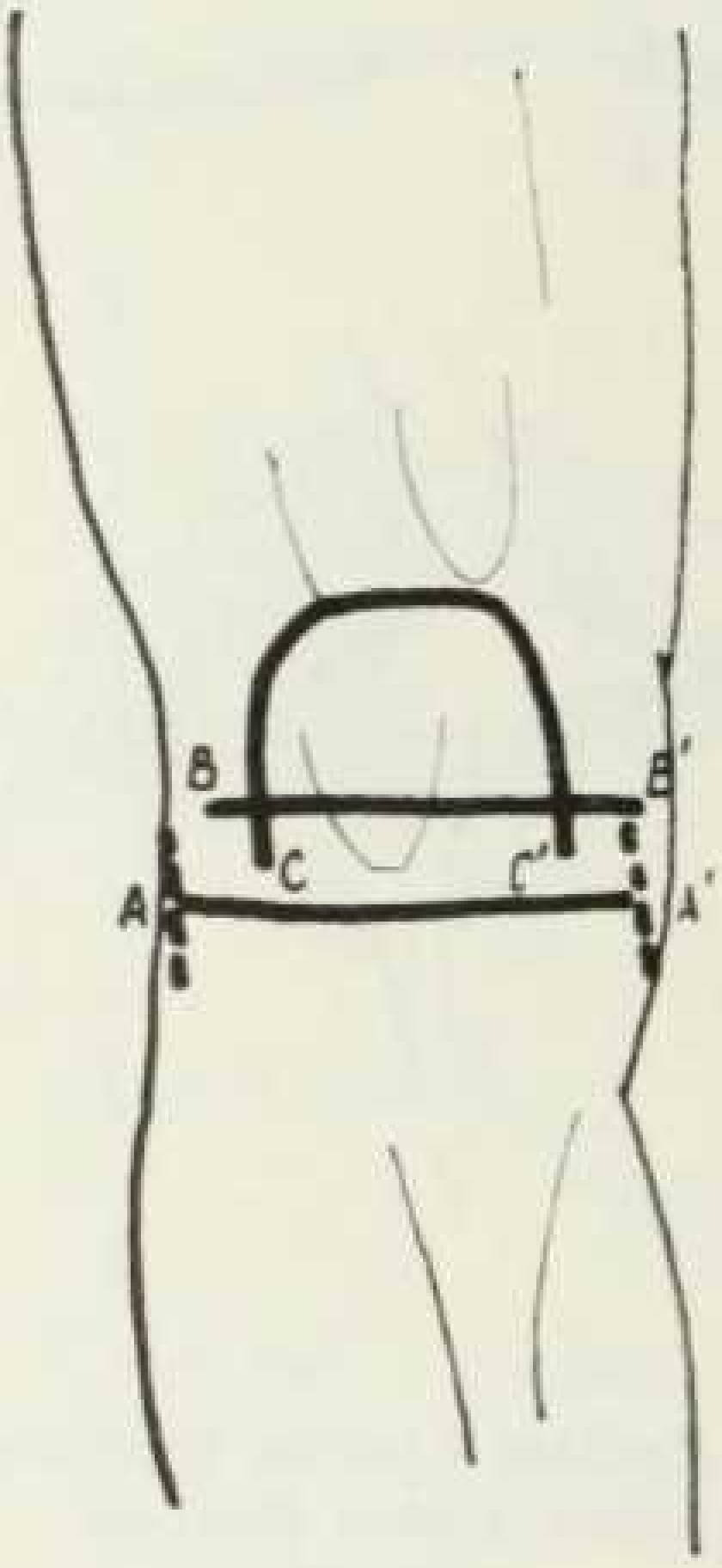

Fig. 29. — Incizii transversale.
AA' = Sanson - Bégin ; BB' = = Volkmann-Alglave ; CC' = Chaput.

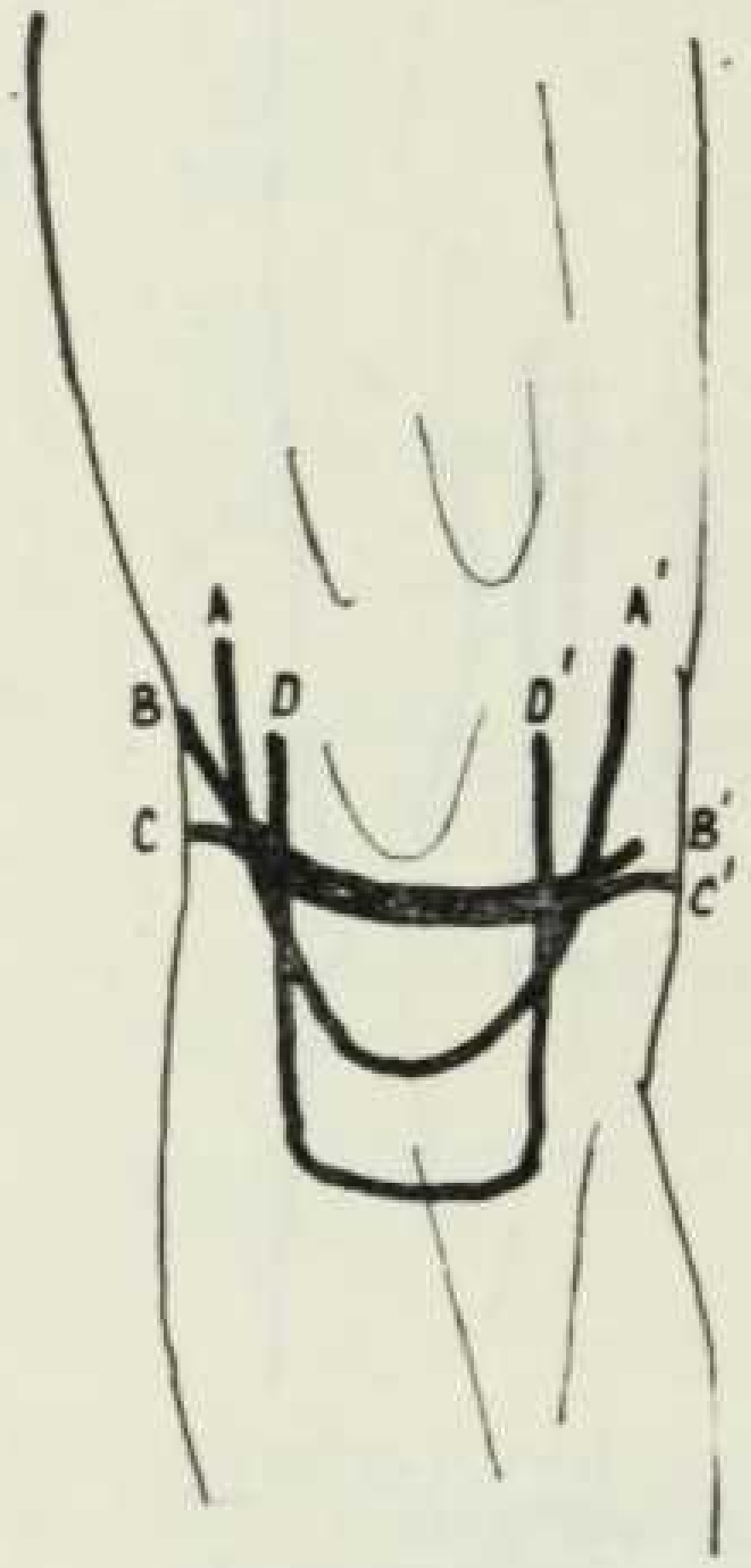

Fig. 30. — Incizii anterioare curbe.
AA' = Ollier-Mackenzie ; BB' = Farabeuf ;CC' = Textor ; DD' = Kocher.

Incizia Sanson-Bégin. Incizie anterioară, transversală, dreaptă, subrotuliană, la nivelul ligamentului rotulian, care se secționează. Trece aproximativ la 1,5 cm sub vîrful rotulei, începînd de la mijlocul feței interne a genunchiului și terminîndu-se la mijlocul feței externe. În mod facultativ, atunci cînd este necesar, la cele două capete ale inciziei se pot face două mici incizii verticale suplimentare (fig. 29 *AA'*).

Calea de acces este recomandată de autori în rezecția de genunchi, dar în general este puțin folosită.

Incizia Volkmann-Alglave. Incizie anterioară, transversală, dreaptă, prerotuliană. După secționarea tegumentelor, a țesutului celular subcutanat și a burselor prerotuliene, se secționează capsula și aripioarele rotuliene și se introduce pe sub rotulă un fierăstrău Gigli cu care se secționează transversal și osul. Prin îndepărtarea în sus și în jos a celor două lambouri osteoaponevrotice și prin completarea inciziilor laterale, se obține o vizibilitate bună asupra etajului suprameniscal al articulației (fig. 29 *BB'*).

Secționarea rotulei se poate face nu numai transversal, ci sub diferite forme. Dévine, ca și Spitzy, preferă astfel dedublarea ei în plan frontal, Bougot-De la Rue secționarea oblică, Brocq pe cea în coadă de rîndunică, iar Brandao-Filho pe cea curbă.

Incizia Ollier-Mackenzie. Incizie perirotuliană anterioară, transversală în U, de forma unei potcoave. Pornește de pe fața anterointernă, dintr-un punct situat cu aproximativ două laturi de deget deasupra liniei care ar trece prin marginea superioară a rotulei, se îndreaptă distal și apoi în afară, puțin deasupra tuberozității tibiale anterioare, apoi se îndreaptă în sus și în afară, terminîndu-se pe fața anteroexternă, la două laturi de deget deasupra liniei care continuă marginea superioară a rotulei (fig. 30 *AA'*).

Incizia interesează tegumentele, țesutul celular subcutanat. Tot lamboul se decolează apoi în sus, izolat cu o compresă, astfel punîndu-se în evidență aproape tot aparatul extensor al gambei pe coapsă.

Se practică de cele mai multe ori în rezecția genunchiului.

Incizia Farabeuf. Este o incizie anterioară, transversală, curbă, ușor asimetrică, cu concavitatea în sus și înăuntru (fig. 30 *BB'*).

Incizia Textor. Incizie anterioară transversală, simetrică, ușor curbă, cu concavitatea în sus, care trece în fața treimii superioare a ligamentului rotulian (fig. 30 *CC'*).

Incizia Kocher. Incizie anterioară, simetrică, în U strîns, cu limitele superioare ale ramurilor verticale în dreptul nivelului marginii superioare a rotulei și cu linia transversală imediat sub tuberozitatea tibială anterioară (fig. 30 *DD'*).

Această incizie recomandată și de Kirschner și Chevrier se practică de obicei atunci cînd se urmărește să se facă artrotomia pe cale transtuberozitară. În acest caz se ridică cu dalta tuberozitatea tibială anterioară și se deschide articulația de jos în sus, de o parte și de alta a ligamentului rotulian și a rotulei.

O osteotomie deosebită și elegantă de a ridica tuberozitatea este aceea propusă de Brocq, în „coadă de rîndunică", care în fond, este formarea cu dalta a segmentului osos tibial care conține inserția ligamentului rotulian ca o piesă paralelipipedică cu margini piezișe. Odată tăiată în acest fel, tuberozitatea se eliberează printr-o mișcare de alunecare laterală și apoi, la sfîrșitul intervenției, este repusă la loc. Grație formei pe care o are, tuberozitatea odată repusă se menține pe loc, fără a mai fi necesară nici o fixare a ei cu un mijloc metalic.

Incizia este folosită de Herbert în sinovectomia prespinală.

Incizia Basset. Incizie anterioară, simetrică, în diapazon, alcătuită dintr-o incizie curbă subrotuliană (Ollier-Mackenzie), completată cu o incizie verticală mediană, pînă sub marginea inferioară a tuberozității tibiale anterioare (fig. 31 *AA'A"*).

După cum afirmă Basset, în artrotomie pe cale transtuberozitară lungimea lamboului în incizia Kocher poate avea consecințe neplăcute asupra vitalității vîrfului lamboului, care deseori se necrozează, ceea ce

poate compromite rezultatul intervenției ; de aceea este de preferat incizia Basset. Aceeași critică foarte justificată o facem și pentru incizia în diapazon a lui Basset, fiindcă la mijlocul inciziei, adică unde se întîlnesc cele două lambouri, tegumentele se necrozează deseori.

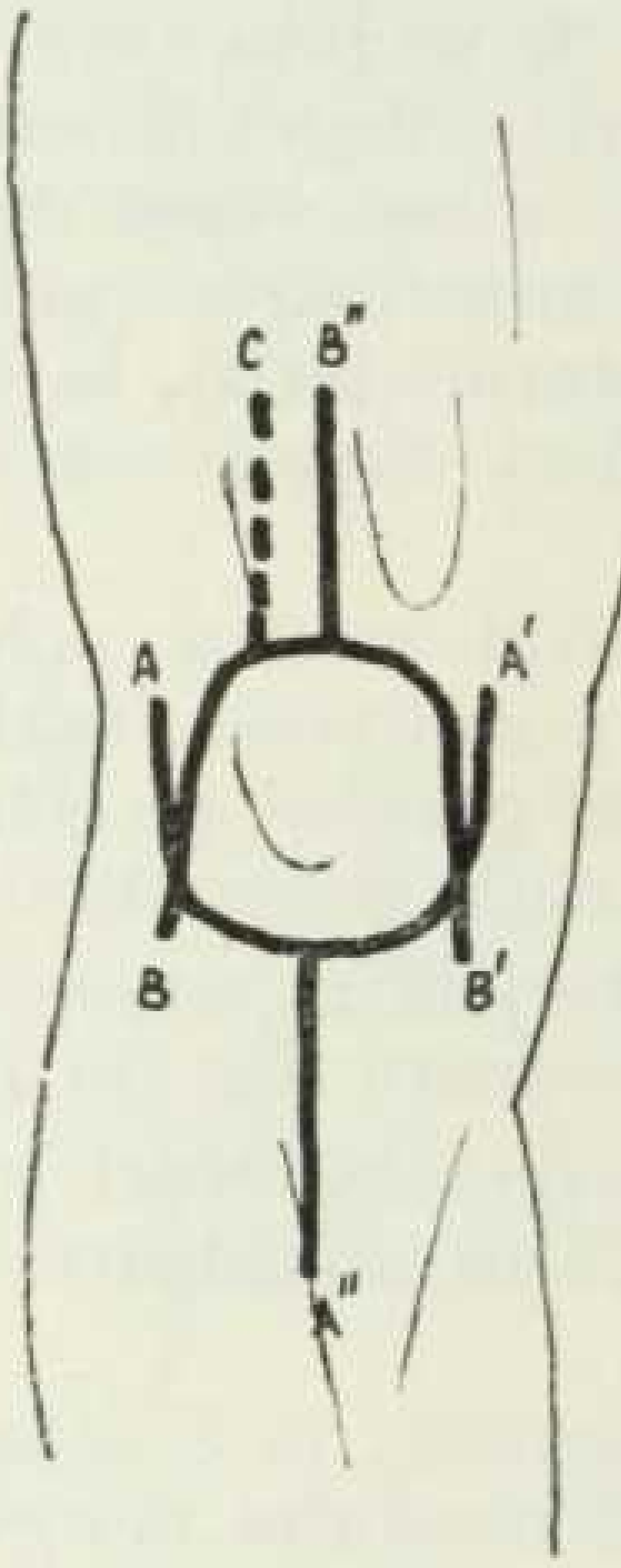

Fig. 31. — Incizii transversale curbe.

AA'A'' = Basset ; BB'B''=Putti ; BB'C = Campbell.

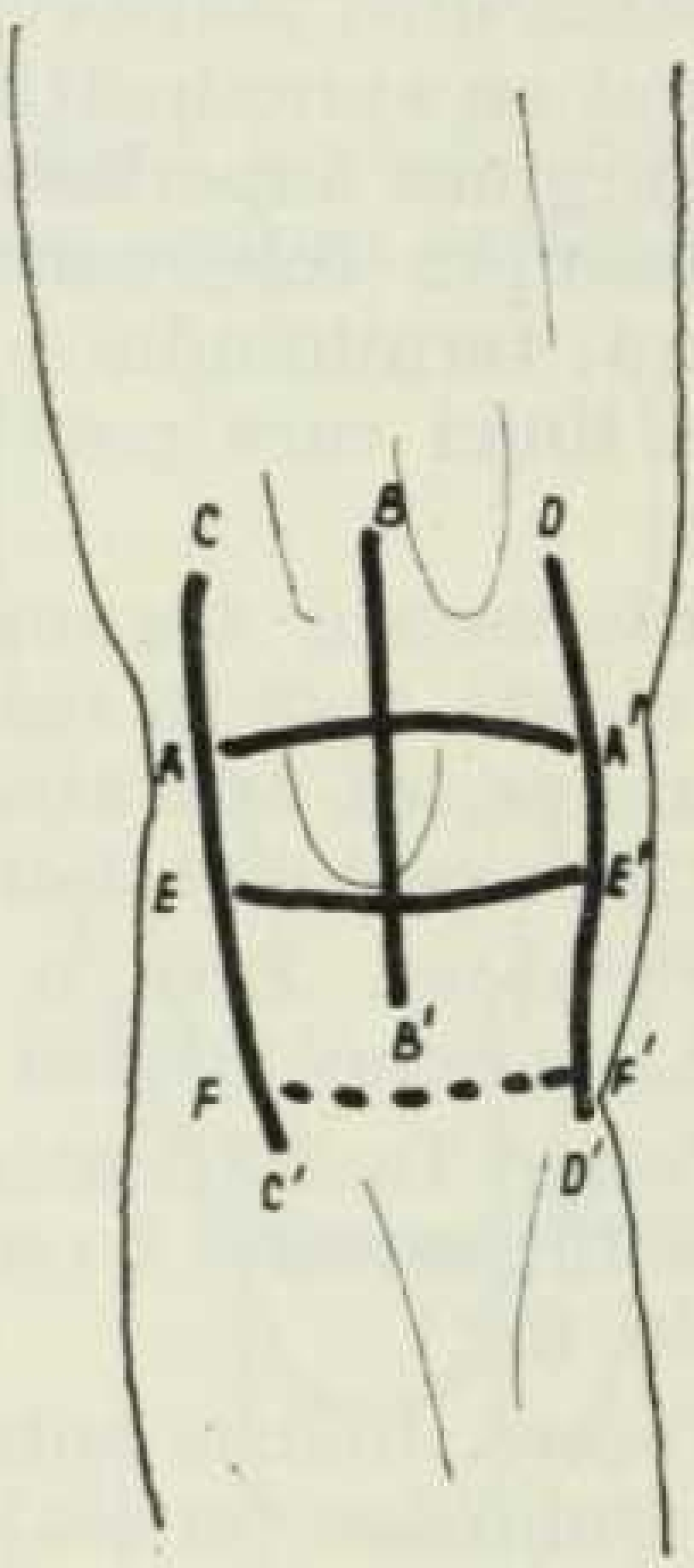

Fig. 32. — Incizii combinate.

AA'BB'=Park ; CC'DD'EE'=Moreau ; CC'DD'FF' = Moreau-Fergusson.

Incizia Chaput. Nu este altceva decît incizia Ollier-Mackenzie inversată, care urmărește marginea superioară și marginile laterale ale rotulei (fig. 29 *CC'*).

Incizia oferă o lumină bună asupra tendonului cvadricipial și care se dedublează de obicei în Z frontal, artrotomia făcîndu-se astfel de sus în jos, prin secționarea capsulei de o parte și de alta a rotulei, precum și a aripioarelor rotuliene. Lamboul median inferior împreună cu rotula se răsfrîng progresiv în jos și prin flectarea genunchiului se pune în evidență extremitatea inferioară a femurului, precum și etajul suprameniscal al articulației.

Incizia Putti. Pentru a se descoperi mai bine tendonul cvadricipital, Putti adaugă inciziei Chaput o alta verticală, mediană în sus (fig. 30 *BB'B''*), avînd în total forma unui diapazon răsturnat. Și această incizie are inconvenientul că, la întîlnirea celor două lambouri tegumentare în formă de pulpane cu cel inferior curb, tegumentele deseori se necrozează, chiar dacă la locul cuvenit se face corect sutura în U.

Incizia Campbell este tot o incizie Putti, la care însă linia verticală superioară nu este mediană, ci laterală, pe marginea externă a tendonului cvadricipital (fig. 30 *BB'C*).

Atît incizia lui Putti, cît și incizia lui Campbell, oferă o vizibilitate bună în interiorul articulației și de aceea ele se mai fac în artroplastiile de genunchi.

Incizia Park. Incizie anterioară, crucială, cu o ramură transversală la nivelul marginii superioare a rotulei și o ramură verticală, mediană, care începe la 3—4 laturi de deget deasupra marginii superioare a rotulei și merge imediat deasupra tuberozității tibiale anterioare (fig. 32 *AA'BB'*).

Incizia Moreau. Incizie anterioară, în H, cu o ramură orizontală care trece în dreptul vîrfului rotulei și care unește două incizii verticale laterale, aproximativ la mijlocul lor (fig. 32 *CC'DD'EE'*).

Incizia Moreau-Fergusson. Modificare adusă inciziei Moreau, în care ramura orizontală trece puțin deasupra tuberozității tibiale anterioare și se unește cu cele două ramuri laterale, verticale, aproape de capul lor distal (fig. 32 *CC'DD'FF'*). Inciziile acestea pot da loc adeseori la sfacelări către marginile lambourilor.

Incizia Bougot-De la Rue. Este incizia anterioară, asimetrică, în baionetă, o modificare deci a inciziei Ollier-Toubet-Babitzki-Doubs. Prima parte a inciziei este verticală, mediană și suprarotuliană ; de la baza rotulei se îndreaptă lateral și în jos către una din marginile laterale ale rotulei, pînă la un punct situat puțin deasupra vîrfului rotulei, iar apoi redevine verticală, coborînd paramedian, în lungul marginii tendonului rotulian. Rotula este secționată oblic, într-un mic fragment superolateral și un mare fragment inferomedian (fig. 33 *AA'*). Față de incizia Ollier-Toubet-Babitzki-Doubs, ca și față de incizia Heitz-Boyer, incizia Bougot-De la Rue oferă o bună lumină și asupra etajului submeniscal și a platoului tibial.

Incizia primă a lui Langenbeck-Campbell. Incizie anterioară, paramediană, asimetrică, începe la două laturi de deget deasupra marginii superioare a rotulei, în dreptul marginii interne a tendonului cvadricipital, coboară vertical spre unghiul superointern al rotulei, se incubează urmînd marginea internă a rotulei sub vîrful rotulei și apoi redevine vertical, urmînd marginea internă a ligamentului rotulian pînă la tuberozitatea anterioară a tibiei (fig. 33 *BB'*). Este deci aproape similară precedentei.

Incizia Gernez-Mc Ausland-Steindler. Incizie anterolaterală, lungă, verticală, ușor orientată cu concavitatea spre axa membrului. Pe partea internă pornește de la mijlocul coapsei, pînă la treimea superioară a gambei, trecînd la 1,5 cm de marginea internă a rotulei. La extremitățile ei incizia se găsește situată puțin înăuntrul liniei mediane (fig. 33 *CC'*). După ce se secționează aponevroza superficială și se îndepărtează croitorul înăuntru, se descoperă și se decolează de jos în sus fibrele inferioare ale vastului intern de despărțitura intermusculară internă ; apare fundul de sac subcvadricipital, care este incizat. Se continuă artrotomia în jos, prin incizia aripioarei rotuliene interne și a capsulei cu sinoviala respectivă, pînă la platoul tibial. Prin îndepărtarea în afară a aparatului extensor al gambei pe coapsă și prin flexia genunchiului se pune în evidență întreaga cavitate articulară.

Se poate face o incizie asemănătoare pe partea externă. În cazul acesta, după tegumente se secționează planul fibros al fasciei lata, de la

capătul superior al inciziei pînă la inserţia tibială a acestui muşchi şi se decolează vastul extern şi cruralul de inserţiile lor femurale. Prin îndepărtarea înăuntru a aparatului extensor al gambei pe coapsă şi prin flexiunea genunchiului se pune în evidenţă toată cavitatea articulară.

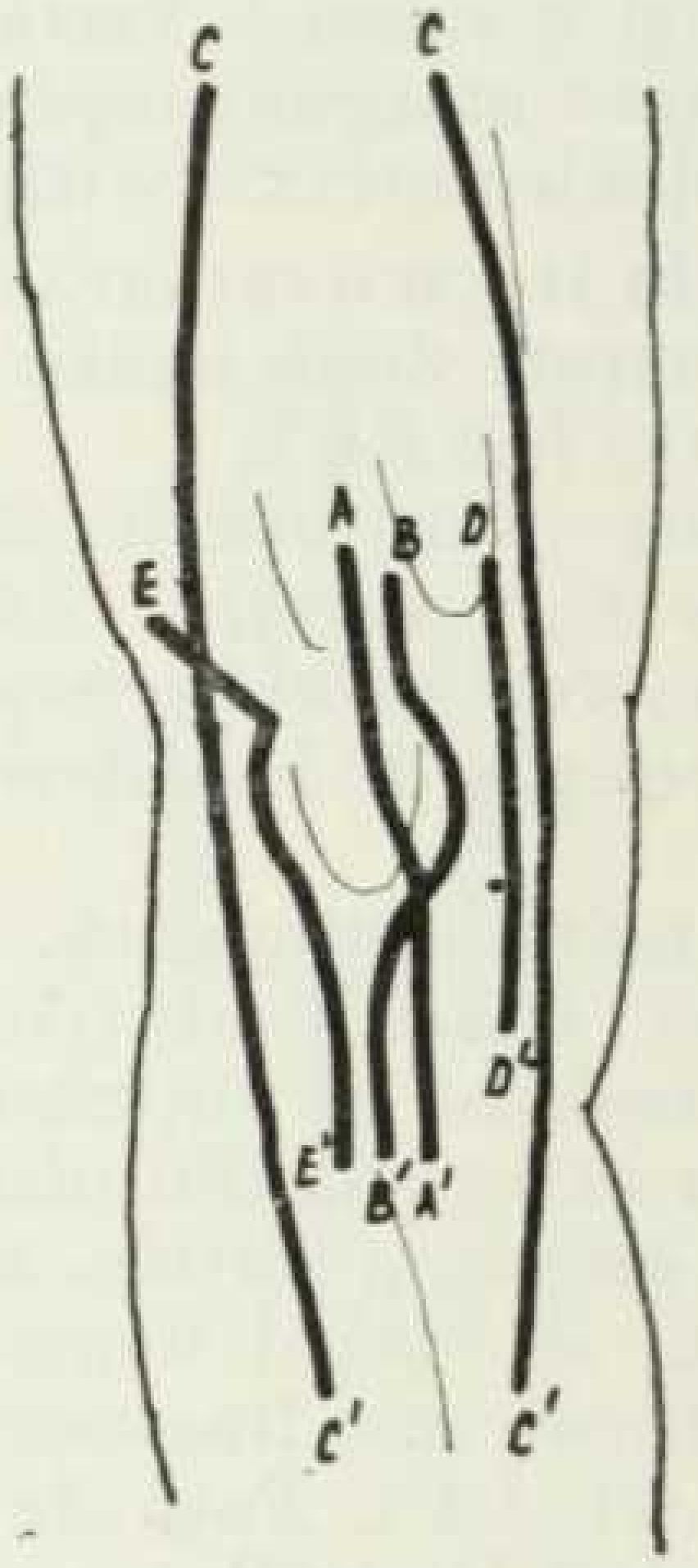

Fig. 33. – Incizii asimetrice.

AA' = Bougot-De la Rue ; BB' = Langenbeck I – Campbell ; CC' = Gernez – Mc Ausland-Steindler ; CC'DD' = Murphy ; EE' = Ollier-Payr.

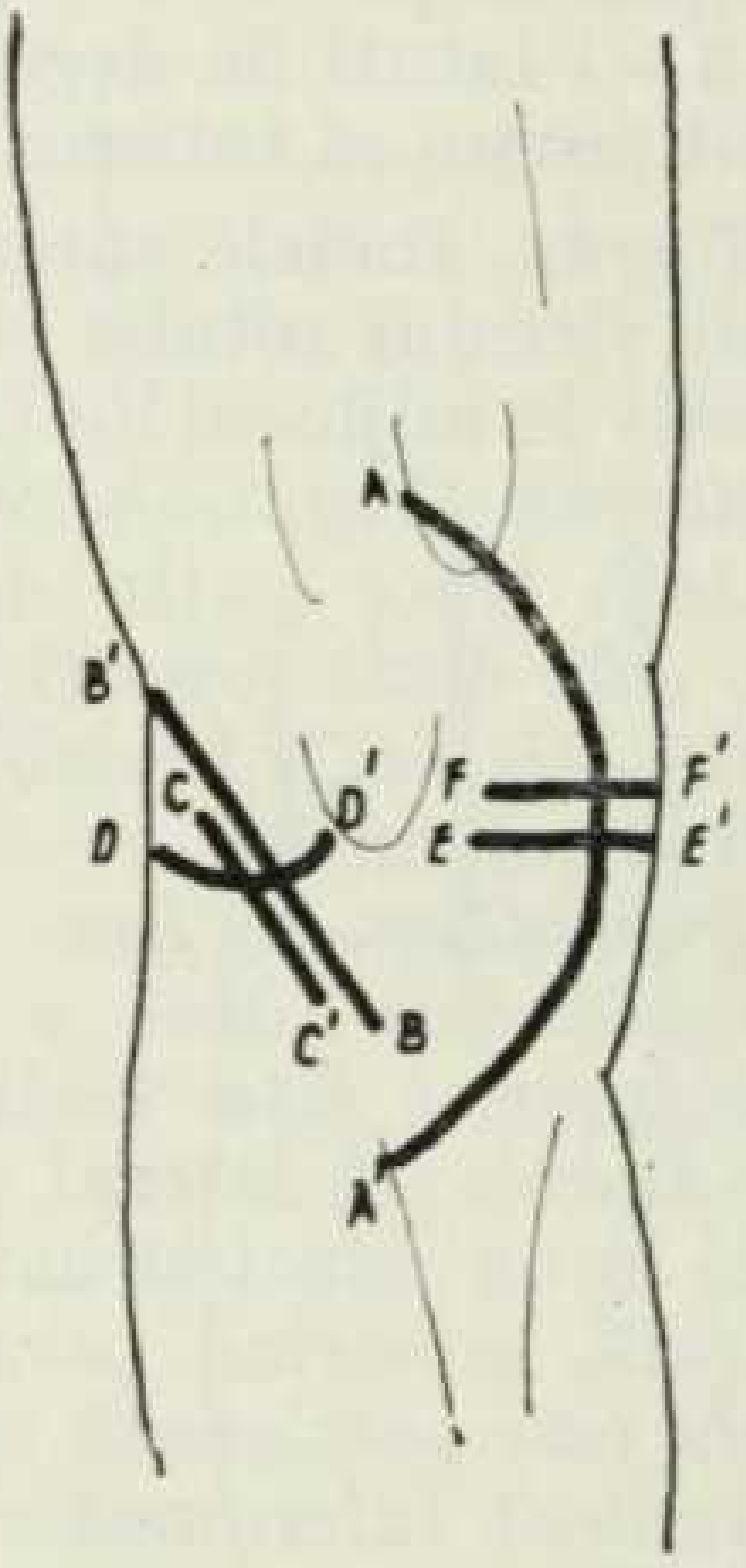

Fig. 34. – Incizii anterolaterale.

AA' = Langenbeck II ; BB' = Rădulescu I ; CC' = Böhler-Smillie ; DD' = Dujarier-Klapp-Braine ; EE' = Tavernier-Hey ; FF' = Barker I.

Incizia Gernez oferă o foarte bună vizibilitate asupra întregii cavităţi articulare, deoarece permite mobilizarea şi luxarea laterală a aparatului extensor. Datorită lungimii sale, este folosită totuşi rareori şi numai în cazul unor afecţiuni grave, cum ar fi artrita acută de genunchi sau în caz de artroplastie de genunchi.

Incizia Murphy constă din două incizii pararotuliene, una externă de tip Gernez-Mc Ausland-Steindler de 18 cm şi una internă de tip Ciaklin-Sédillot-Allingham de 10 cm. Se individualizează tendonul cvadricepsului şi, după secţionarea aripioarelor rotuliene şi a capsulei, se luxează rotula intern (fig. 33 *CC'DD'*).

Incizia are indicaţii în special în artroplastia genunchiului.

Incizia Langenbeck II. Incizie anterointernă, curbă, cu concavitatea în afară, începe la 5–6 cm deasupra rotulei, la nivelul marginii interne a dreptului anterior, merge în jos şi înapoi, trece înapoia tuberozităţii interne a tibiei şi revine înainte, imediat sub tuberozitatea tibială anterioară. Croitorul se îndepărtează înăuntru, iar fibrele vastului intern sînt secţionate. Se deschide articulaţia pe o linie ce se suprapune curbei inciziei tegumentare (fig. 34 *AA'*).

Incizia Rădulescu I. Membrul inferior se află în flexiune de la genunchi și așezat cu partea externă a piciorului peste genunchiul sănătos aflat în extensie. Incizia anterolaterală, care pornește de la mijlocul tendonului rotulian și se îndreaptă de-a lungul interliniei articulare, se termină oblic pe fața posteroexternă a condilului femural (fig. 34 *BB'*). Incizia capsulei și a sinovialei se face transversal, la nivelul interliniei articulare, pe toată întinderea inciziei tegumentare, secționîndu-se la nevoie și ligamentul lateral intern. Ducîndu-se genunchiul în valg și răsucindu-se gamba pe loc, în afară, articulația se cască larg de partea artrotomiei.

Se recomandă în meniscectomie și în ridicarea șoarecilor articulari.

Incizia Böhler-Smillie. Incizie anterolaterală, oblică, de sus în jos și median, lungă de 3—5 cm de la fața anterolaterală a condilului femural pînă în apropierea marginii laterale a tendonului rotulian. Incizia capsulei se face transversal, pe interlinia articulară, supra- sau submeniscal. Incizia fiind plasată anterior față de ligamentul lateral, menajează acest ligament (fig. 34 *CC'*).

Se recomandă de asemenea în meniscectomii și în ridicarea șoarecilor articulari, cu sediu bine precizat radiologic. Oferă o vizibilitate redusă asupra cavității articulare și elementelor intraarticulare.

Incizia Dujarier-Klapp-Braine. Icncizie anterolaterală, transversală, curbă, ce se poate folosi pentru meniscectomie (fig. 34 *DD'*).

Incizia Tavernier-Hey. Incizie anterolaterală, transversală, dreaptă, la 1 cm deasupra nivelului interliniei articulare ce depășește înapoi ligamentul lateral, pe care Tavernier îl secționează, dar Hey îl menajează, deschizînd capsula și sinoviala înaintea și înapoia lui (fig. 34 *EE'*). Pentru punerea în evidență a elementelor intraarticulare se procedează ca în incizia Rădulescu.

Incizia Barker I. Incizie transversală, orizontală, rectilinie, la nivelul interliniei articulare, lungă de 6—8 cm, pornește de la marginea laterală a ligamentului rotulian și se termină la marginea anterioară a ligamentului lateral (fig. 34 *FF'*).

Incizia Descamps. Incizie anterointernă, de forma unui lambou lung patrulater, cu dimensiuni mici în profunzime. Pornește de la vîrful rotulei, se îndreaptă transversal înăuntru pe o distanță de 3,5 cm, apoi se îndreaptă în sus, devenind verticala pînă la 5—6 cm deasupra nivelului marginii superioare a rotulei, se incurbează din nou, de data aceasta în afară și, redevenind transversală, se oprește aproape de linia mediană (fig. 35 *AA'*). După incizia tegumentelor, țesutului celular subcutanat și a aponevrozei se secționează în jos expansiunea vastului intern pînă la marginea internă a ligamentului rotulian și în sus tot vastul intern pînă la marginea tendonului dreptului anterior. Capsula se deschide la mijlocul inciziei și apoi artrotomia se continuă în sus și în jos pînă la limitele inciziei. În partea inferioară a plăgii se descoperă cornul anterior al meniscului, care se menajează. Se îndepărtează rotula afară în timp ce se flectează genunchiul la unghi drept. Se secționează în fine, inserția femurală a ligamentului adipos și astfel se pune bine în evidență întregul etaj suprameniscal al articulației, cu excepția feței externe a condilului extern, care nu este vizibilă.

Incizia Boswort. Incizie care folosește în același timp incizia Böhler-Smillie înaintea ligamentului lateral și se continuă cu una verticală retroligamentară (fig. 35 *BB'BB'*). Permite accesul asupra întregului menisc, inclusiv cornul posterior al acestuia, menajînd ligamentul lateral.

Incizia Ollier-Payr. Incizie anterolaterală externă, asimetrică, care pornește de-a lungul marginii externe a ligamentului rotulian, ocolește

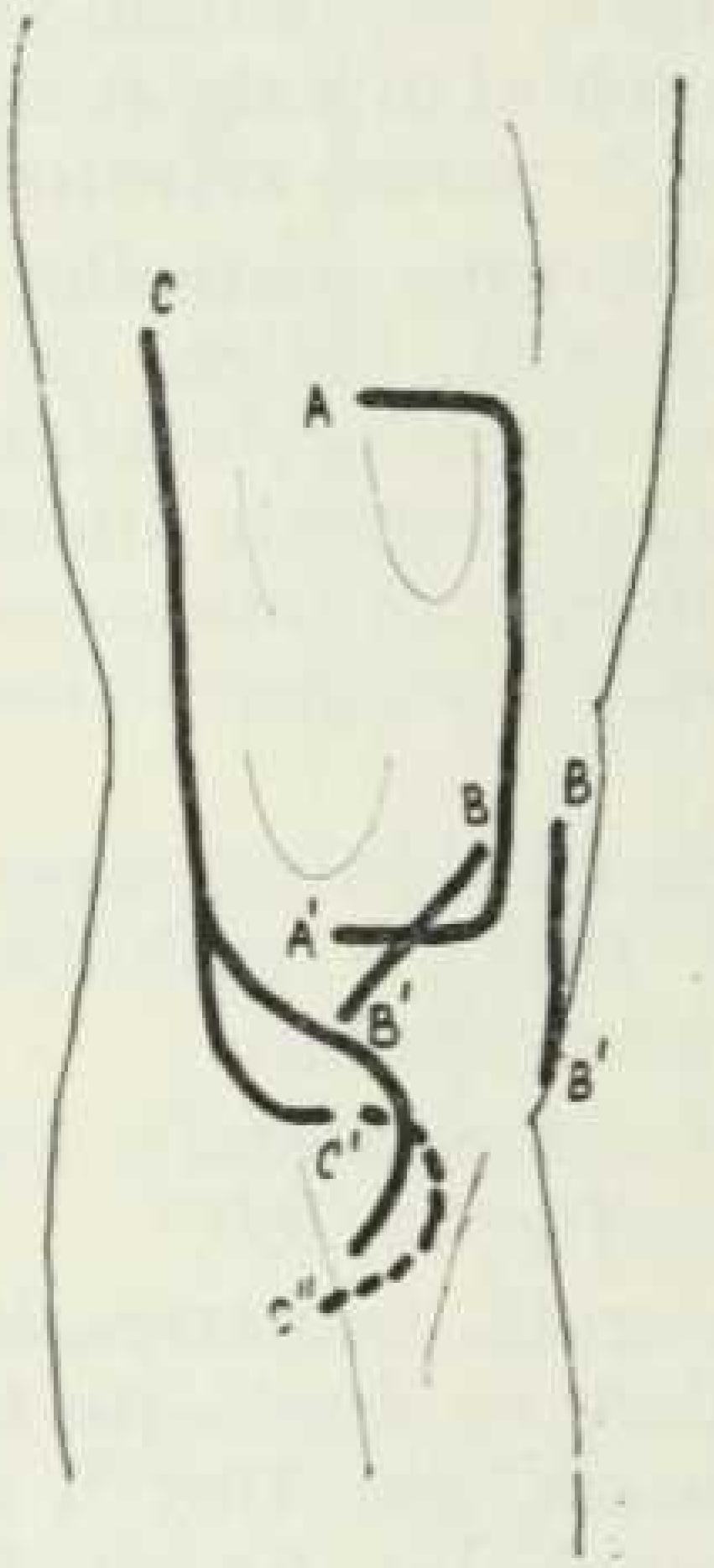

Fig. 35. — Incizii anterolaterale.

AA' = Descamps; BB'BB' = Bosworth; CC' = Kocher-Ceballos-Barker II; C.C'C'' = Rădulescu II.

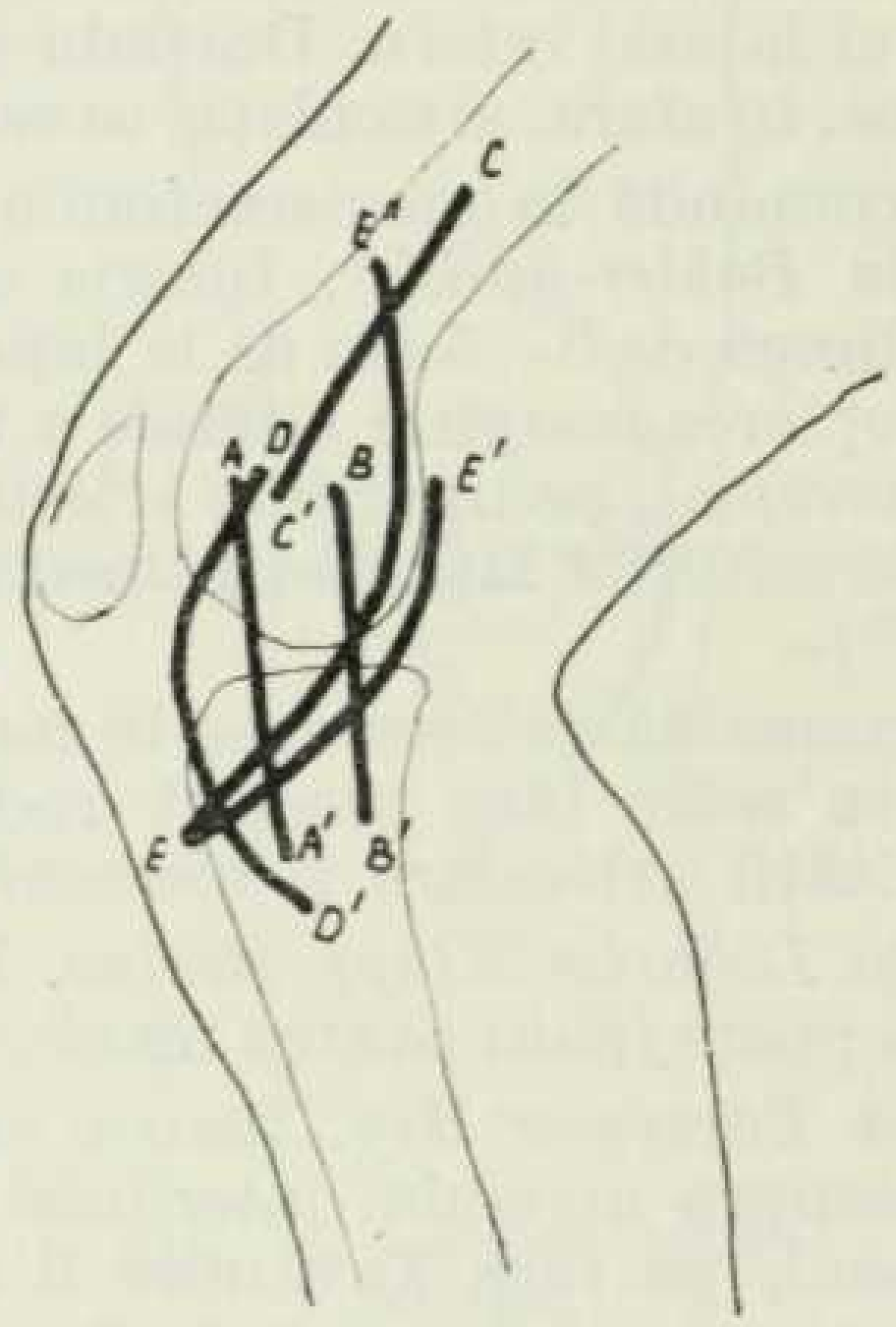

Fig. 36. — Incizii laterale.

AA'BB' = Schloffer; CC' = Mac Ewen; DD' = Henderson; EE' = Bockenheimer; EE'' = Erkes.

marginea externă a rotulei și de la unghiul superoextern al acesteia se îndreaptă oblic în sus și în afară, pînă la 3 laturi de deget deasupra acestui unghi (fig. 33 *EE'*).

Incizia Kocher-Ceballos. Incizie anterolaterală externă, în undiță. Pornește la 6 cm deasupra rotulei, pe fața anteroexternă a coapsei, la nivelul planului fibros al fasciei lata, coboară logitudinal pînă la jumătatea ligamentului rotulian și se recurbează înăuntru, pentru a se termina dedesubtul și înăuntrul tuberozității tibiale a tibiei (fig. 35 CC').

Incizia Barker II. Asemănătoare precedentei, nu coboară așa de jos, ci numai pînă la treimea inferioară a ligamentului rotulian (fig. 35 CC').

Incizia Rădulescu II în baionetă. Incizie inspirată din aceea a lui Kocher-Ceballos. Partea superioară merge pe fața externă a coapsei, iar partea inferioară orizontal, pe sub rotulă, și cotește vertical, prelungindu-se pe marginea internă a tibiei (fig. 35 *C.C'C''*). Preferăm această incizie mai ales pentru efectuarea artroplastiilor, deoarece ne permite să recoltăm fascia lata de aceeași parte și creează un lambou mare, puțin decolat, deci foarte bine hrănit, care dă posibilități maxime de a lucra asupra unei

articulații larg deschise, cu păstrarea sistemului musculotendinos și fără să avem o cicatrice a tegumentelor care să împiedice mișcarea sau să se dezunească la primele mișcări.

Incizia Schloffer. Incizia dublă laterală, verticală, una înaintea ligamentului lateral și alta înapoia lui (fig. 36 *AA'BB'*). Se poate practica în vederea meniscectomiei totale. Favorizează, ca și incizia Bosworth, ridicarea meniscului și în special a conului posterior, menajînd ligamentul lateral, dar nu oferă o bună vizibilitate. Tegumentele dintre cele două incizii se pot necroza.

Incizia Mac Ewen. Incizie internă, verticală, dreaptă, lungă de 6—8 cm, care pornește de la epicondilul intern și se îndreaptă în sus. Este folosită foarte rar, pentru efectuarea osteotomiei supracondiliene transversale de femur, după tehnica lui Mac Ewen (fig. 36 *CC'*).

Incizia Henderson. Incizie laterală, verticală, convexă sau concavă înainte, perpendiculară pe interlinie. Pe fața externă se întinde de la marginea posterioară a condilului femural extern la depresiunea preperonieră, iar pe fața internă de la inserția „labei de gîscă" pînă la marginea posterioară a condilului femural intern. Secționarea planurilor fibroase și a capsulei se face drept, vertical, pe toată întinderea inciziei (fig. 36 *DD'*.

Incizia Bockenheimer. Incizie laterală, curbă, oblică, de la marginea posterioară a condilului intern la tuberozitatea anterioară a tibiei. Aponevroza, capsula și sinoviala sînt incizate transversal (fig 36 *EE'*).

Incizia Erkes. Seamănă cu precedenta, prin urmare pornește tot de la tuberozitatea anterioară a tibiei, dar se incurbează mai anterior și se prelungește în sus pînă la trei laturi de deget deasupra condilului intern. Se secționează vertical expansiunea vastului intern, înăuntrul rotulei, și apoi se secționează capsula și sinoviala în aceeași direcție. În timp ce se flectează genunchiul, aparatul extensor se luxează în afară și se poate pune bine în evidență partea internă și centrală a articulației (fig. 36 *EE''*).

Incizia Kornev. Artrotomie dublă, paracondiliană, pe ambele fețe ale genunchiului, care se realizează prin două incizii în V cu pedicul proximal. De fiecare parte incizia începe la 5—7 cm deasupra marginii superioare a rotulei, se îndreaptă în jos pe lîngă marginea laterală a rotulei, se incurbează înapoi imediat pe sub interlinia articulară și se îndreaptă din nou în sus, ramura posterioară a V-ului fiind mai mică decît cea anterioară. Planurile fibroase și capsula se secționează sub aceeași formă și în acest fel articulația genunchiului este deschisă complet, de ambele părți. Incizia se folosește cu mult succes în artritele purulente (fig. 37 și fig. 38 *AA'*).

Incizia Key-Stromberg-Lecène. Incizie laterală, în formă de L, pornește de la mijlocul marginii laterale a rotulei, se îndreaptă în jos spre partea anterioară a platoului tibial și apoi transversal. Se folosește rar în meniscectomii (fig. 38 *BB'BB''*).

Incizia Ollier. Incizie posterioară, poplitee laterală. Bolnavul este culcat în decubit ventral, cu genunchiul extins. Se palpează condilul femural intern și în dreptul lui, în lungul marginii posterioare a semitendinosului, se face o incizie verticală lungă de 8—10 cm. Se secționează în

lung inserția gemenului intern și tot vertical se secționează capsula posterioară de la nivelul condilului[1]).

Pentru abordarea articulației prin latura externă se procedează făcînd incizia imediat înapoia marginii posterioare a bicepsului. Se des-

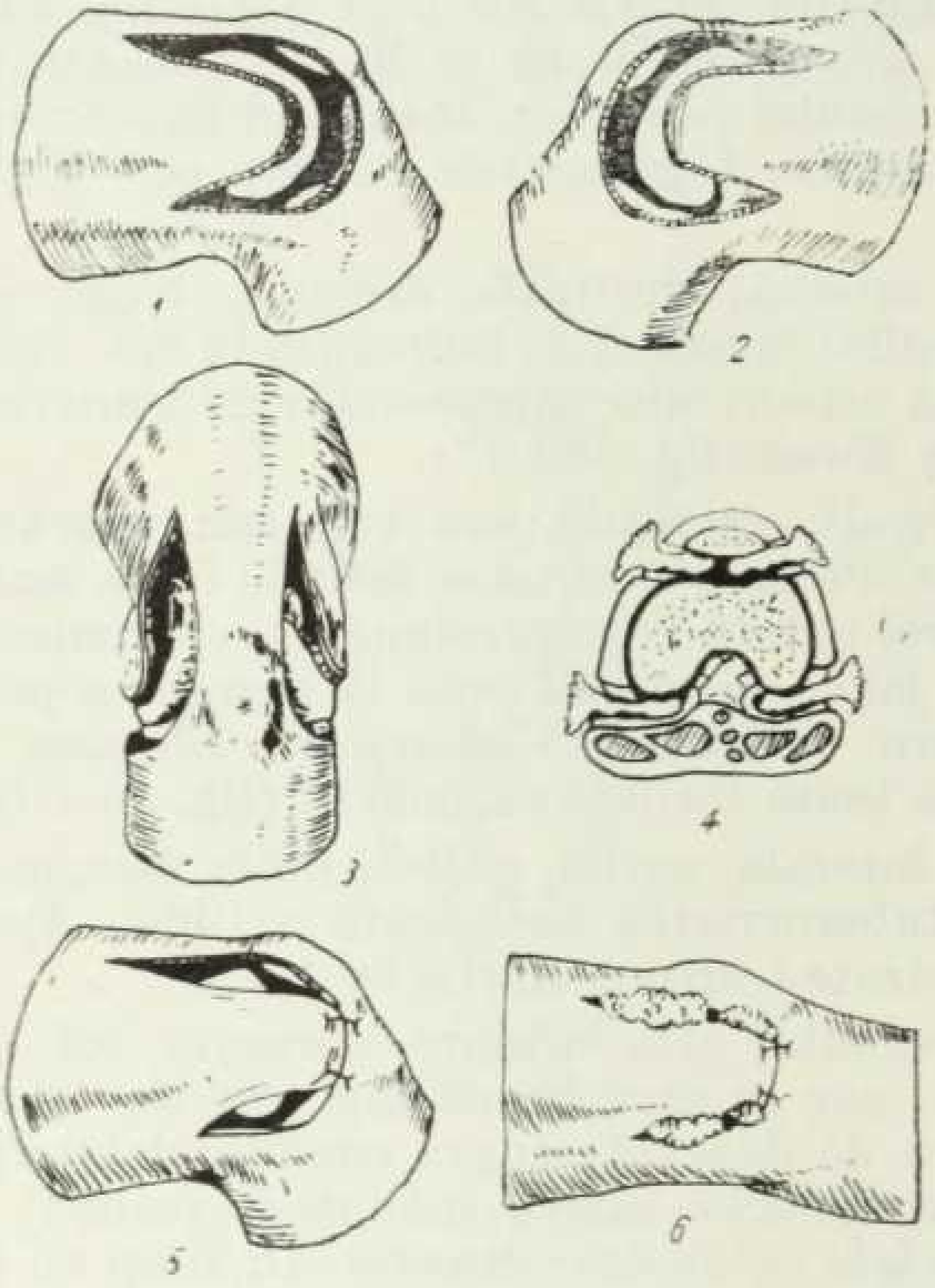

Fig. 37. — Artrotomia dublă paracondiliană a lui Kornev. (după V. D. Ciaklin).

1 și 2 = inciziile văzute din profil; 3 = inciziile văzute din față; 4 = tamponamentul; 5 = sutura; 6 = aspectul final.

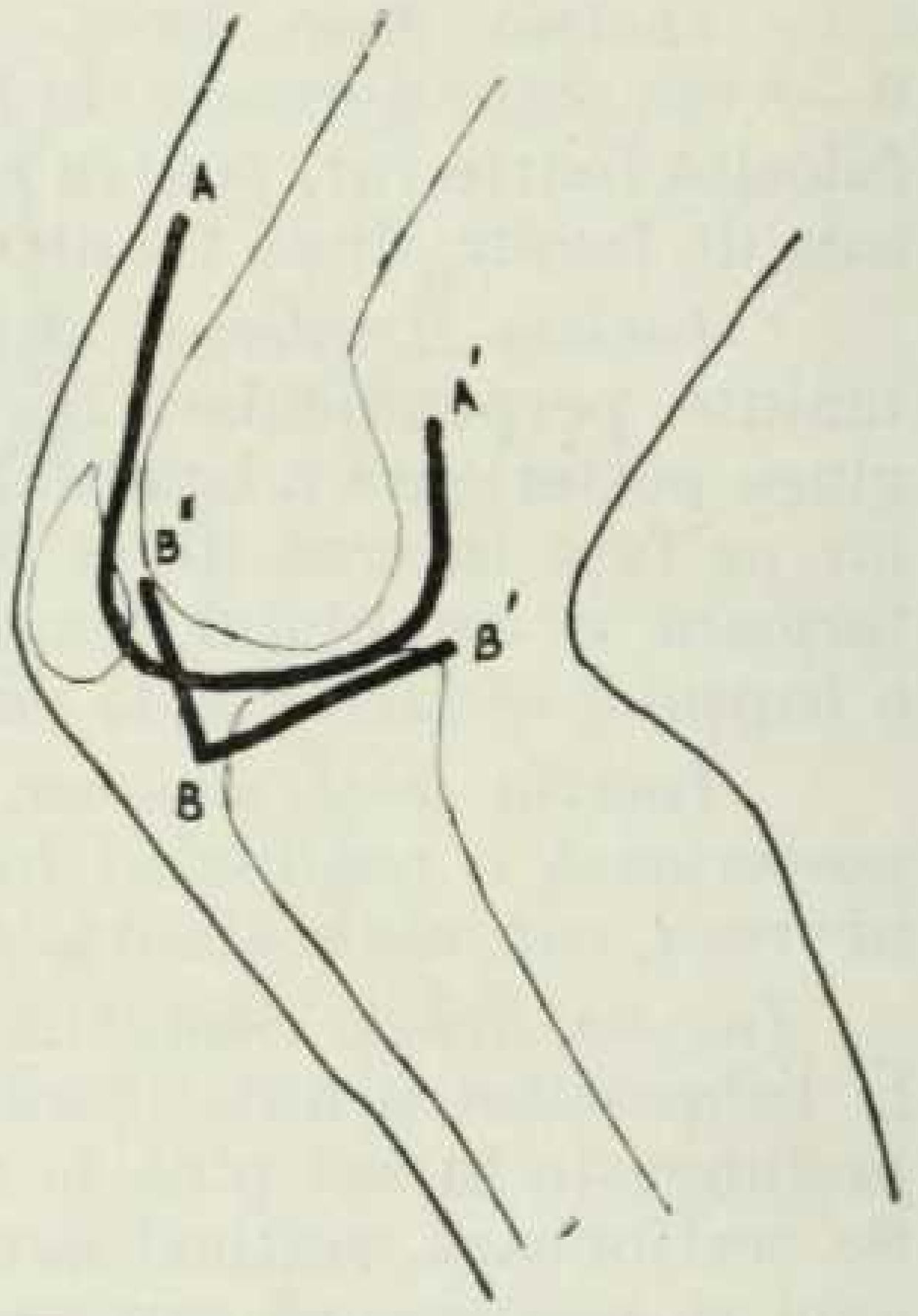

Fig. 38. — Incizii laterale. AA' = Kornev; BB' BB'' = Key-Stromberg-Lecène.

coperă sciaticul popliteu extern, care se îndepărtează în afară. La nevoie, inciziile pot fi făcute și extern și intern, mai ales în cazul artritelor supurate, cu scopul de a se drena cavitatea sinovială posterioară.

Tehnici operatorii

Pentru a nu ne repeta în diferitele capitole ale părții speciale, vom prezenta în acest ultim capitol al părții generale acele tehnici operatorii care au indicații în mai multe dintre afecțiunile genunchiului. Tehnicile mai deosebite, care se adresează numai unei anumite afecțiuni, vor fi prezentate în cadrul tratamentului afecțiunilor respective.

---

[1]) Făgărășanu I. și Oprea, *Corpi străini ai articulației genunchiului. Extracție pe cale posterioară* Soc. stud. în medicină, București, 30 mai 1933.

1. Artrotomia

Deschiderea chirurgicală a articulației genunchiului se face fie ca un prim timp în operațiile care pun în evidență articulația, fie pentru a se evacua conținutul patologic (artrotomie evacuatoare), fie cu scopul de a preciza un diagnostic prin examinarea *de visu*, fie cu scop bioptic a eventualelor leziuni (artrotomie exploratoare).

Indicațiile artrotomiei fie exploratoare, fie cu scop curativ, sînt multiple. În plăgile articulare, după excizia economică a marginilor plăgii și regularizarea contururilor ei, trebuie deseori să se prelungească plaga printr-o incizie care să permită explorarea cavității articulare. De aceea este bine să se cunoască cît mai multe din inciziile și căile de acces ale articulației, pentru a se putea face o artrotomie cît mai corectă și mai largă. Deoarece direcția și forma rămîn, în genere, impuse de aceea a plăgii articulare, va trebui să cunoaștem bine anatomia topografică, să nu lezăm vase și nervi importanți sau să distrugem inutil ligamente, inserții musculare etc.

Ca o *artrotomie exploratoare* trebuie considerată și artrotomia cu scop biopsic, în care se ridică o porțiune din sinovială, care urmează a fi examinată histopatologic cu scopul precizării diagnosticului, în special în sinovitele cronice.

Artrotomia exploratoare este de asemenea indicată în cazurile în care diagnosticul clinic și radiologic nu a putut fi precizat și nu este necesară biopsia. În caz de îndoială asupra unui diagnostic, este mai corect să se facă o artrotomie exploratoare în condiții de asepsie absolută, atît pentru observarea aspectelor macroscopice ale leziunilor articulare, cît și pentru efectuarea intervenției ce ar rezulta din cele constatate.

Artrotomia evacuatoare se recomandă uneori în revărsările intraarticulare rebele la orice alt tratament și în care puncția s-a dovedit insuficientă. Indicația majoră a artrotomiei evacuatoare rămîne însă artrita supurată a genunchiului, fie în faza evolutivă, fie în stadiul rezidual, după administrarea unui tratament masiv cu antibiotice.

Instrumentarul necesar efectuării unei artrotomii de genunchi este cel obișnuit. Sînt necesare următoarele instrumente : 2 bisturie, 1 pensă de disecție, 1 decolator, 6—8 pense Kocher, 2 depărtătoare mici cu gheare, 2 depărtătoare Farabeuf, 1 port-ac, 4 ace Hagedorn sau Reverdin, 1 sau 2 foarfeci (drepte, curbe), catgut și ață (sterile).

În epoca de progres în care ne aflăm trebuie să avem un aparat de aspirație continuă la îndemînă, care înlocuește incomparabil drenurile.

Pentru artrotomiile care au drept scop să evacueze conținutul unor artrite supurate, trebuie să fim înarmați cu instrumentarul necesar rezecției de genunchi (vezi această operație).

Poziția bolnavului pe masa de operație, în marea majoritate a intervențiilor de genunchi, este de decubit dorsal, cu genunchiul întins. După direcția inciziei practicată pentru artrotomie, bolnavul se poate așeza și în decubit ventral sau lateral. Mai rar, bolnavul este așezat în decubit

dorsal, cu genunchiul în flexiune, deci cu gamba atîrnind vertical la marginea mesei de operaţie, ridicată la nivelul necesar.

Izolarea tegumentelor, în toate intervenţiile pe articulaţia genunchiului, este absolut obligatorie şi deosebit de riguroasă. În tot timpul operaţiei pielea nu trebuie să apară nici un moment descoperită. O cît de mică

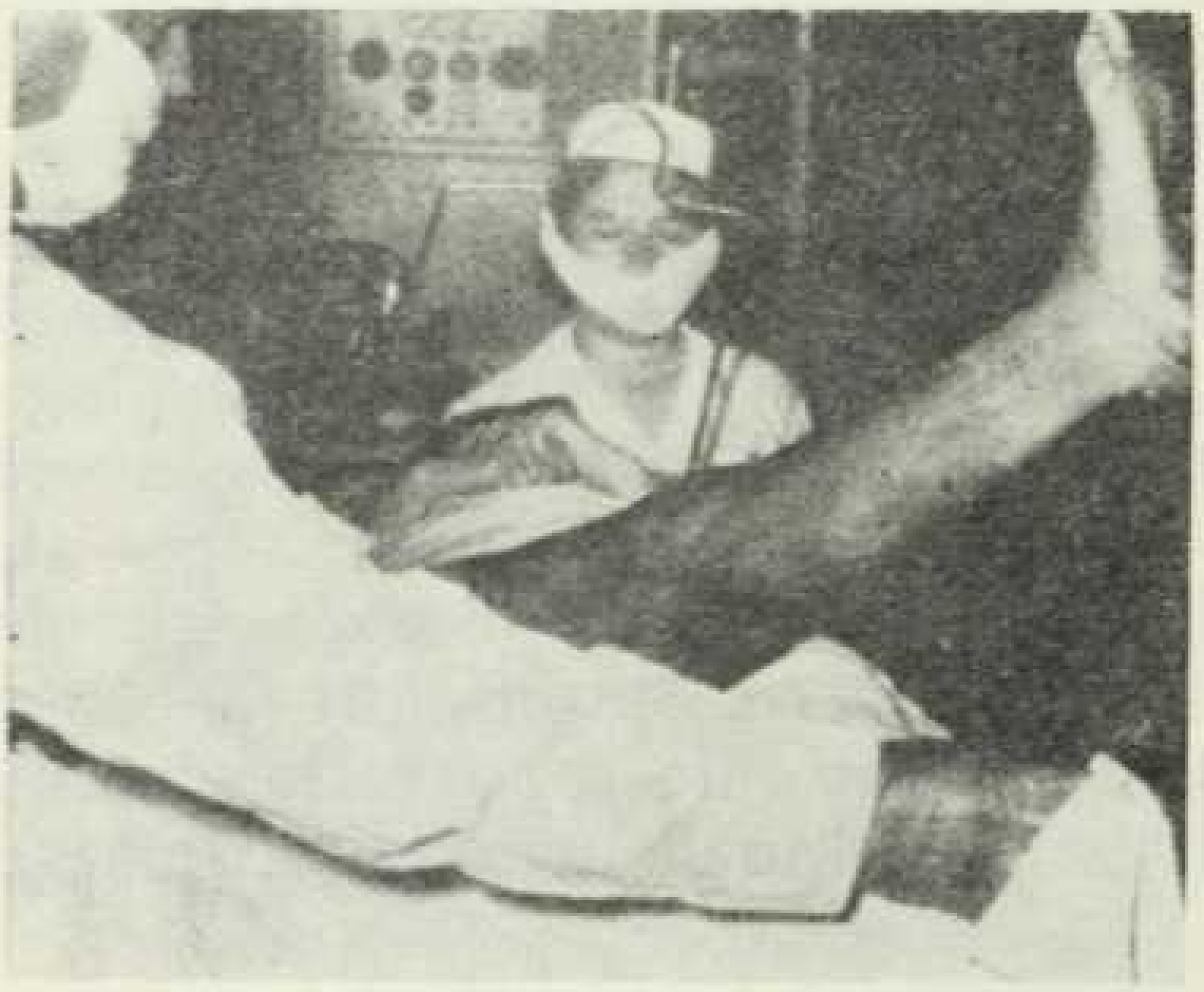

Fig. 39. — Primele două cîmpuri se plasează pe masă, sub membrul inferior de operat.

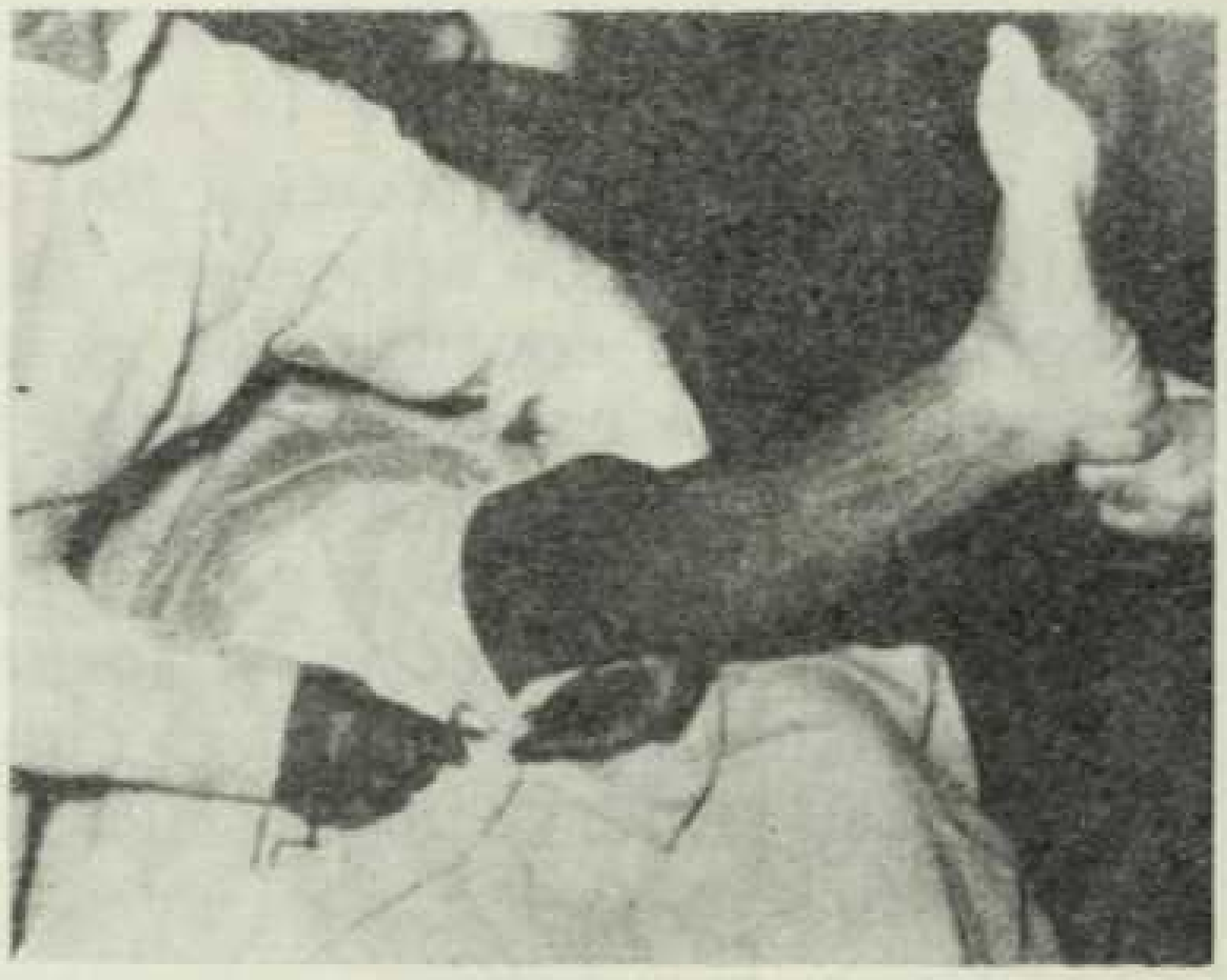

Fig. 40. — Al treilea cîmp acoperă trunchiul şi 1/3 superioară a coapsei şi se prinde la el însuşi cu un rac.

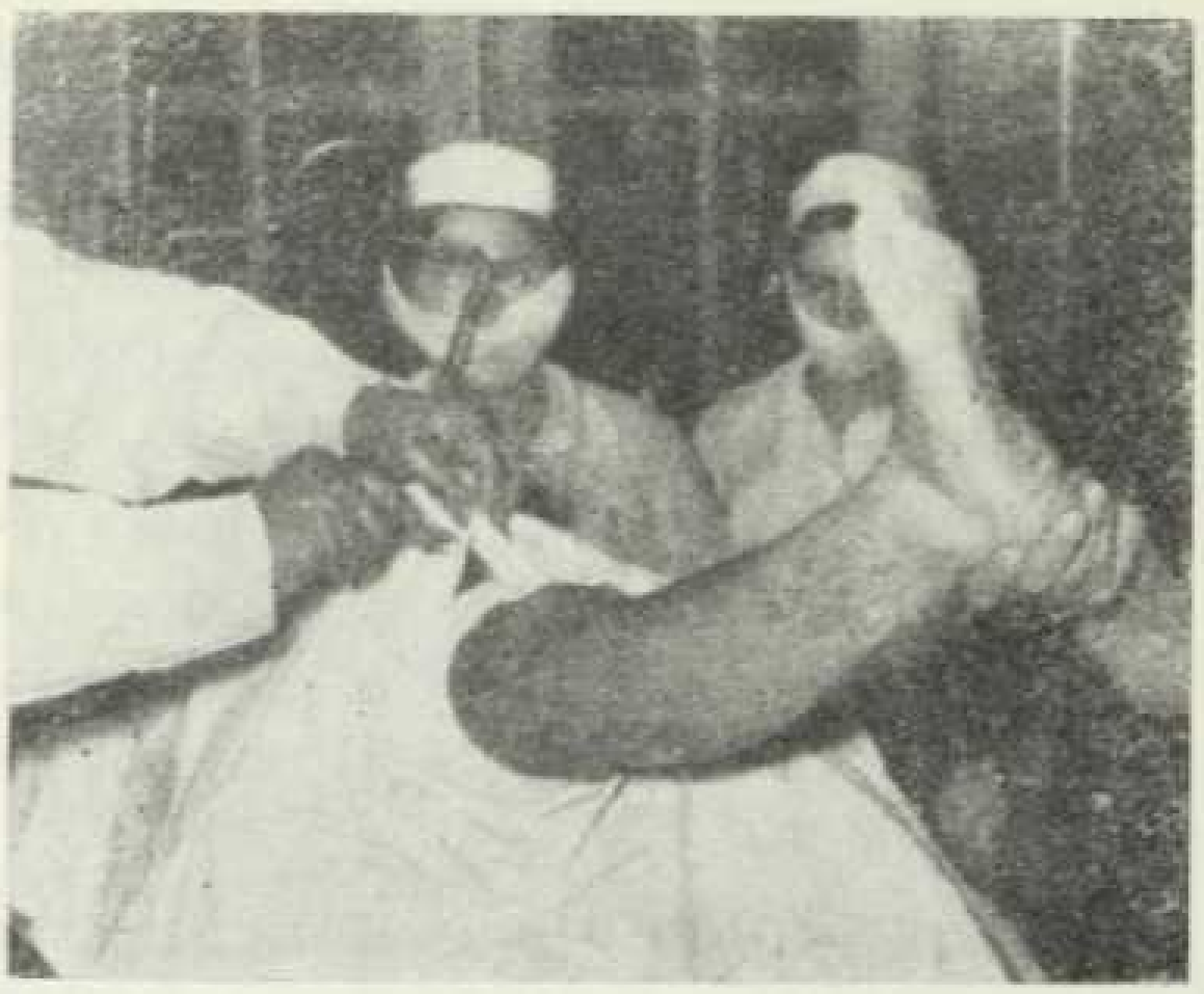

Fig. 41. — Al patrulea cîmp se plasează din nou sub membrul inferior şi se prinde cu un rac la el însuşi.

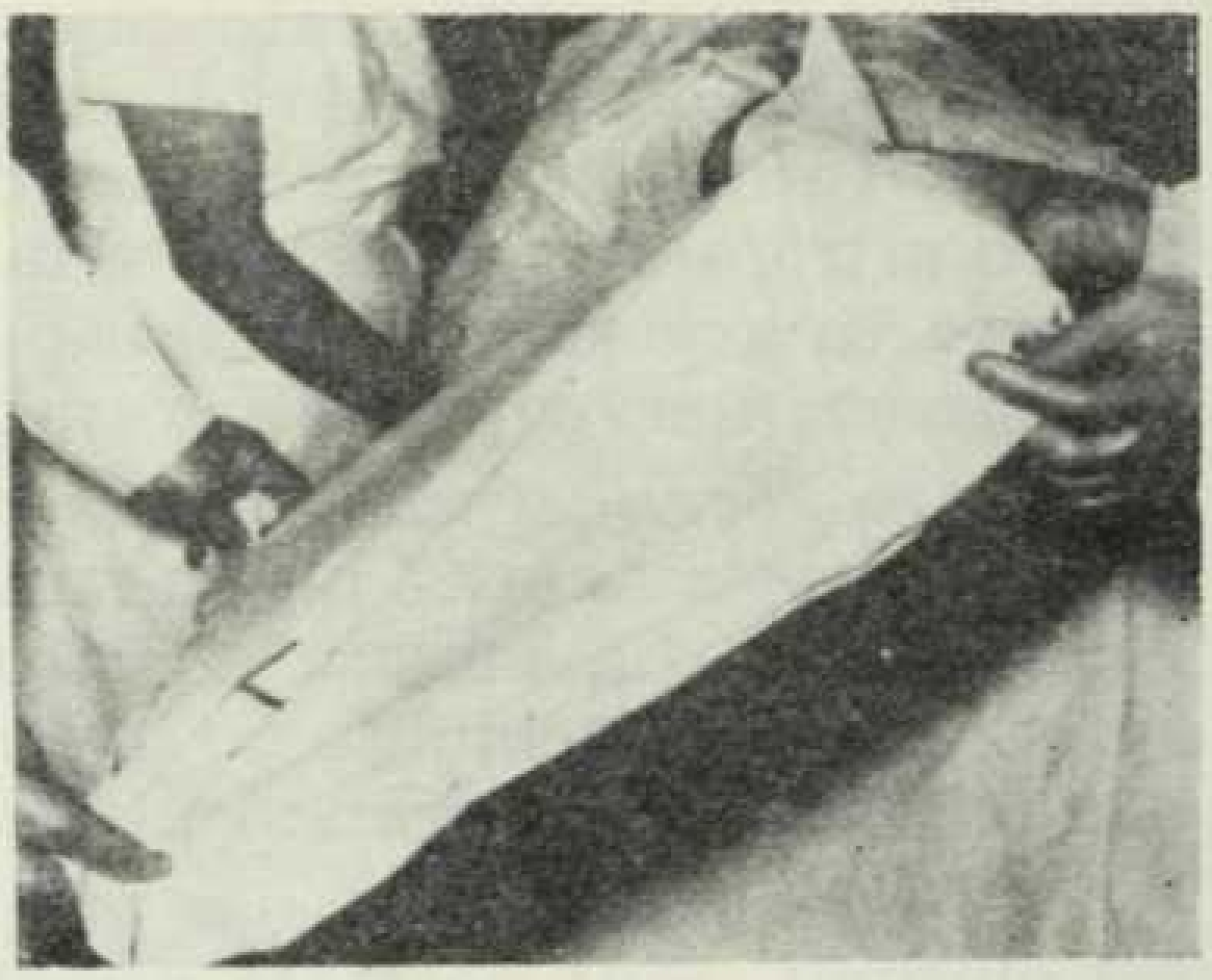

Fig. 42. — Al cincilea cîmp se rulează strîns în jurul gambei, gleznei şi piciorului.

greşeală de asepsie provenită din izolare insuficientă, prin material de pansament sau instrumentar incomplet sterilizat, poate da loc la o infecţie a genunchiului cu consecinţe foarte grave. De aceea ne vom permite să insistăm asupra modului în care regiunea genunchiului trebuie izolată în vederea intervenţiei chirurgicale.

Membrul inferior este ridicat de pe planul mesei şi se face antisepsia genunchiului (cu diverse soluţii neiritante şi foarte eficace sau cu tinctură de iod slabă), a coapsei pînă în treimea superioară şi a gambei pînă în treimea inferioară. Membrul inferior fiind menţinut ridicat de pe planul

mesei, se introduce sub el un cearceaf steril peste care se pune un cîmp mare, care acoperă masa și membrul inferior opus pînă la baza coapsei (fig. 39). Cu un alt cearceaf steril se acoperă capul, trunchiul și treimea superioară a coapsei membrului de operat (fig. 40). Un al treilea cîmp se introduce un șorț peste primele două, deci tot sub membrul inferior și pe

Fig. 43. — Cîmpul rulat se strînge cu o fașă sterilă.

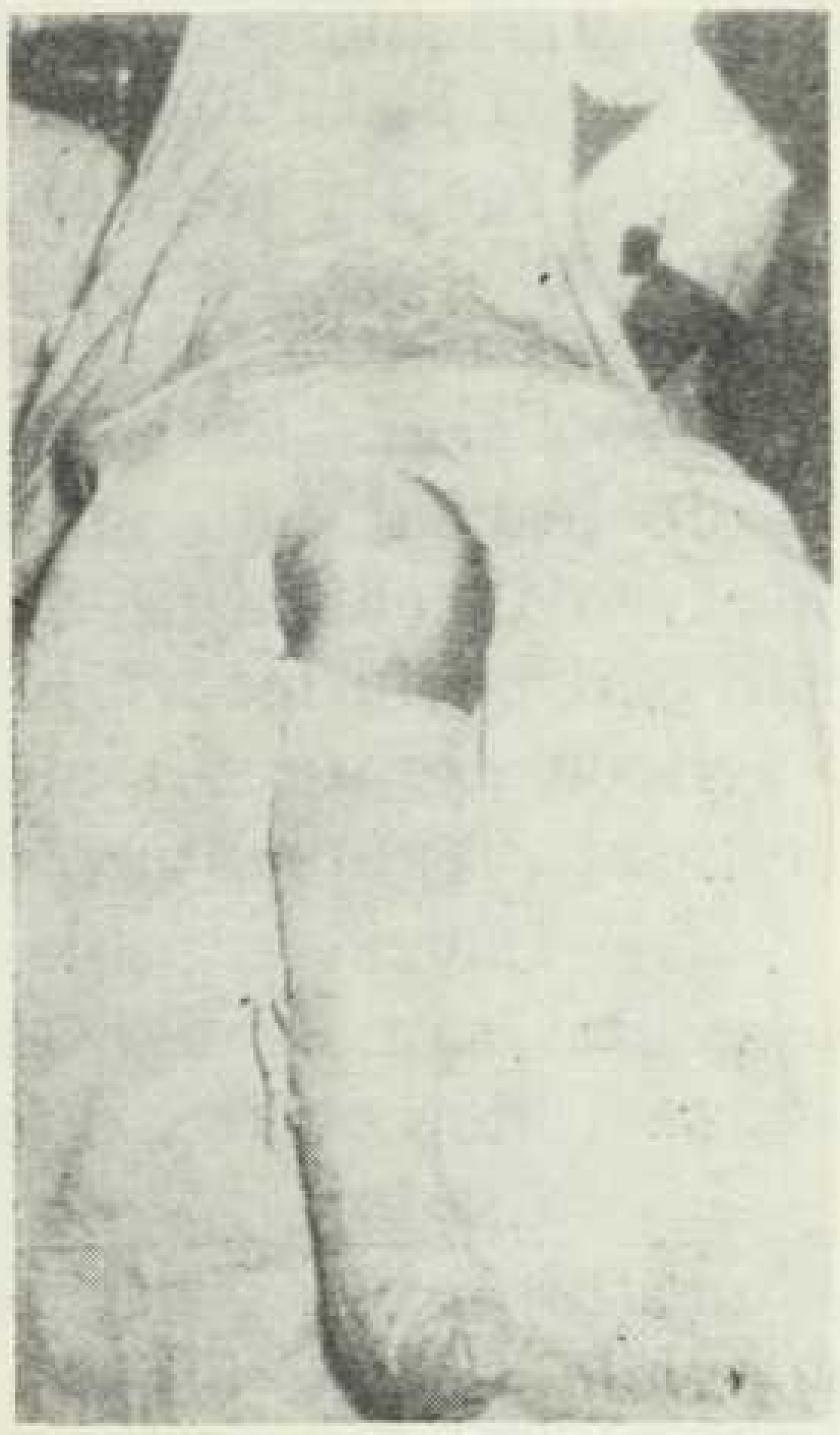

Fig. 44. — Ultimul cîmp se așază deasupra trunchiului bolnavului și ajunge la cadrul de la capul mesei.

masă pînă la baza coapsei și se prinde cu o pensă fixatoare deasupra, la el însuși (fig. 41). În tot acest timp membrul inferior de operat este menținut deasupra mesei. Se derulează un al cincilea cîmp, ca o fașă lată pe gambă, gleznă și picior (fig. 42) și se fixează cu o fașă sterilă trasă circular (fig. 43). Atît cîmpul, cît și fașa se strîng bine pentru a nu aluneca în timpul manevrelor. Se așază membrul inferior astfel izolat pe masă (fig. 44).

Izolarea cîmpului operator (genunchiul) făcută sub această formă asigură condiții optime din punct de vedere al asepsiei, chiar, cînd se efectuează mișcări ample ale membrului inferior și ale genunchiului necesare în timpul intervenției.

În ceea ce privește poziția operatorilor, vom spune că primul operator se așază de partea unde se face incizia. Primul ajutor se așază în fața operatorului, de partea opusă a mesei și ajută în plagă. Al doilea ajutor se așază tot de partea opusă, lîngă primul ajutor, în dreptul gleznei bolnavului, instrumentează și face la momentul oportun manevrele necesare pentru mobilizarea genunchiului.

Masa de instrumente se plasează la picioarele bolnavului, lîngă al doilea ajutor.

Timpii operatori depind de afecțiunea pentru care se efectuează operația. În general însă, succesiunea lor este următoarea :

— Incizia tegumentelor se execută la locul ales, cu forma și dimensiunile descrise la capitolul: „Inciziile și căile de acces în articulația

genunchiului". În artrotomia exploratoare se preferă inciziile, de obicei anterolaterale. În artrotomie cu scop biopsic se preferă o incizie anterolaterală de 4—6 cm la nivelul fundului de sac subcvadricipital. În artrotomia exploratoare făcută prin plăgile articulare recente ne vom călăuzi de la caz la caz, după așezarea, forma și întinderea plăgii. În artrotomia evacuatoare sînt de preferat inciziile largi anterolaterale de tip Gernez-Mc Ausland-Steindler sau posterioare de tip Ollier. Incizia tegumentelor se face cu un bisturiu care nu se mai folosește în continuare.

— Incizia țesutului celular subcutanat și a fasciei de înveliș pînă la capsulă se execută cu al doilea bisturiu.

— Izolarea buzelor plăgii reprezintă un timp deosebit de important și se realizează cu comprese cusute cu fire de ață, cu una din marginile lor de țesutul celular subcutanat, în așa fel încît în nici un moment al intervenției chirurgicale să nu apară pielea în cîmpul operator. Cînd plaga este mai puțin întinsă, compresele se fixează la marginea lor de marginea plăgii cu agrafe. În acest fel, plaga operatorie este complet izolată de suprafața tegumentară din vecinătate.

— Incizia capsulei și a sinovialei trebuie să fie făcută neted, nu neregulat sau în zig-zag, iar marginile să fie reperate cu pense Kocher sau mai bine cu fire de ață subțire.

— Explorarea cavității articulare pentru ridicarea eventuală a corpilor străini intraarticulari, a șoarecilor articulari sau a unui fragment de sinovială pentru biopsie se va face cu delicatețe și cu menajarea cartilajelor articulare. În cazul artrotomiilor evacuatoare se lasă să se scurgă puroiul, ajutînd acest lucru făcînd manevra indicată pentru obținerea șocului rotulian și apăsînd și în fosa poplitee, apoi se explorează cavitatea articulară excizîndu-se țesuturile mortificate.

— Sutura în planuri anatomice cu catgut foarte subțire a capsulei, fasciei și a țesutului celular subcutanat și cu fire dese de ață fină, dar rezistentă a tegumentelor. Este recomandabil ca firele cu care se suturează capsula să nu fie penetrante. De asemenea este de dorit să nu se facă multe noduri, care duc la iritația locală; de aceea este bine să folosim sutura în surjet. În cazul artrotomiilor evacuatoare pentru artritele supurate se poate face sutura incompletă, lăsîndu-se loc suficient pentru drenaj aspirator.

Tratamentul postoperator constă în imobilizarea obligatorie a regiunii. În artrotomiile exploratoare și biopsice este suficientă o imobilizare pe atelă ghipsată timp de 5—7 zile. În artrotomiile evacuatoare pentru artrite supurate este necesară o imobilizare în aparat ghipsat, pelvipodal, pe un timp mai îndelungat. În dreptul unde se face aspirația continuă și pansamentul se execută o fereastră în aparatul ghipsat cu margini foarte netede și cu dimensiuni strict necesare, ca să nu se facă edem de fereastră. După pansament se așază capacul ghipsat la loc și se solidarizează cu restul aparatului prin benzi de leucoplast.

2. Sinovectomia

Excizia chirurgicală a sinovialei bolnave, practicată cu scopul de a suprima acest țesut transformat ce se opune mișcărilor, se numește sinovectomie. Operația a fost denumită de Tavernier *toilette articulaire*, de Magnusson *joint debridement*, iar de Wilkinson *joint clearance*.

Sinovectomia a fost propusă de Volkmann în 1899. În 1900, Mignon prezintă la un congres al Societății de chirurgie din Paris această intervenție, pe care o consideră însă ca fiind o artrotomie cu sinovectomie parțială. În același an Goldwarte și în 1910 Murphy practică de asemenea o serie de sinovectomii. În 1929, Allison și Conse comunică faptul că 95% dintre bolnavii suferinzi de artrite netuberculoase de genunchi și tratați prin sinovectomie au beneficiat de ameliorări importante. Swett pledează pentru sinovectomie, indicînd-o atît în artritele netuberculoase (1938), cît și în cele tuberculoase (1950). Wilkinson (1962) recomandă, de asemenea, sinovectomia în sinovita tuberculoasă.

Indicația sinovectomiei se impune în poliartrita cronică evolutivă, în gonartroză, în osteoartrita tuberculoasă cu debut sinovial sau chiar cu eroziuni cartilaginoase (M. C. Wilkinson). De asemenea se recomandă în artritele supurate ale genunchiului spre faza terminală a infecției, dar cu redoare prin fibrozarea sinovialei în condromatoză, în sinovitele cronice de diferite etiopatogenii și în tumorile sinoviale. Baciu a executat-o și o recomandă chiar și în sinovitele tuberculoase cu leziuni cartilaginoase, fiindcă a obținut rezultate bune.

Instrumentarul este același ca și pentru artrotomie. Se completează însă cu dălți înguste drepte și curbe, cu o șurubelniță și cu un șurub de vitalium de 3 cm.

Poziția bolnavului, izolarea tegumentelor, poziția operatorilor, poziția mesei de instrumente sînt ca la artrotomie.

Preferăm să facem sinovectomia după tehnica „sinovectomiei prespinale" a lui Herbert :

Timpii operatori sînt următorii :

— Incizie mare, arciformă, cu concavitatea superioară de tip Kocher sau Ollier, dar care să treacă prin partea ei transversală pe sub apofiza tibială anterioară.

— Se ridică tuberozitatea tibială anterioară cu baza sa osoasă de implantare, făcîndu-se o osteotomie paralelipipedică, sau una în „coadă de rîndunică", cu ajutorul unei dălți înguste, așa cum recomandă Brocq (fig. 45).

— Se ridică tuberozitatea tibială anterioară și cu foarfecele se secționează manșonul aponevrotic și capsula de jos în sus, de o parte și de alta a tendonului rotulian și a rotulei, punîndu-se în evidență tot compartimentul anterior al articulației.

— Se excizează pachetul grăsos subrotulian, ligamentele adipoase hipertrofiate, precum și sinoviala în întregime, adică pînă la nivelul feței anterioare a ligamentelor încrucișate și a spinelor tibiale. Se extirpă meniscurile. Cînd este cazul se rezecă și sinoviala din fundul de sac subcvadri-

cipital, ajutîndu-ne de un depărtător cu 3—4 dinţi foarte ascuţiţi ca să o tragem în jos. Cu o foarfecă curbă tăioasă la vîrf o desfacem foarte uşor de ţesuturile din jur şi o extirpăm în întregime. Se face hemostază. Se reface aparatul extensor, introducîndu-se tuberozitatea tibială anterioară

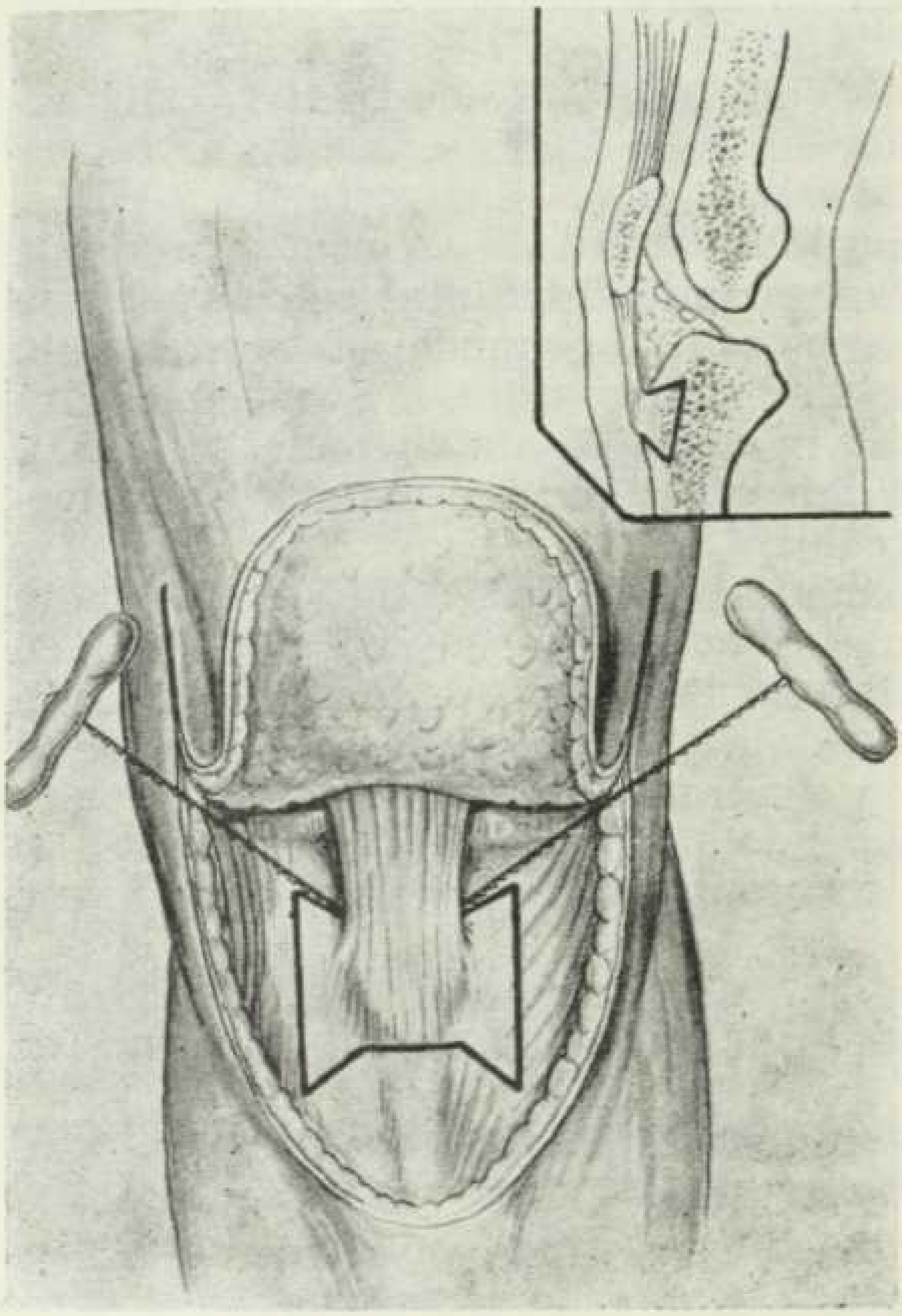

Fig. 45. — Sinovectomia prespinală Herbert. Incizia şi secţiunea osului cu fierăstrăul Gigli.

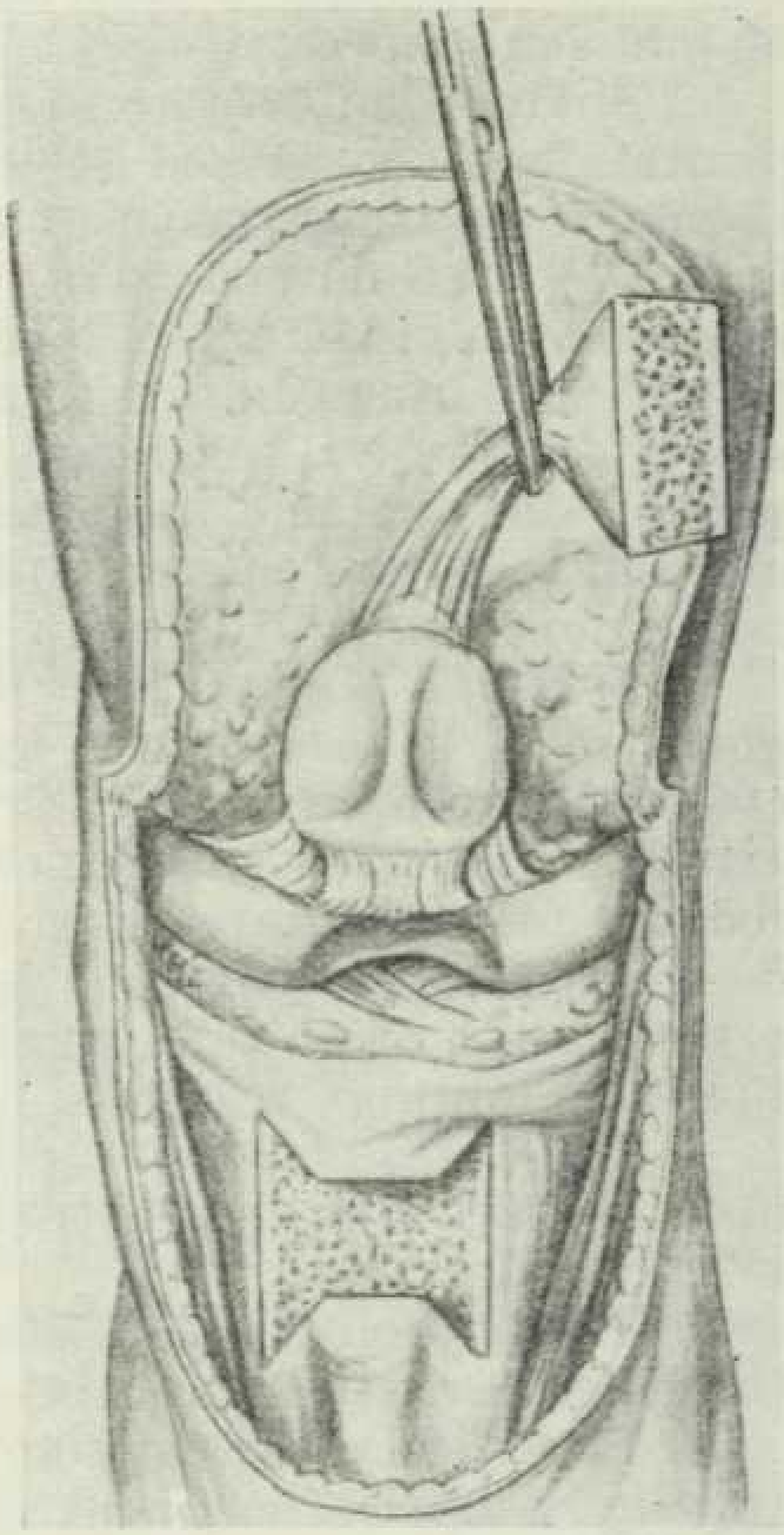

Fig. 46. — Sinovectomia prespinală Herbert. Ridicarea tendonului rotulian, cu inserţia lui. Excizia sinovialei.

la loc. Pentru siguranţă, se fixează cu un şurub de vitalium. În caz de osteotomie paralelipipedică fragmentul osos obţinut se aşază şi se înfundă în cruce faţă de direcţia osteotomiei făcute (fig. 46). Cînd această manevră este bine executată ne dispensăm de cuiul metalic.

— Se suturează cu catgut capsula articulară şi cu fire de aţă tegumentele.

Tratamentul postoperator constă în imobilizarea genunchiului într-un aparat ghipsat circular pînă cînd se începe masajul, mobilizarea şi reeducarea funcţională.

Sinoviala se reface aproape în întregime. Experienţele lui Key şi Wolcott au demonstrat că procesul de regenerare durează cel mult 30 de zile şi se datorează reluării mişcărilor.

3. Osteotomia supracondiliană

Intervenție chirurgicală ce constă în secționarea metafizei femurale inferioare cu scopul de a se corecta unele deviații ale genunchiului. După scopul pe care îl urmărește osteotomia supracondiliană se numește *osteotomie de varizare*, *de valgizare* sau *de recurvat*. După traiectul ei, osteotomia supracondiliană poate să fie *completă* (Mac Ewen, Ropke, Mommsen etc.), *incompletă* (Annandale pentru condilul femural extern, Ogston pentru condilul femural intern etc.) sau *de completare*.

Indicația majoră a osteotomiei supracondiliană este în cazurile de genu varum și genu valgum, de etiopatogenie diferită. Ea este de asemenea indicată în genu flexum accentuat care nu s-a putut corecta prin capsulotomie posterioară.

Este necesar instrumentarul obișnuit, la care se adaugă decolator, răzușe, țepușe, dălți (late, gradate de tip Mac Ewen, înguste etc.), ciocan și două depărtătoare cu palete laterale Rădulescu. Pentru osteotomia liniară internă a lui Mac Ewen sînt necesare dălțile speciale cu gradații imaginate de autor. Este bine să avem la îndemînă fierăstraie circulare mișcate electric de diverse dimensiuni.

Poziția bolnavului este în decubit dorsal, cu membrul inferior sănătos avînd genunchiul flectat la marginea mesei pentru ca piciorul să stea pe un taburet.

Timpii operatori depind de variantele de tehnică. După leziunile care au dus la diformitate, cînd mușchiul cvadriceps este bun, intervenția se face în felul următor :

— Incizie verticală anterolaterală-externă de 10 cm de la unghiul superoextern al rotulei în sus, interesînd tegumentele, țesutul celular subcutanat și aponevroza. Se pătrunde printre tendonul cvadricipital și vastul extern pînă la os sau printre fascicolele vastului, deci puțin oblic.

— Se secționează vertical periostul care se decolează cu răzușa de jur împrejur, punîndu-se bine în evidență numai regiunea metafizară, care reprezintă segmentul care este imediat deasupra condililor femurali (fig. 47). Nivelul unde se va face osteotomia trebuie bine ales, deoarece altfel riscăm să o facem în plină diafiză, ceea ce face ca deplasarea fragmentelor să nu fie stăpînită după voință.

— Se introduce subperiostal, de o parte și de alta a osului, cîte un depărtător cu palete laterale care să ne asigure că nu vom putea leza țesuturile din jur și mai ales pe cele posterioare (vase, nervi). Obișnuim să facem cu țepușa (fig. 48) mai multe orificii pe traiectul felului de osteotomie ce se impune (liniară, curbă, în formă de balamale, în zig-zag, dublă liniară pentru excizie cuneiformă etc.). La copiii suferinzi de sechele de poliomielită numai aceste orificii sînt suficiente uneori, deoarece la o mică mișcare oasele decalcificate se osteoclaziază, „comportîndu-se ca o lumînare încălzită", și pot fi corectate după dorință. La bolnavii cu osul dur se secționează corticala cu dalta și ciocanul între orificiile create de țepușe (fig. 49). Corticala anterioară și cea laterală este ușor de secționat, dar cea

posterioară trebuie bine izolată de părţile moi prin vîrfurile late ale depărtătoarelor Rădulescu, ca să nu se lezeze vase şi nervi. În felul acesta avem o osteotomie cu margini neregulate, care se îmbină plastic în poziţia de corectare dorită.

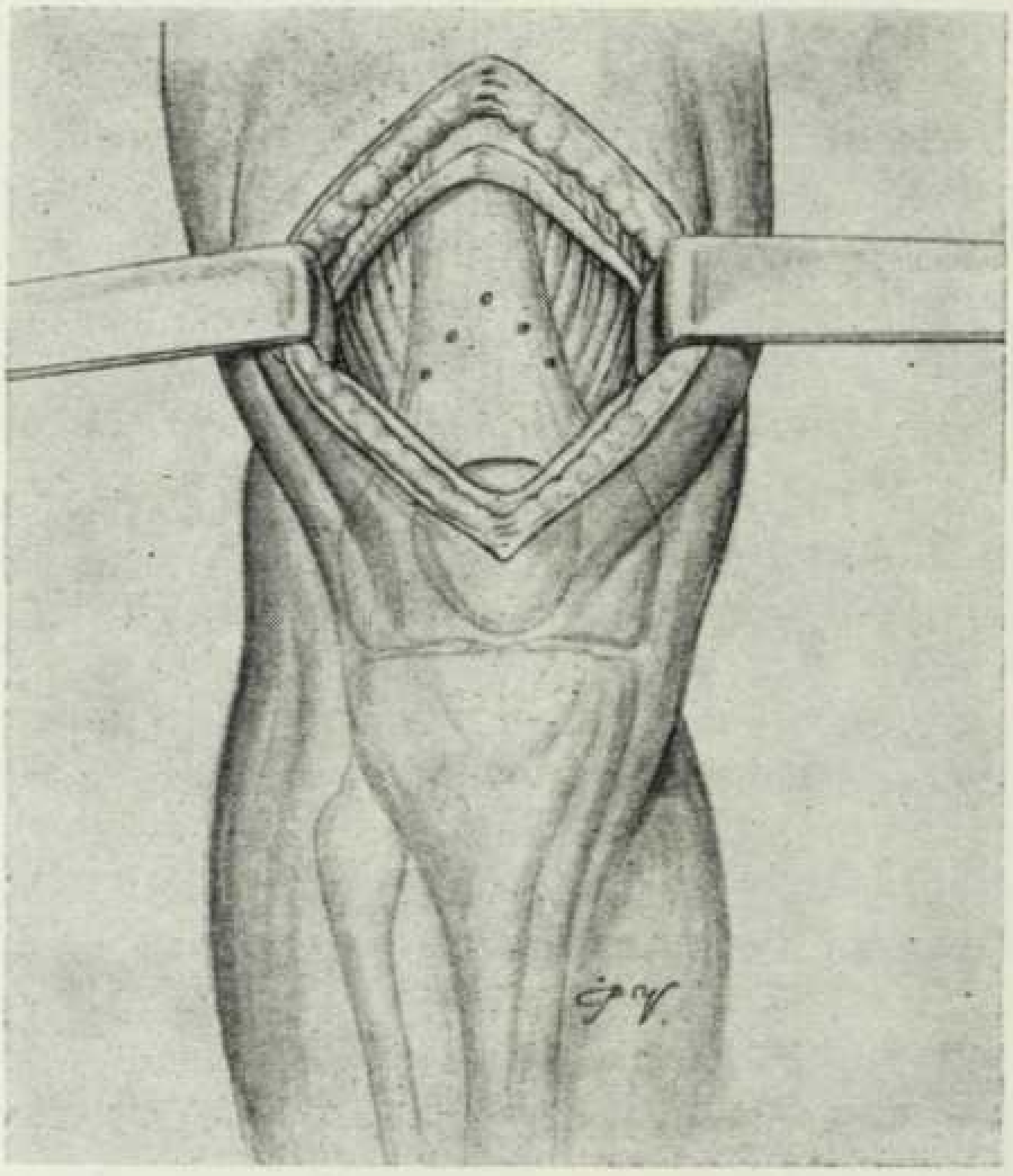

Fig. 47. — Osteotomia supracondiliană. Punerea în evidenţă a metafizei.

— O dată corectarea obţinută, se face sutura în planuri anatomice.

Variante. Osteotomia supracondiliană se poate efectua şi după diferite alte variante de tehnică.

Kölliker intră printre vastul intern, dreptul anterior şi crural şi face osteotomia liniară.

Brackett şi Albee fac o *osteotomie curbă.* Mommsen recomandă o *osteotomie cu dinte,* asemănătoare celei subtrohanteriene, Kazarov preferă *osteotomia în scară.* Rădulescu face *osteotomia în balamale,* fie cu ajutorul fierăstrăului electric, fie cu dalta lată, subţire şi foarte tăioasă, ţinută pieziş. Extremităţile osteotomiilor verticale se unesc cu altele orizontale sus şi jos, alternativ. Doboşiu este partizanul *osteotomiei în zig-zag pe un plan, în W sau ca un fulger.* Röpke preconizează o *osteotomie în V.*

Tehnica clasică este aceea a lui Mac Ewen. Pe faţa internă a coapsei, în treimea ei inferioară, se face o incizie de 6—7 cm la 1,5 cm înaintea tendonului şi tuberculului marelui adductor, pe care îl depăşeşte în jos. Se pătrunde imediat înaintea croitorului pînă la metafiză, care se secţionează din loc în loc, transversal, cu osteotomul lui Mac Ewen, pînă la corticala externă, care eventual se osteoclaziază.

Ca o variantă mai deosebită de tehnică trebuie considerată *metafiziotomia lui Vreden* pentru realizarea recurvatului.

Imediat deasupra metafizei se face o osteotomie aproape perpendiculară față de diafiză. Extremitatea proximală a acesteia se ascute, tăindu-se din ea o porțiune la partea posterioară. În metafiză se face cu o freză mare electrică un orificiu suficient de mare ca să pătrundă în el extremitatea diafizei. Punîndu-se aceasta în metafiză, se obține recurvatul dorit.

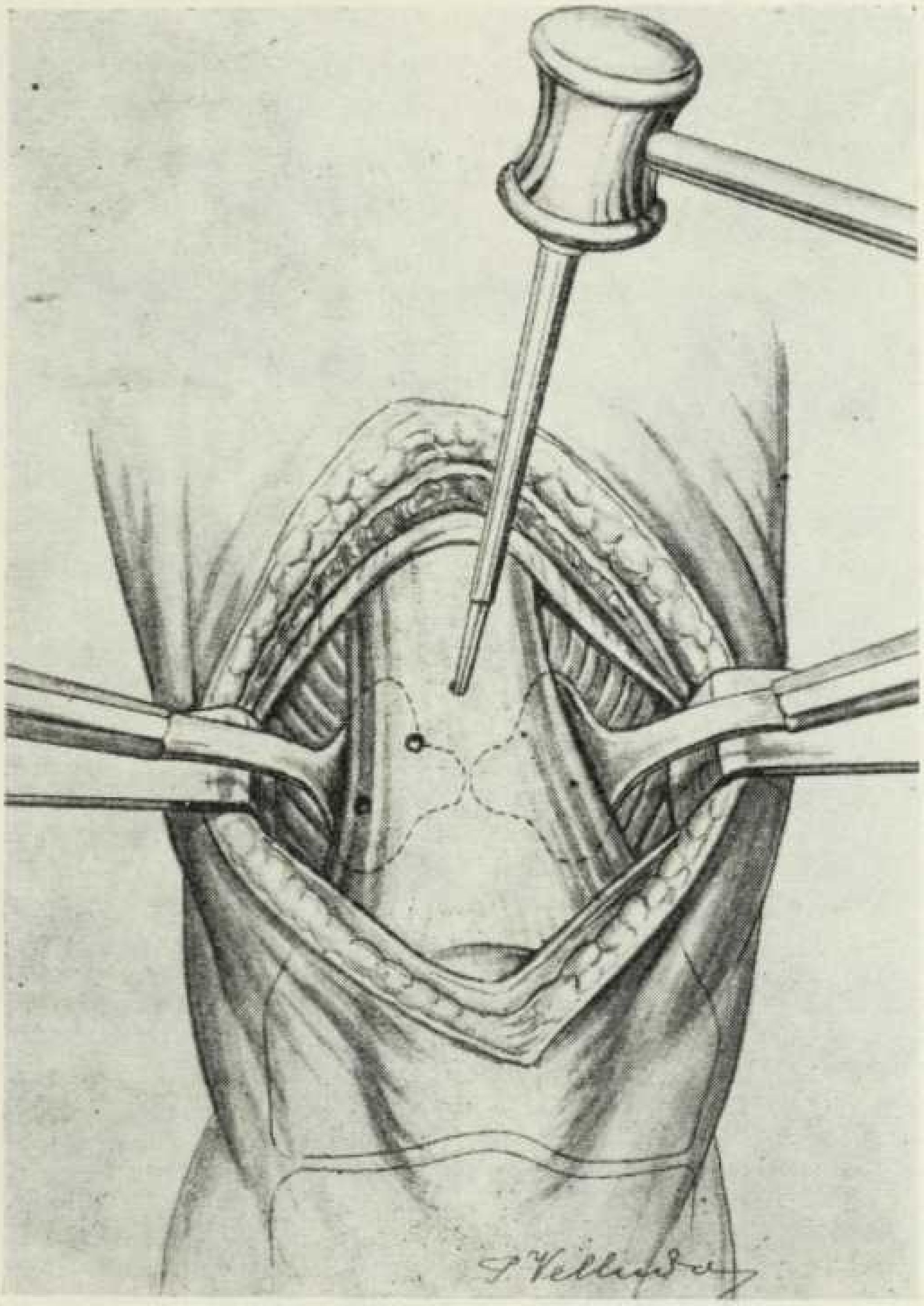

Fig. 48. — Osteotomia supracondiliană. Crearea V-ului cu țepușa.

Tratamentul postoperator constă în imobilizarea în aparat ghipsat pelvipodal, pînă la consolidarea focarului de osteotomie, oricare ar fi el, după care se începe mobilizarea și educarea funcțională așa cum s-a spus la capsulotomie.

Complicațiile sînt uneori prezente. Deși este considerată ca fiind o intervenție minoră din punct de vedere tehnic, osteotomia supracondiliană se soldează cu un număr destul de important de complicații. Baciu

şi N. Rusu-Ardeleanu [1], cercetînd rezultatele obţinute la 120 de osteotomii supracondiliene făcute în diverse servicii în interval de aproape 10 ani au găsit :

— 18 paralizii de sciatic popliteu extern (14,3%), dintre care 3 şi-au revenit total. 11 parţial şi 4 nu şi-au mai revenit ;

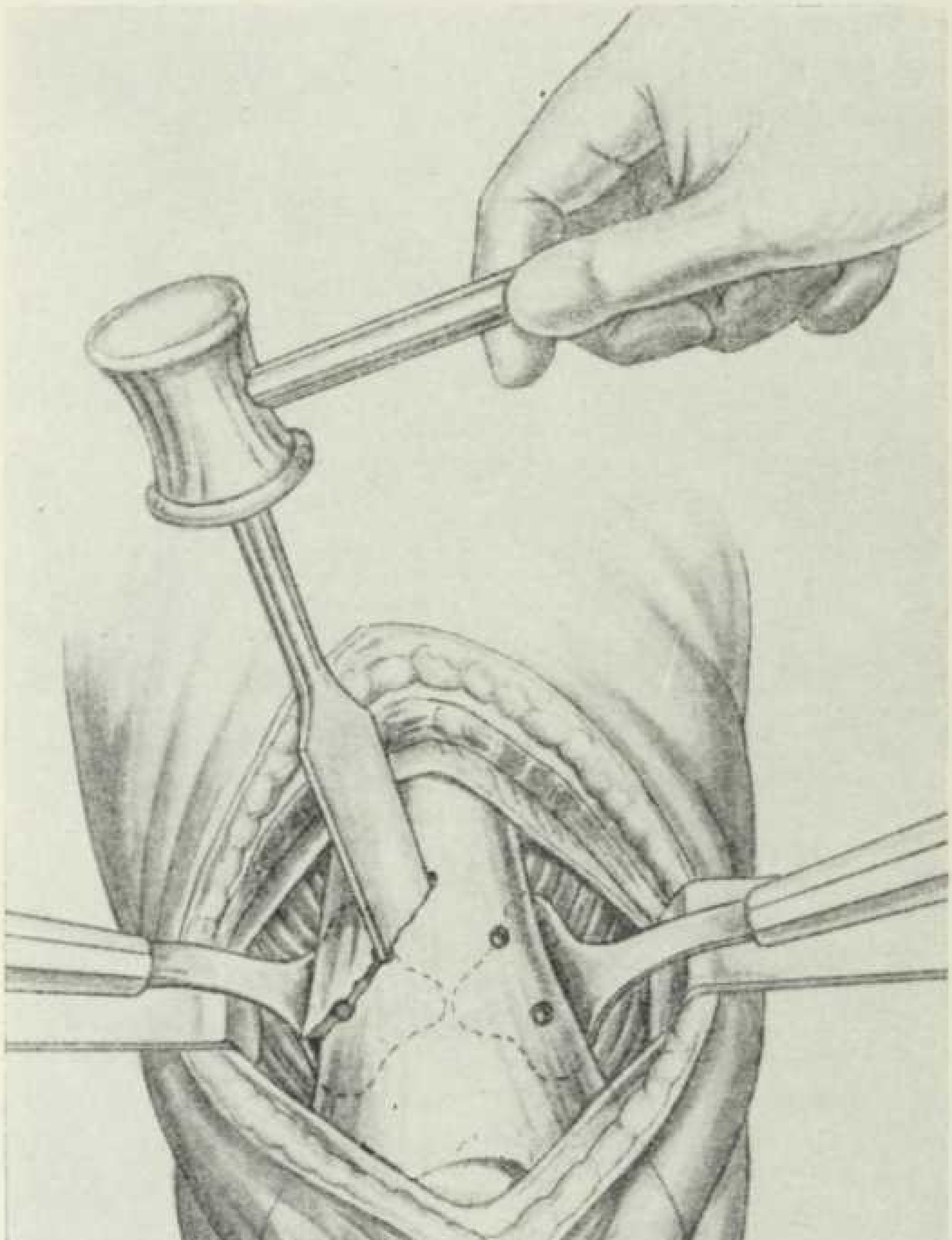

Fig. 49. — Osteotomia supracondiliană. Secţiunea cu dalta îngustă, între perforaţii.

— 1 osteită de femur ;

— 8 întîrzieri de consolidare.

Apariţia paraliziilor se explică nu numai prin faptul că nervul sciatic popliteu extern este extrem de puternic influenţat de orice agresiune,

---

[1]) Baciu Cl. şi N. Rusu-Ardeleanu, *Privire critică asupra rezultatelor osteotomiei supracondiliene*, comunicare prezentată la a III-a conferinţă de ortopedie, Sinaia, 27 septembrie 1958.

dar şi prin situaţia lui anatomică particulară, atunci cînd genunchiul este flectat de mult timp. Reducerea flexiunii prin osteotomie forţează părţile moi retractate unde se află şi nervul înglobat, iar uneori angulaţia posterioară a fragmentelor obţinută prin osteotomie îl întinde ca pe un căluş. Nervul mai este întins anormal şi presat mai jos şi de fragmentul peroneului, în cazul cînd acesta este osteotomizat sub capul osului sau atunci cînd deplasarea laterală dată fragmentelor după osteotomia metafizară este mare. Nervul tibial nu este interesat, deoarece el este înconjurat de părţi moi, care permit mobilizarea şi chiar întinderea lui.

4. **Artroriza anterioară**

Intervenţie chirurgicală ortopedică prin care se limitează deviaţia în recurvat a genunchiului. După cum articulaţia se deschide sau nu, artroriza poate fi extraarticulară (procedeul Rădulescu, procedeul Brett) sau intraarticulară (procedeul Wolenberg, procedeul Boiceff).

Indicaţiile artrorizei anterioare sînt în genu recurvatum de diferite etiopatogenii, dar mai ales la copii, ca paralizia cvadricepsului postpoliomielitică.

Instrumentar. La instrumentarul obişnuit necesar pentru artrotomie se adaugă un ferăstrău Gigli, o daltă de 2 cm lăţime, un ciocan şi o ţepuşă, o pensă ciupitoare de os, o pensă Liston. Dacă se face procedeul Rădulescu, este necesar şi instrumentarul pentru rezecţia coastei.

Timpii operatori depind de procedeul folosit. Preferăm *procedeul de artroriză anterioară Rădulescu* extraarticulară. Timpii sînt următorii:

— Incizie longitudinală în omega prelungit pentru descoperirea rotulei şi a extremităţii superioare a tibiei, pînă sub tuberozitatea tibială anterioară.

— În rotulă se face cu o daltă uşor curbă pe lat o despicare de jos în sus, de lăţimea vîrfului unui transplant costal, iar sub tuberozitatea tibială anterioară, în tibie, se face cealaltă extremitate a transplantului costal (fig. 50).

— Se recoltează o coastă de la bolnav (fig. 51) sau se foloseşte una lyofilizată sau conservată, luată dintr-o bancă de oase.

— Se pregătesc extremităţile coastei cu pensa Liston şi se decortichează parţial, pentru a intra cît mai bine în făgaşurile pregătite atît în rotulă, cît şi în tibie (fig. 52).

— Se introduce grefonul costal cu concavitatea înapoi, cu un capăt în făgaşul rotulian şi cu celălalt în făgaşul tibial (fig. 53). Uneori se introduce numai în tibie, luînd forma unui pinten.

— Sutură în planuri anatomice.

O altă variantă este aceea de a trece transplantul costal prin rotulă ca să depăşească acest os în sus şi în jos.

Tratamentul postoperator constă în imobilizarea în aparat ghipsat pelvipodal, cu genunchiul în uşor recurvat, pentru aproximativ 3 luni de zile, după care se începe mobilizarea şi reeducarea mersului.

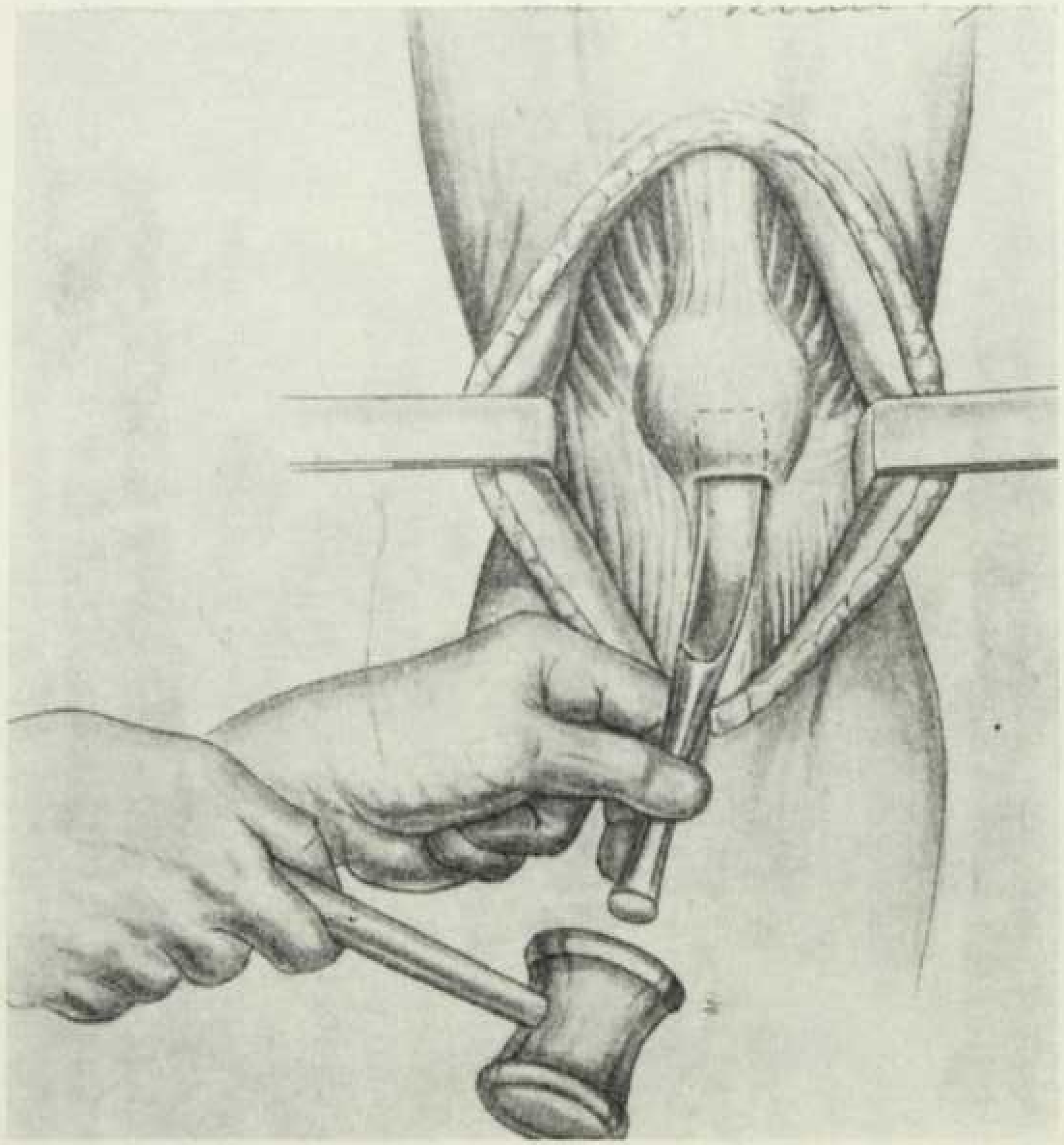

Fig. 50. — Artroriză anterioară cu transplant costal, procedeu Rădulescu. Incizia și pregătirea patului osos rotulian.

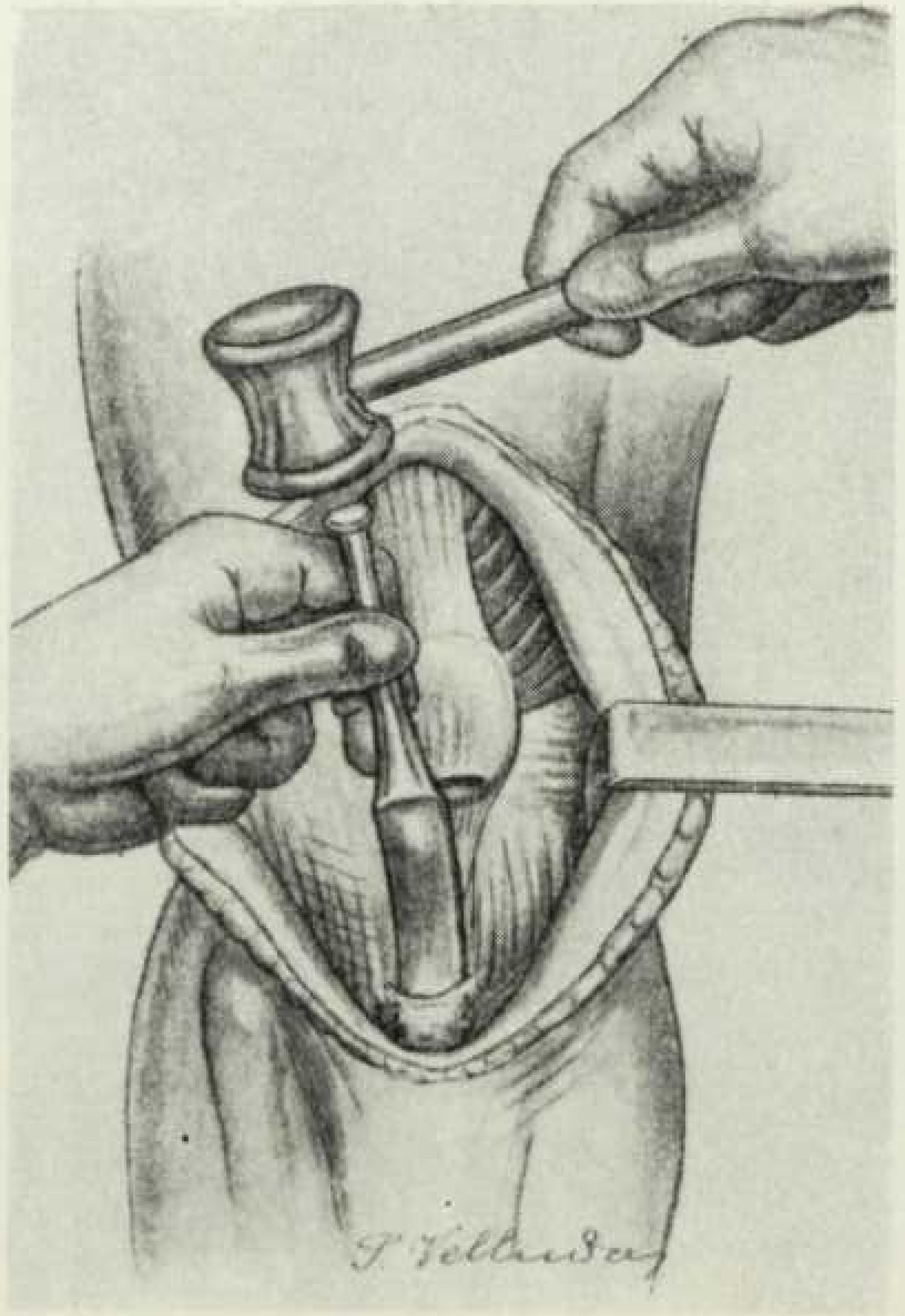

Fig. 51. — Pregătirea patului osos tibial.

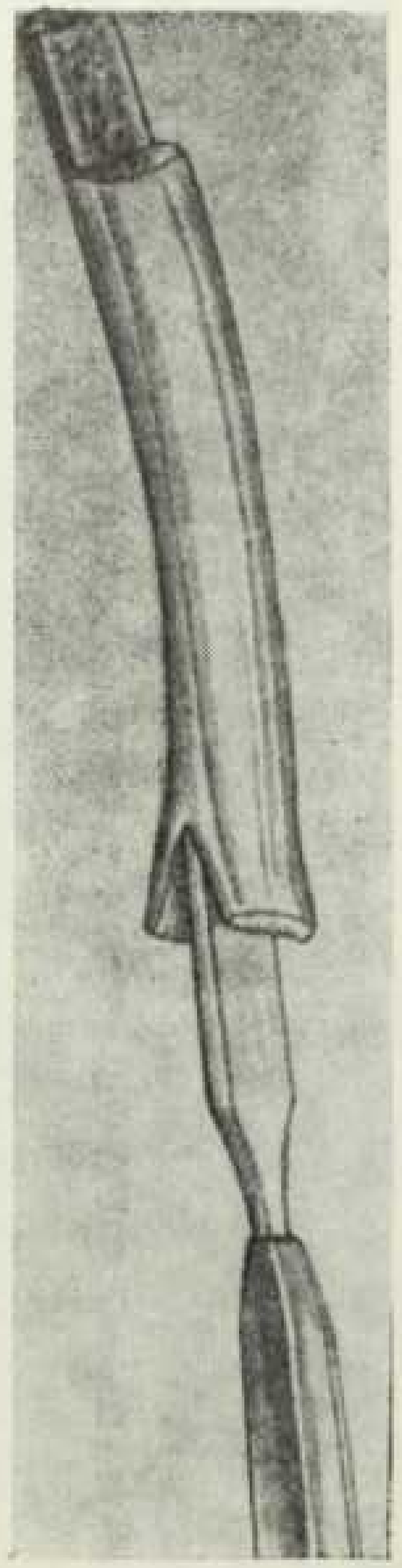

Fig. 52. — Pregătirea coastei.

Prin inextensibilitatea sa, transplantul împiedică recurvatul excesiv, dar şi flexiunea bruscă a genunchiului. Un fapt care trebuie scos în evidenţă şi asupra căruia insistă şi Rocher este acela că, în *artroriza extraarticulară Rădulescu* grefonul nu se rupe ca în procedeele intraarticulare şi nu este agresiv faţă de articulaţie. Grefonul costal are în plus avantajul adaptării lui perfecte la regiune, precum şi posibilitatea de a opune părţilor moi, mobile, o suprafaţă osoasă netedă.

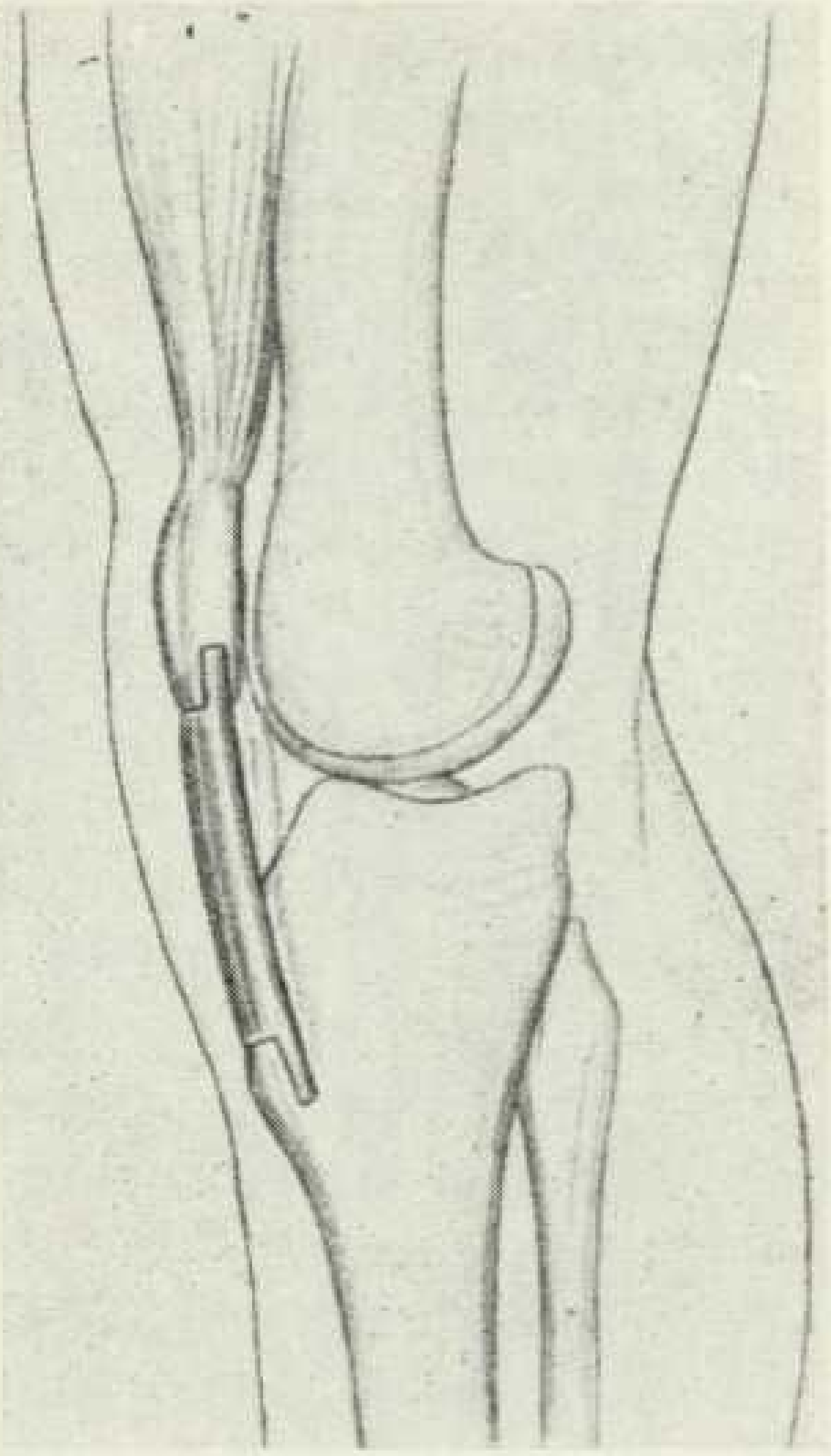

Fig. 53. — Introducerea grefonului costal (de profil).

Variante de tehnică. Tot ca un procedeu extraarticular trebuie socotită şi *tehnica lui Böhm-Brett* (fig. 54 *a*). Se face o incizie uşor curbă în dreptul marginii anterioare a platoului tibial. Sub linia articulară, cam la 1 cm în epifiză şi paralel cu articulaţia, deasupra cartilajului de creştere, se face cu o daltă foarte lată o osteotomie pe toată lăţimea tibiei. Cînd se ajunge cam la jumătatea grosimii platoului tibial se ridică segmentul osteotomizat uşor în sus. Se obţine astfel un spaţiu diedric în epifiză, cu baza anterioară, care se umple cu grefoane sfărîmate sau cu un transplant cuneiform. În felul acesta se realizează din însuşi platoul tibiei o artroriză anterioară prin ridicarea şi oblicitatea părţii anterioare a platoului. Boiceff fixează platoul astfel ridicat şi cu două lame metalice cu şuruburi (fig. 54 *b*).

Dintre *artrorizele intraarticulare* amintim vechiul *procedeu al lui Wolenberg*. Se face o incizie Kocher, se pune în evidenţă tendonul rotulian cu inserţia sa şi rotula. Se scoate din tibie tuberozitatea anterioară, cu baza sa de implantare. Se face în foseta intercondiliană femurală o scobitură în care se pune grefonul osos deplasat în sus, în aşa fel încît extremitatea sa superioară să intre ca un zăvor în foseta (fig. 54 *c*). După deplasare, autorul fixa vîrful de jos al grefonului cu un cui de os sau de ivoriu la locul unde se înfinge în tibie.

Artroriza intraarticulară se mai poate obţine, *folosind rotula*.

Se poate proceda în mai multe feluri :

Se face o incizie anterioară, mediană, mai prelungită la tibie şi se descoperă inserţia tendonului rotulian, care se desface cu o porţiune osoasă. Ligamentul se individualizează şi se răstoarnă : rotula se desface în treimea sa inferioară de tendon şi cu o pensă Liston se curăţă de cartilaj şi se modelează ca un cui osos sau ca o lamă lată osoasă. Cu o daltă se face în platoul tibial, în partea anterioară şi mediană, o dehiscenţă osoasă în care se va introduce adînc vîrful avivat al rotulei. Se restaurează inserţia tendonului rotulian, se refac părţile moi şi se pune un aparat ghipsat cu genunchiul în uşor grad de recurvat.

Se poate proceda și altfel. Se face incizia amintită, dar se descoperă de data aceasta tendonul cvadricipital, care în partea lui inferioară, spre rotulă, se secționează în formă de Z. Rotula se detașează de aripioare și de capsulă, iar tendonul rotulian se individualizează, așa încît rotula

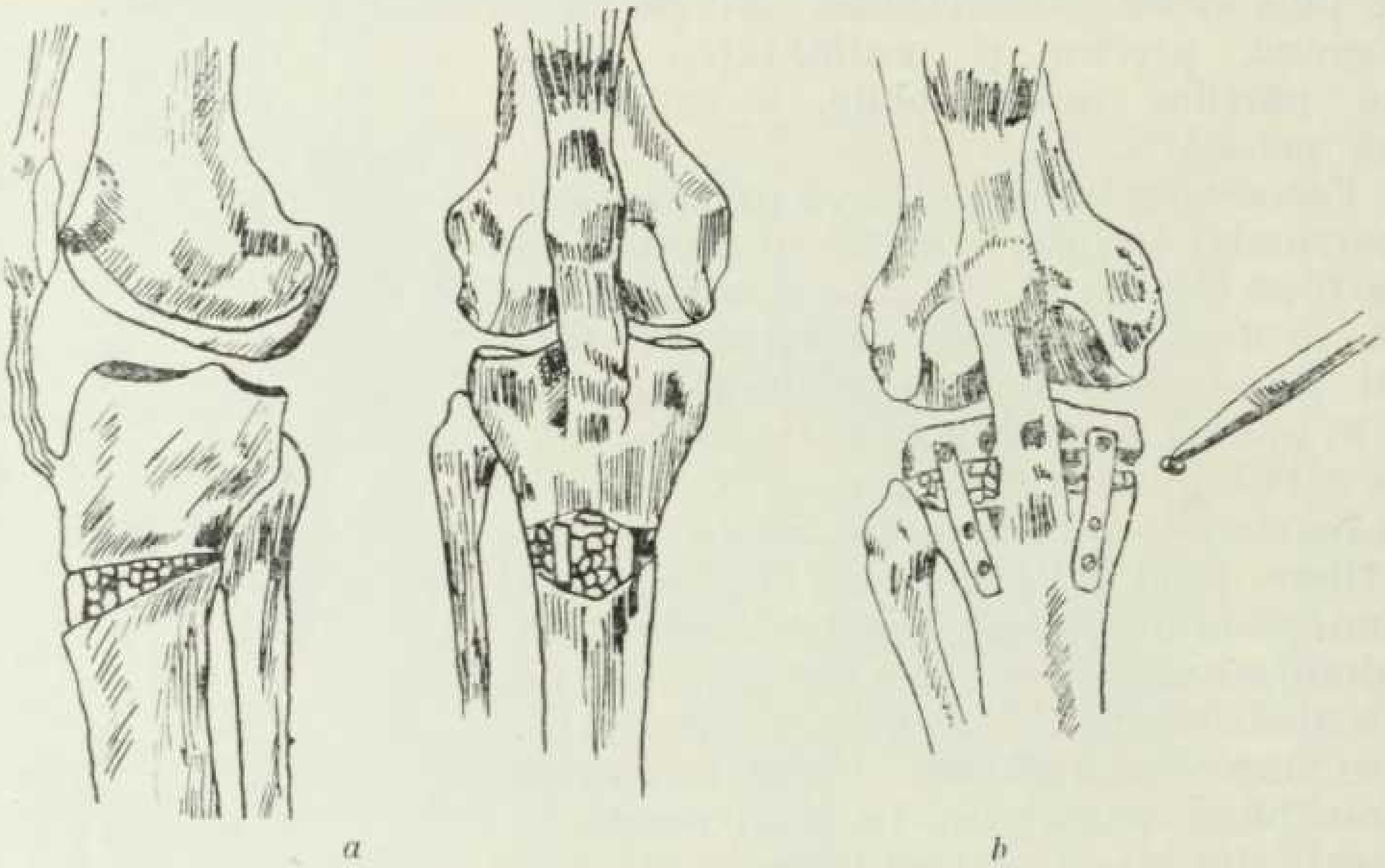

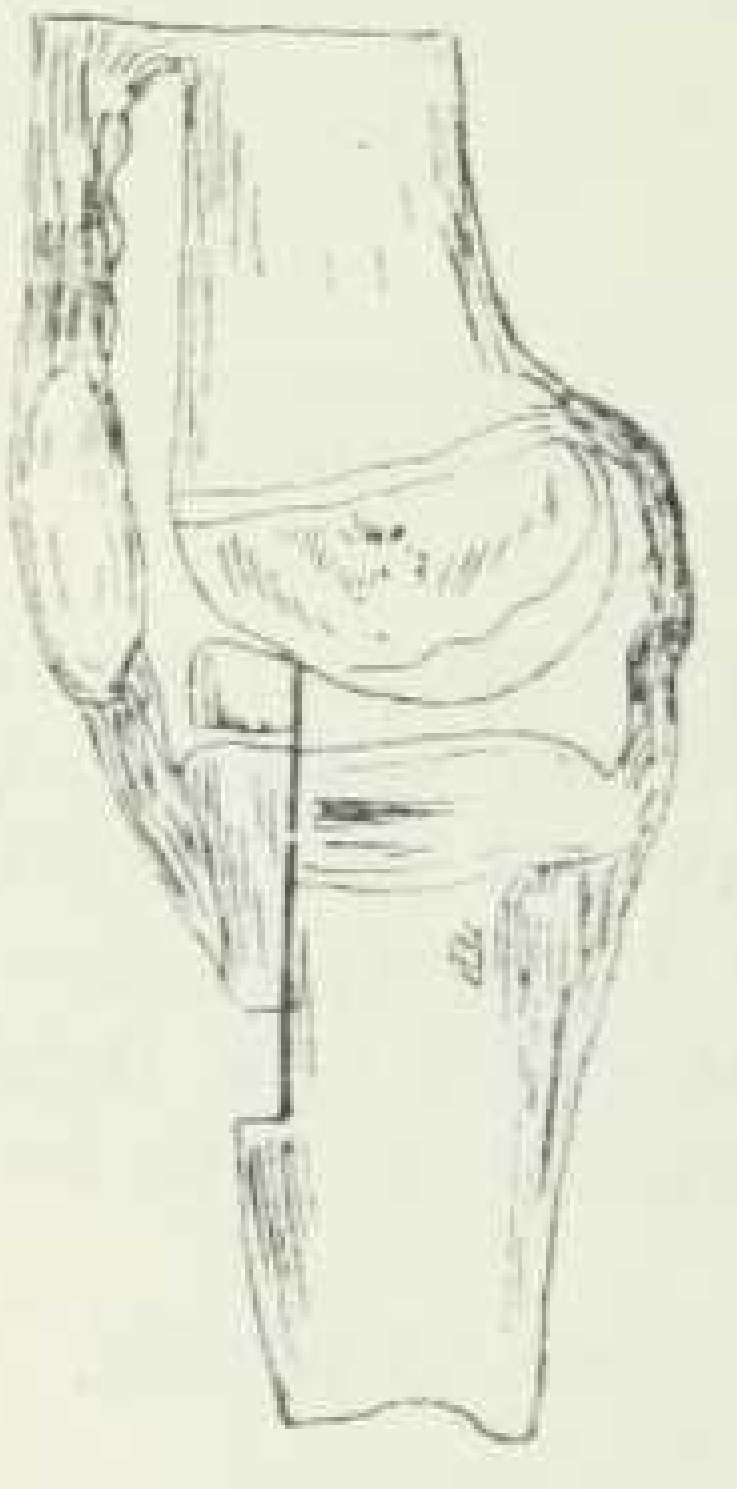

Fig. 54. — Artroriza anterioară de genunchi prin ridicarea platoului tibial;

a. procedeul Böhm-Brett; *b.* procedeul Boiceff; *c.* procedeul Wollenberg.

avivată și ascuțită se împinge în jos. Restul operației se face la fel cum s-a descris mai sus. Se reface tendonul cvadricepsului, precum și celelalte țesuturi din jur.

Alt procedeu operator constă în a pune un grefon luat de la diafiza tibială de partea opusă sau chiar de aceeași parte și în a-l așeza într-o crăpătură frontală făcută la fața posterioară a rotulei, de care se sprijină.

5. Patelectomia

Ablația parțială sau totală a rotulei se numește patelectomie. În 1860, Putz din Strassbourg publică primul rezultat favorabil obținut prin patelectomie și ajunge la concluzia că rotula nu joacă un rol indispensabil pentru funcțiunea genunchiului. S-au mai publicat apoi cîteva cazuri de patelectomie efectuate în diferite afecțiuni ale acestui os. În 1909 Heineck într-un amplu studiu asupra tratamentului afecțiunilor rotulei, găsește în toată litaratura mondială 13 cazuri de patelectomii totale, dintre care 5 pentru fracturi, 4 pentru osteite tuberculoase, 3 pentru osteomielite și 1 pentru un sarcom. La acea dată Heineck remarcă faptul că rotula nu pare să fie indispensabilă locomoției, totuși ridicarea ei este urmată în mod invariabil de o oarecare tulburare funcțională, fapt care îl face să recomande patelectomia numai în fracturile cominutive, nu și în cele transversale. Abia în 1937, cînd Broke publică 30 de cazuri cu fracturi de rotulă la care s-au obținut rezultate remarcabile prin patelectomie, intervenția începe să fie practicată pe o scară mai largă. La noi, V. Prodescu, D. Caramzulescu și I. Zgarbură au publicat în 1962 rezultatele obținute în Clinica de ortopedie a Spitalului Brîncovenesc.

Indicațiile patelectomiei sînt în toate afecțiunile rotulei : fracturi cominutive, fracturi pe os bolnav, fracturi iterative, fractura transversală în treimea medie, cînd nu putem obține prin sinteză o suprafață articulară cartilaginoasă netedă (Gout și Janelle), calusuri vicioase, pseudartroze, osteită (Canepa), tuberculoză (Korotkov), luxație recidivantă, condromalacie (Wiles și Bremmer) și artroză femuro-rotuliană. În redorile și în anchilozele femuro-rotuliene, cu deviația genunchiului în var sau în valg, Trillat recomandă ca o dată cu osteotomia corectoare să se facă și patelectomia. Patelectomia a fost folosită chiar ca o cale de drenaj în artritele supurate ale genunchiului.

Timpii operatori sînt următorii :

— Incizia verticală în omega prelungit cu lamboul lat peste rotulă (Rădulescu) sau aceea a lui Sedillot-Allingham pe partea laterală a rotulei, interesînd pielea și țesutul celular subcutanat. Se poate practica însă și incizia curbă cu concavitatea superioară sau incizia verticală.

— Stratul conjunctiv prerotulian se secționează vertical, în sensul fibrelor, pentru ca acestea să se conserve în lungimea lor, păstrîndu-i integritatea inserțiilor sale naturale (Michotte).

Se decolează rotula, bisturiul rămînînd în contact strict cu osul, pentru a se conserva toată grosimea stratului fibros. Pentru eventuala evitare a apariției osificărilor intratendinoase, care pot merge pînă la refacerea parțială a rotulei, este bine ca extirparea să se facă detașîndu-se numai fibrele conjunctive ale stratului prerotulian.

— Se întărește cu grijă și sub tensiune tendonul cvadricipital la ligamentul rotulian și se sutureează de el marginile capului și aripioarele rotuliene, deoarece numai așa se menține totalitatea tendinoasă în axul principal de forță. Acesta este timpul principal al intervenției.

Cînd refacerea aparatului extensor nu este posibilă, din cauza subţierii legăturii dintre tendonul rotulian şi cel cvadricipital trebuie să se recurgă la un procedeu plastic. Murphy şi Shorbe răstoarnă un lambou fibros prelevat din aponevroza cvadricepsului (fig. 55). R. Bouillet şi

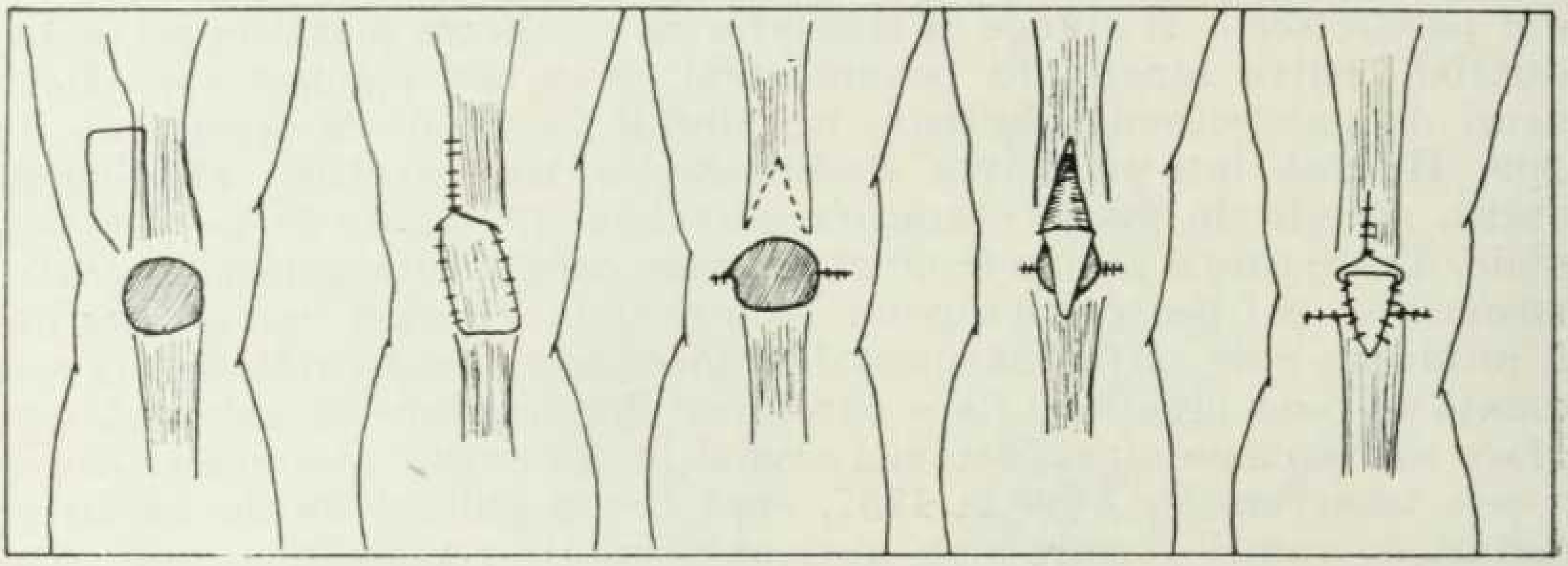

Fig. 55. — Procedeul autoplastic Murphy-Shorbe, de reconstituire a tendonului cvadricipital, după atelectomie.

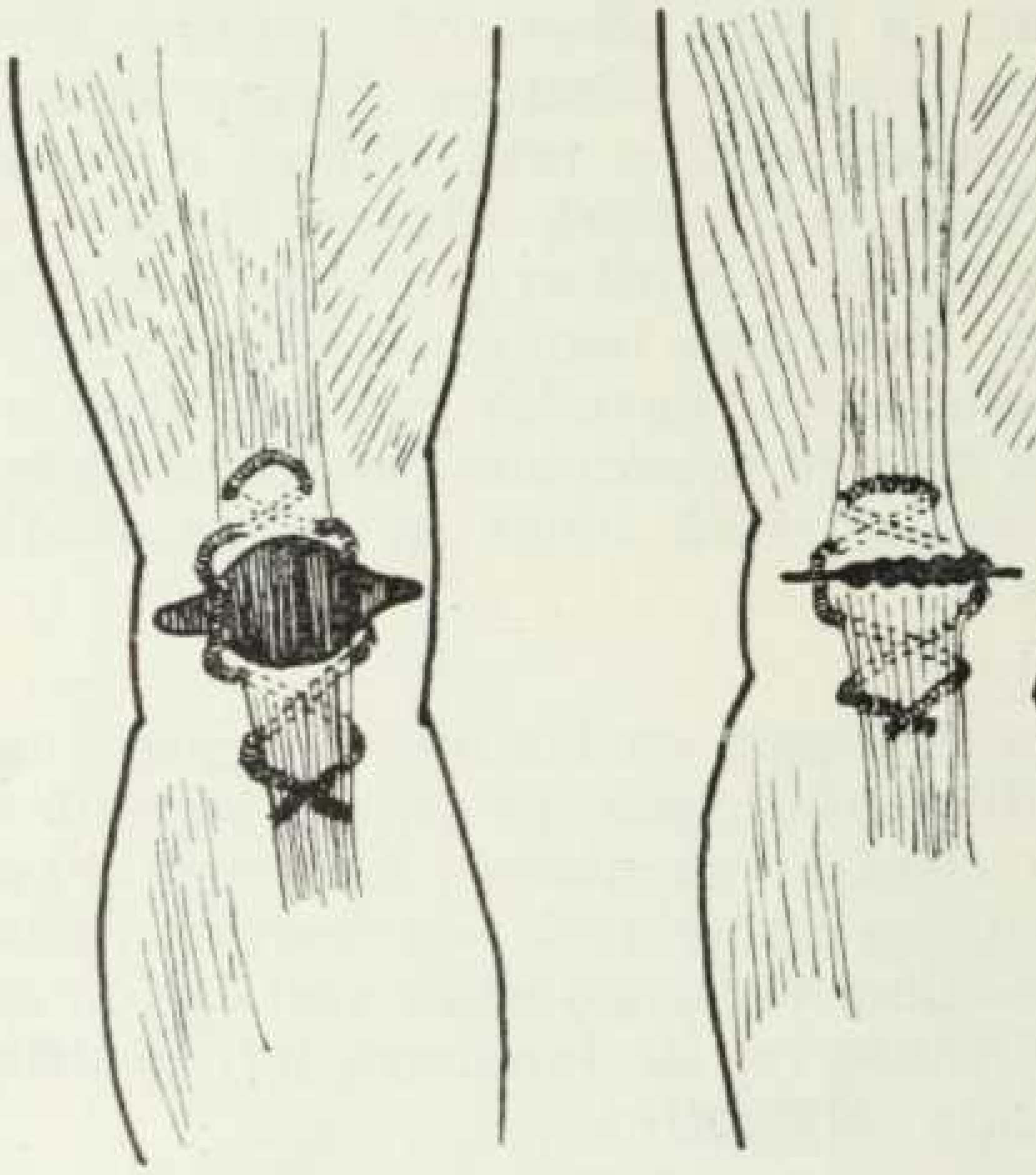

Fig. 56. — Procedeul autoplastic R. Bouillet şi Ph. van Graver, de reconstituire a tendonului cvadricipital, după patelectomie.

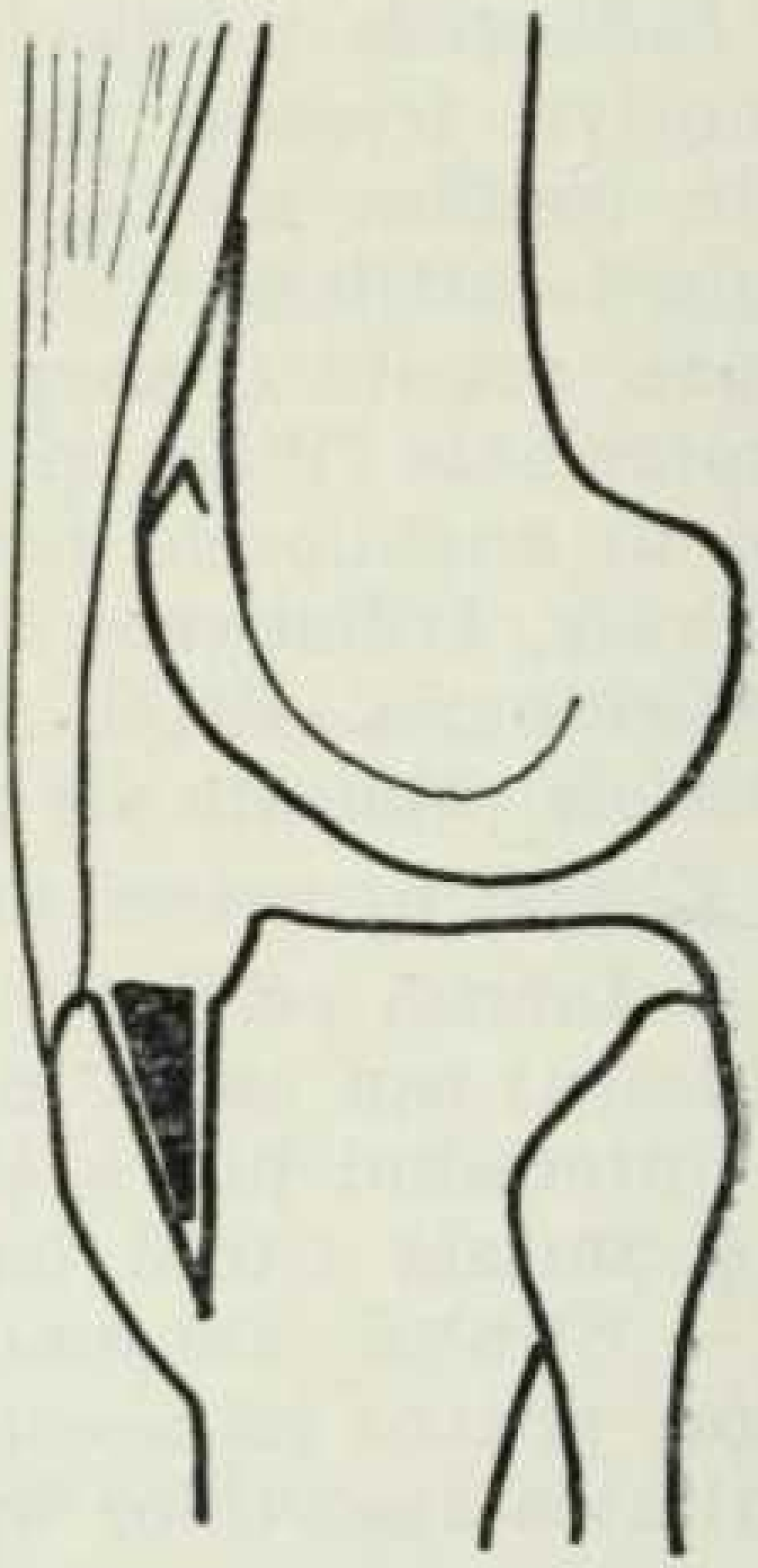

Fig. 57. — Procedeul lui la Chapelle de mărire a braţului de pîrghie cvadricipital, pe ultimele grade de extensie.

Ph. van Graver realizează o chingă cu ajutorul unei benzi de piele (fig.56), iar Léon Vasquez foloseşte în acest scop piele conservată. La Chapelle ridică tuberozitatea anterioară a tibiei şi o menţine în această poziţie

cu ajutorul unui mic grefon cuneiform, cu scopul de a mări brațul de pîrghie al cvadricepsului pe ultimele grade de extensie (fig. 57).

Rădulescu a recurs la plastie liberă de fascie lata, dublată, de lățimea tendonului. Sutura trebue făcută la capete cu fire transversale de mătase însăilate în acordeon, peste care vin ansele de fire longitudinale.

— Se reface cu grijă fascia prerotuliană pentru a permite alunecarea ansamblului subfascial și se suturează tegumentele.

Tratamentul postoperator constă în pansamentul compresiv ce trebuie făcut și în imobilizarea pe atelă ghipsată pentru 10—15 zile. Din a 4-a zi se încep contracțiile cvadricepsului și din a 10-a—a 12-a zi ridicarea membrului inferior de pe planul patului, cu genunchiul în extensie, ajutat bolnavul de o soră. După 15 — 20 de zile se începe extensia și flexiunea activă a genunchiului.

Rezultatele obținute prin patelectomie sînt foarte bune. Dacă nu se face nici un procedeu plastic, extensia este limitată în ultima ei treime, iar dacă se folosește un procedeu plastic oarecare și această deficiență este remediată. Léon Vasquez (1961), pe o statistică de 37 de patelectomii efectuate pentru diverse afecțiuni traumatice, infecțioase sau degenerative, are 54,05% rezultate excelente, 24,32% rezultate bune, 10,83% rezultate mulțumitoare, 0,10% rezultate slabe și 2,70% neurmărite. Același autor pe 9 cazuri în care a folosit pielea conservată pentru plastie are 100% rezultate excelente.

Bazîndu-se pe o statistică de 83 de patelectomii urmărite între 1 și 19 ani, F.E.West (1962) ajunge la concluzii asemănătoare, obținînd rezultate excelente în 63% din cazuri, bune în 19%, mediocre în 8% și slabe în 10%.

6. Capsulotomia și capsulectomia posterioară

Intervenție chirurgicală care se adresează capsulei posterioare a genunchiului, retractată și sclerozată de diverse procese patologice și care constă în secționare, în dezinserție de pe condilii femurali sau în rezecția ei. Deoarece prin dezinserția ei capsula se prelungește cu periostul, intervenția este denumită de Herbert „capsuloplastie posterioară".

Prima capsulotomie a fost făcută de Smith în 1924, printr-o incizie posterioară mediană în spațiul popliteu. Putti în 1926 și Silver au făcut capsulotomia prin incizie laterală, după ce făceau tenotomia bicepsului și izolau sciaticul popliteu extern. Wilson în 1929 preconizează două incizii laterale, una internă și alta externă. Herbert în 1938, Cervenanski în 1947, Preston în 1953 și Boerm aduc modificări tehnice importante.

Indicațiile intervenției sînt în genu flexum, provocat de retracția capsulei posterioare prin procese inflamatorii cronice din cadrul reumatismului (P.C.E.), în retracția flexorilor genunchiului, ca sechelă a paraliziei poliomielitice a cvadricepsului, în imobilizări prelungite în flexiune, după unele afecțiuni traumatice (atela Braun), în retracția patologică

a mușchilor lojei posterioare a genunchiului (miozite, abcese, flegmoane vindecate), în paralizii spastice (boala lui Little, encefalopatii).

Pentru ca această operație să fie indicată se cere ca articulația să prezinte o interlinie articulară liberă, o amplitudine de mișcări de cel puțin 20°, iar extremitățile articulare să nu fie deformate sau subluxate excesiv. Starea mușchilor trebuie să fie bună, fără scleroză. Nu trebuie să existe tulburări vasculare (insuficiență circulatorie) sau nervoase (leziuni ale nervului sciatic și ale ramurilor sale terminale). Dacă flexiunea genunchiului depășește 120°, capsulectomia posterioară se face ca un timp preliminar al osteotomiei supracondiliene.

Pe fața posterioară a genunchiului nu trebuie să existe nici o cicatrice retractilă. Astfel de cicatrice trebuie în prealabil excizate, iar pierderea de substanță cutanată care rezultă trebuie înlocuită cu o grefă de piele totală, liberă sau mai bine tubulară și pediculată.

Ca instrumentar, în afară de instrumentele necesare artrotomiei, mai sînt necesare depărtătoare mari și mijlocii și o răzușă lungă.

Tehnica operatorie. Bolnavul se așază în decubit lateral pe masa ortopedică.

Izolarea plăgii se face ca la artrotomie.

Operatorul se așază de partea genunchiului; primul ajutor în față, iar al doilea manevrează gamba izolată în cîmpuri.

Timpii operatori depind de varianta tehnică. Utilizăm tehnica lui Wilson (Boston) modificată de Herbert.

— Se face o incizie a tegumentelor lungă de 12—15 cm, posterioară, laterală și externă de-a lungul tendonului bicepsului, depășind în sus condilii și coborînd sub capul peroneului (fig. 58).

— Se izolează tendonul bicepsului, iar nervul sciatic popliteu extern care îl însoțește, învelit într-o compresă înmuiată în ser fiziologic călduț, este reclinat înapoi sub un depărtător. Se dedublează tendonul bicepsului în Z, astfel ca la sfîrșitul operației să poată fi alungit (fig. 59).

— Se izolează la polul superior al plăgii bandeleta iliotibială a fasciei lata, care se secționează transversal (fig. 60).

— Se depărtează straturile pînă în profunzime ca să se pună în evidență gemenul extern. Se face o incizie pe marginea externă a acestuia pînă la condil, punîndu-se astfel în lumină fața posterolaterală a articulației (fig.61).

— Prin deschiderea făcută se incizează capsula și se desface articulația. Prin breșa capsulară astfel creată se intră cu o răzușă tăioasă, curbă la extremitate, și se dezinseră capsula mergînd din aproape în aproape cît mai sus, pînă la periost. Se progresează cu răzușa pînă la șanțul intercondilian, continuînd dezinserția capsulei și pe condilul intern, după ce s-au depărtat bine părțile moi în jos și în afară cu un depărtător Farabeuf avînd grijă de vase și după ce s-a flectat ușor genunchiul, accentuînd înclinarea laterală a bolnavului (fig. 62).

După ce s-a terminat dezinserția capsulei și de pe condilul intern, încercăm să întindem genunchiul. Dacă extensia este completă, actul chirurgical este suficient, dar dacă nu este completă va trebui să dezinserăm cu răzușa inserția posterioară a ligamentelor încrucișate de pe fețele axiale ale șanțul intercondilian. Dacă nici după aceasta extensia

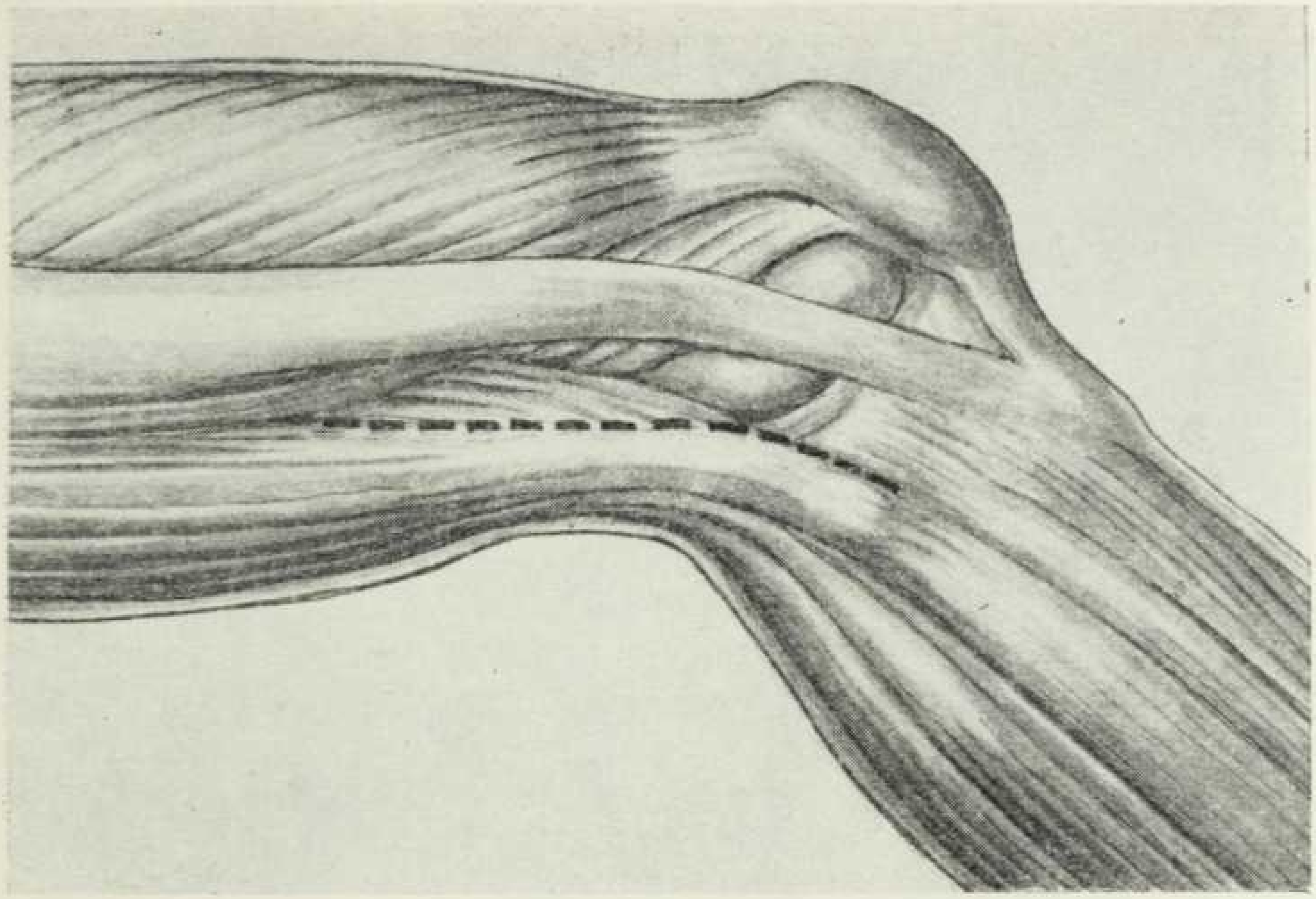

Fig. 58. – Capsulotomia posteropară. Incizia.

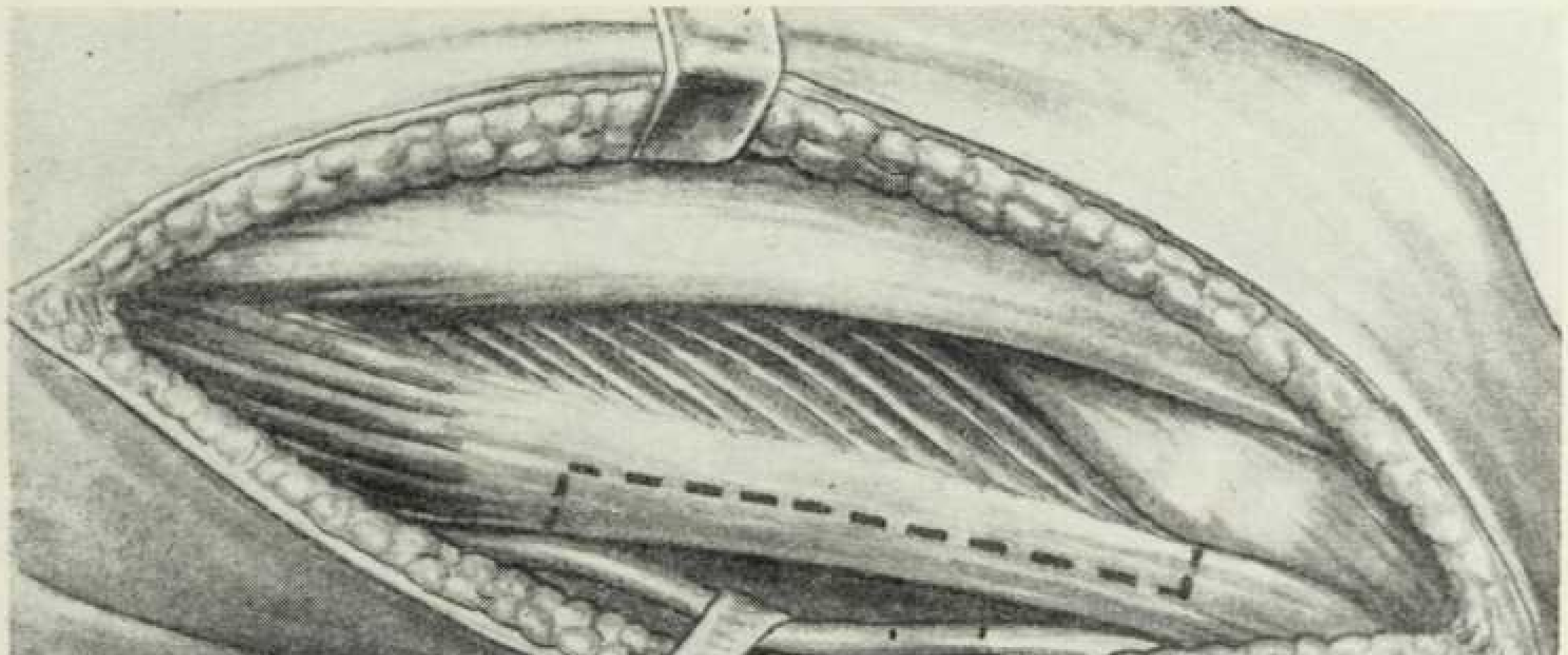

Fig. 59. – Capsulotomia posterioară. Izolarea tendonului bicipital.

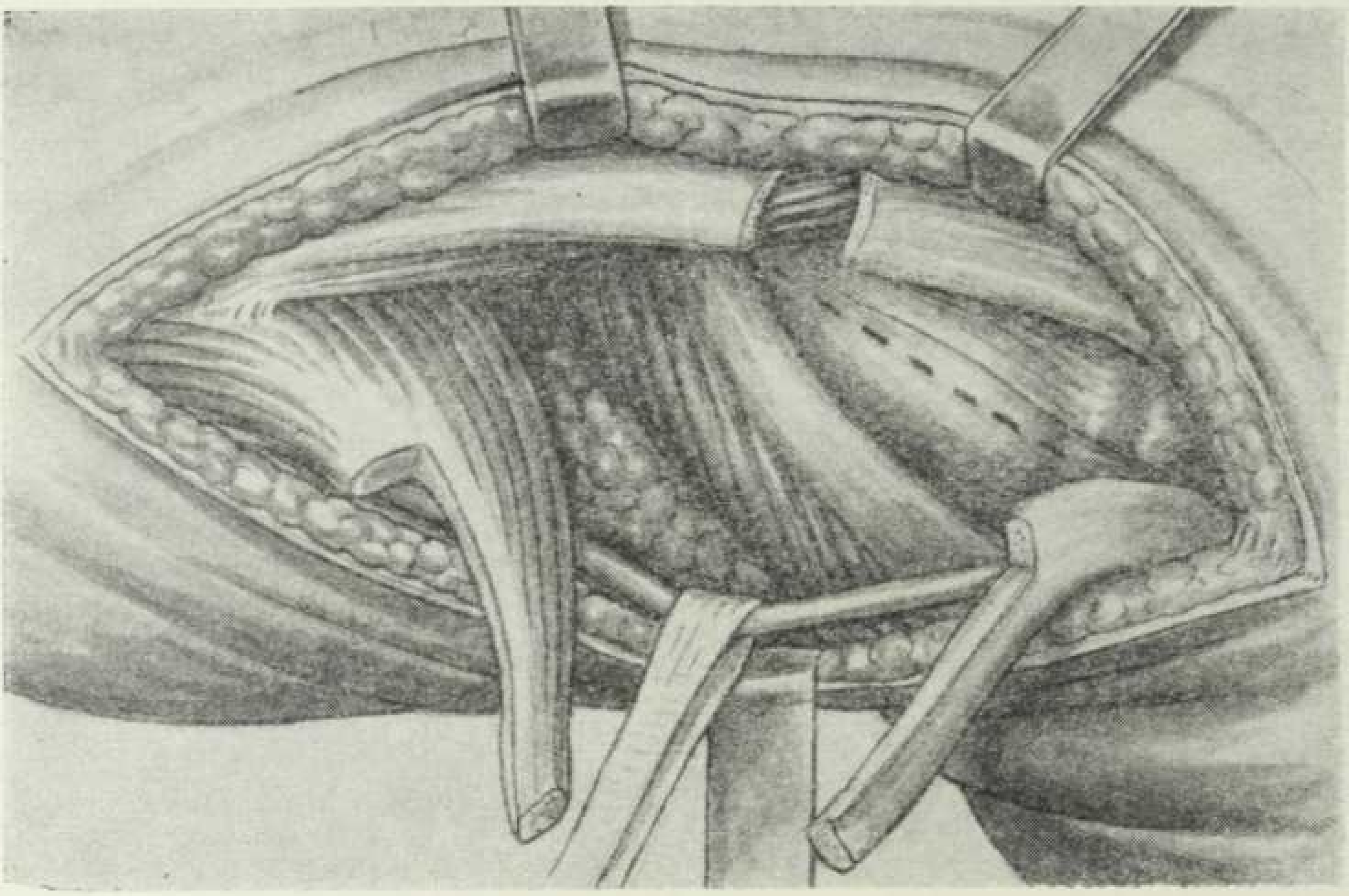

Fig. 60. — Capsulotomia posterioară. Secțiunea fasciei lata.

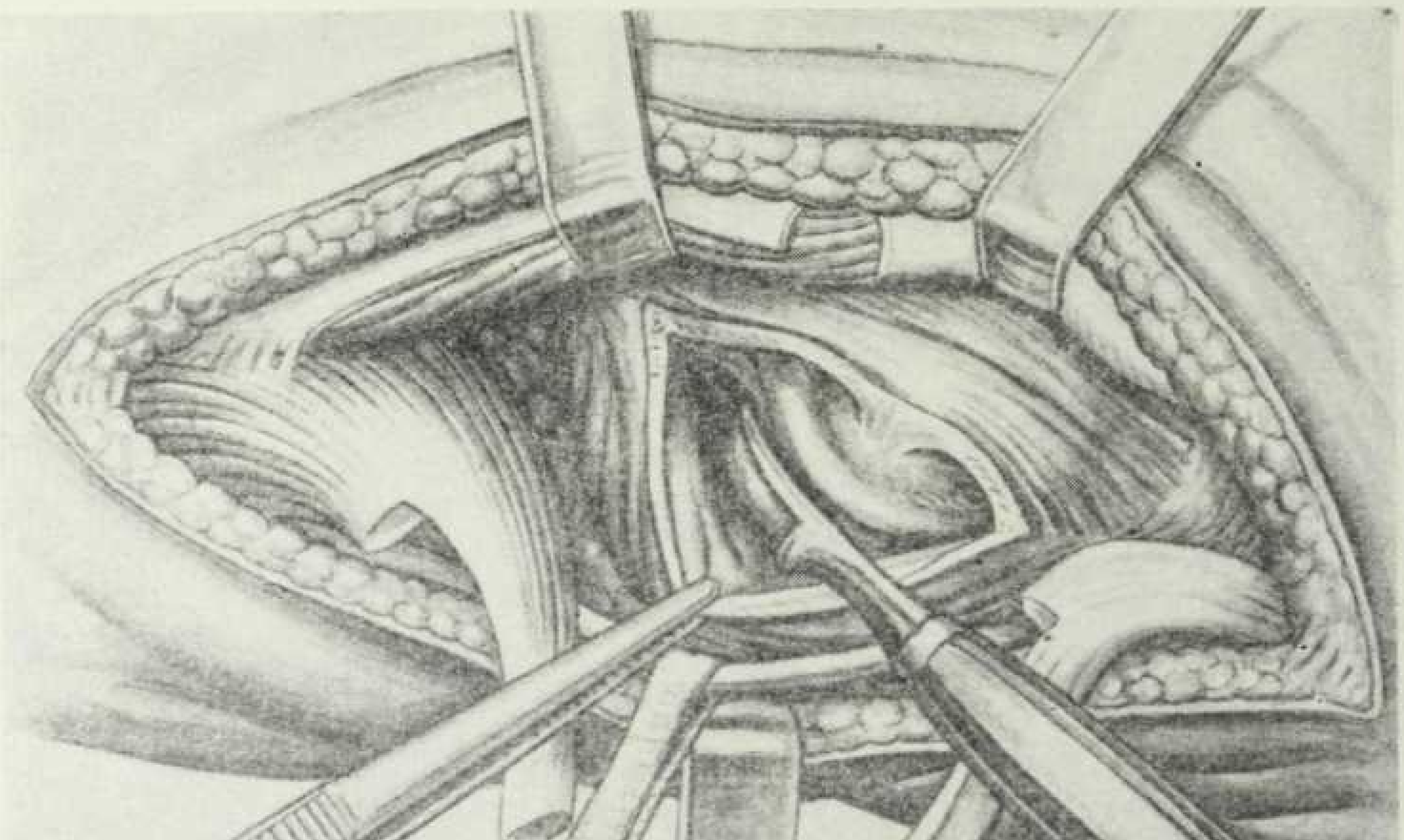

Fig. 61. — Capsulotomie posterioară. Descoperirea condilului extern femural.

nu este completă, vom dezinsera ligamentul lateral extern de pe inserția sa femurală (fig 63).

— La sfîrșitul operației vom controla starea de tensiune a nervului sciatic popliteu extern. Dacă tensiunea este mare, îl vom mobiliza din jurul gîtului peroneului și îl vom trece înaintea capului peroneului.

— Se sutureaza bicepsul alungit (fig. 64) și se închide plaga cutanată.

Cînd totuși extensia nu este suficientă, se decolează cu atenție capsula, după ce s-a făcut și dezinserția ligamentelor încrucișate, și se face rezecția largă a capsulei îngroșate, deci capsulectomie.

Capsulotomia și capsulectomia prin două incizii laterale (externă și internă) este preferată de unii autori; cu acest mijloc rezecția capsulei îngroșate este mult ușurată. Se face și de partea internă, exact cum s-a făcut de partea externă.

Printr-o incizie mediană, Putti ajunge la capsulă pe toată lungimea spațiului popliteu, îndepărtînd în afară pachetul vasculonervos principal, făcînd o disecție prudentă. Un depărtător extern reclină și apără nervul sciatic popliteu extern aplicat pe biceps, iar un depărtător intern apără pachetul vasculonervos median, dîndu-l la o parte împreună cu semimembranosul și semitendinosul. Se cade pe planul gemenilor și se merge mai întîi înafară, împingînd și ridicînd gemenul extern, pentru a secționa transversal capsula condiliană, pînă ce se ajunge la suprafața netedă cartilaginoasă. Se execută aceeași manevră înăuntru și se unesc cele două secțiuni capsulare pe linia mediană. Se ridică depărtătoarele, se lasă părțile moi să revină la loc și se sutureaza aponevroza și pielea. Se aplică extensie continuă.

Tratamentul postoperator constă în aplicarea unui aparat ghipsat crurogambier în hipercorecție, pentru 20 de zile în cazurile ușoare. Dacă nu s-a obținut o extensie completă extemporană, se va face extensia continuă pe plan drept, cu o broșă transcalcaneană și cu scărița respectivă. Dacă există și o subluxație a genunchiului, se va aplica și o broșă transversală în epifiza tibială cu tracțiune la zenit, timp de 6—10 zile.

După scoaterea ghipsului sau a extensiei se vor începe mișcările activo-pasive și fizioterapia. În prima săptămînă se vor face mișcări pasive, care vor porni întotdeauna de la extensia completă a geunuchiului spre flexiunea nedureroasă, deci treptată. În timpul nopții, genunchiul se va menține în extensie cu ajutorul gutierei ghipsate. După 10—12 zile, bolnavul se va așeza în decubit lateral, cu membrul inferior sănătos întins pe patul tare. În condițiile acestea se va trece la primele mișcări activo-pasive sau chiar active, pornind întotdeauna de la extensie completă. Mișcările nu vor fi niciodată dureroase. Înainte de ședința de mișcări, se va face o baie de aer supraîncălzit de 15—20′ și masajul cvadricepsului. Bolnavul va merge cînd extensia genunchiului va fi valoroasă pentru statică, în continuare unul dintre mijloacele cele mai bune de chinesiterapie este urcatul și mai ales scoborîtul scărilor treaptă după treaptă.

Complicațiile intraoperatorii sînt datorite unei greșeli de tehnică ca: rănirea unui vas important (rănirea arterei poplitee este foarte gravă și duce adesea la gangrenarea gambei, neexistînd colaterale de supleație) sau

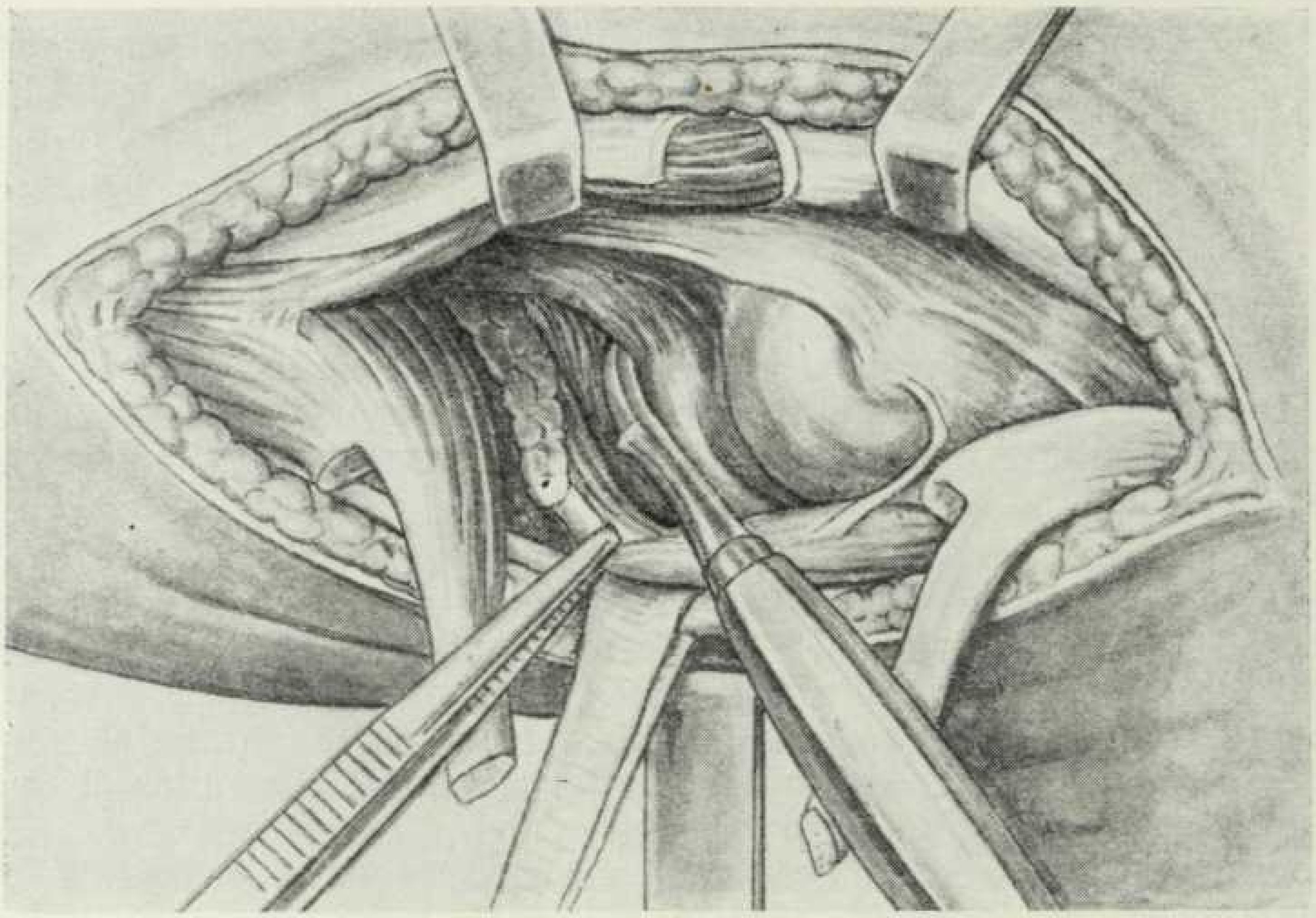

Fig. 62. — Capsulotomia posterioară. Dezinserţia capsulei posterioare.

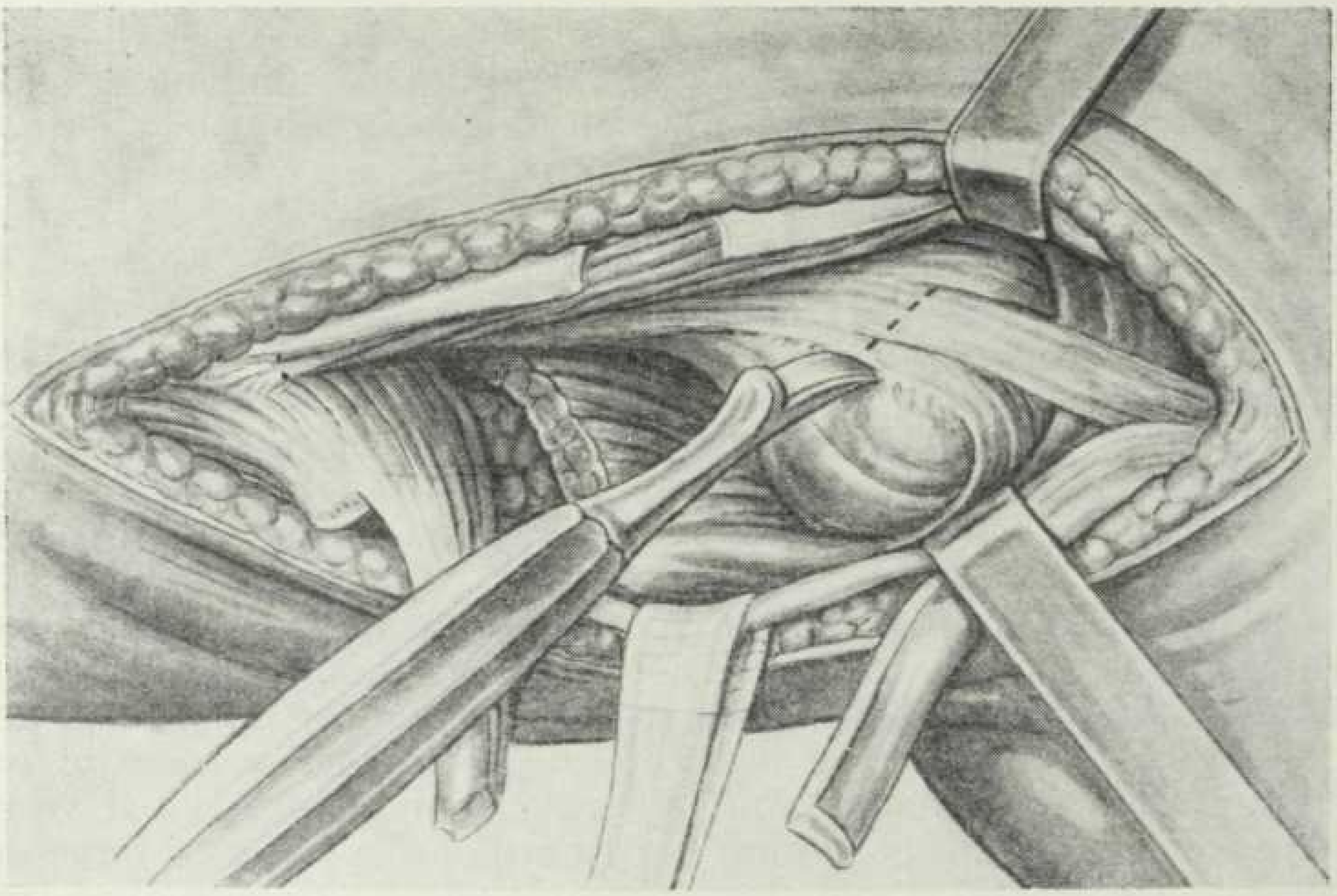

Fig. 63. — Capsulotomie posterioară. Dezinserţia ligamentului colateral extern.

secționarea unui nerv principal; în acest ultim caz se va face imediat neurorafia.

Complicațiile postoperatorii sînt diferite. Poate apărea un hematom important datorat unei hemostaze insuficiente sau tulburări circulatorii prin întinderea bruscă a vaselor. De aceea este de preferat să se facă

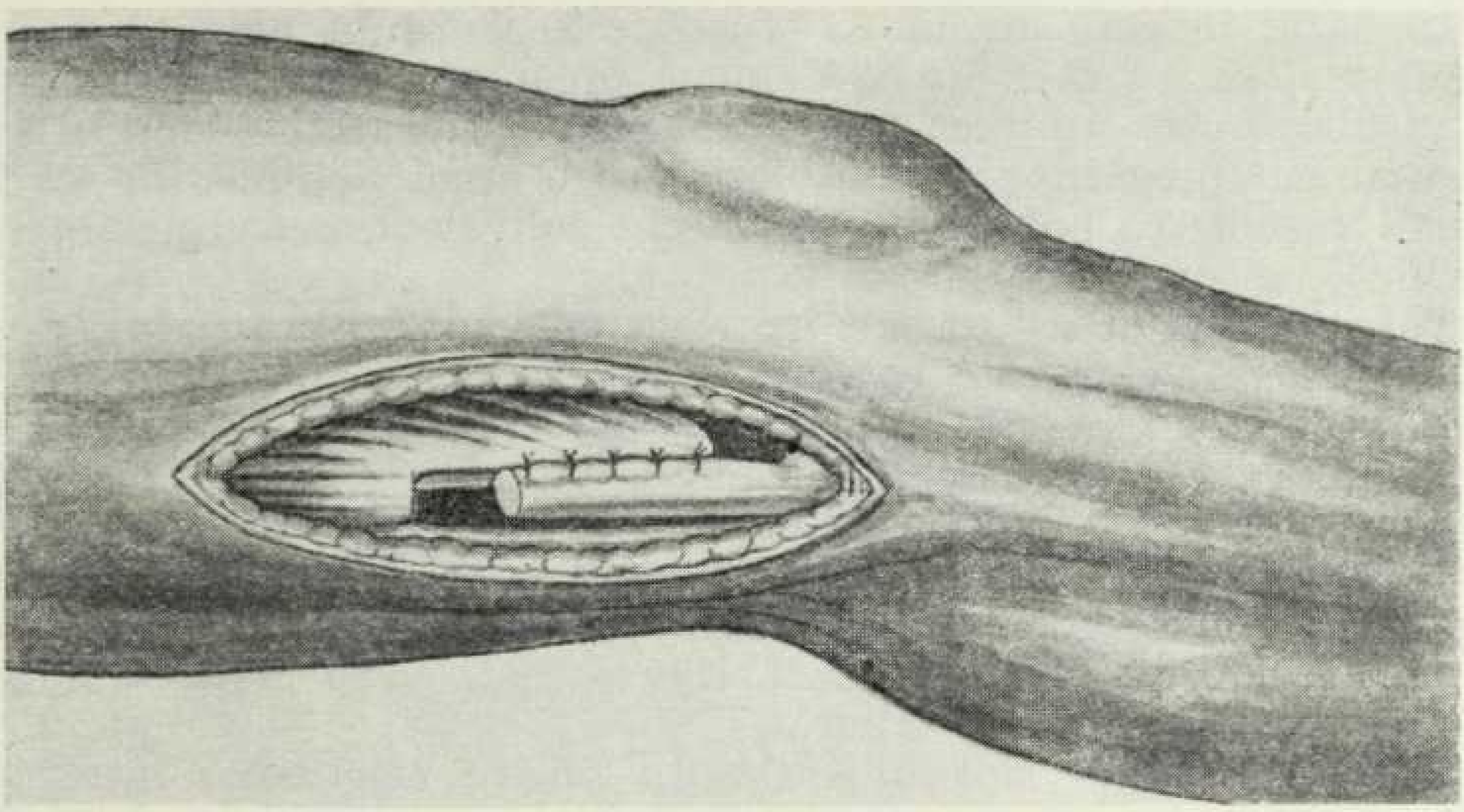

Fig. 64. — Capsulotomia posterioară. Sutura tendonului bicipital alungit.

o întindere progresivă prin extensie continuă, administrîndu-se preventiv novocaină intraarterial, alternativ cu infiltrații ale simpaticului lombar, precum și vasodilatatoare periferice. Controlul continuu de 24 de ore a circulației (pedioase, tibiale) se impune totdeauna. Pot apărea de asemenea tulburări nervoase prin manipularea brutală a nervului sciatic popliteu extern, care, ca și radialul, este foarte sensibil la astfel de manevre. Cînd apar tulburări circulatorii se va înlătura imediat ghipsul și se va da genunchiul unghiularea necesară.

Dacă tehnica a fost respectată și executată corect, iar tratamentul postoperator a fost activ, rezultatele sînt excelente.

Parezele nervului sciatic popliteu extern, care apar uneori, sînt trecătoare.

7. Tripla osteotomie (operația lui Rădulescu)

Intervenție ortopedico-chirurgicală pentru corectarea anchilozei în flexiune a genunchiului, prin osteotomie oblică metafizară a femurului, tibiei și peroneului.

Procedeul a fost publicat de Rădulescu pentru prima dată în 1936, după ce fusese urmărit și îmbunătățit cu mult înainte.

Indicațiile intervenției sînt în toate anchilozele osoase de genunchi cu o flexiune accentuată, în care rezecția cuneiformă de redresare ar fi

prea mare și ar duce la o scurtare apreciabilă. Se execută imediat după efectuarea anchilozei osoase în poziție vicioasă (flexiune, rotație) și cînd nu există fistule.

Tegumentele trebuie să fie de calitate bună, fără cicatrice aderente la nivelul inciziei. Cicatricele aderente vor fi excizate în prealabil și făcute plastiile tegumentare indicate.

În cazul în care anchiloza osoasă este datorată unei osteoartrite tuberculoase, se va face un tratament preoperator cu bacteriostatice. Cînd anchiloza este urmarea unei osteomielite sau artrite septice, se va face tratament pregătitor cu antibiotice cu o largă acțiune. Se va face, eventual, vaccinarea bolnavului cu vaccin polivalent sau proteinoterapie nespecifică, asociată cu antibiotice.

Toate aceste precauții sînt expresia unei prudențe în plus, fiindcă anchiloza osoasă, care este condiția *sine qua non* a operației, arată vindecarea leziunilor care au stat la baza diformității.

În afară de instrumentele obișnuite, mai sînt necesare: decolatoare late, depărtătoare cu palete Rădulescu, răzușe, dălți late și ascuțite, dălți mai înguste, ciocan și instrumentarul de broșe Kirschner și, cînd este posibil, și ferăstrăul electric cu roată mare.

Bolnavul este așezat în decubitus dorsal, cu piciorul sănătos în afara mesei, sprijinit pe un taburet.

Timpii operatori sînt bine fixați. Pentru efectuarea intervenției nu este absolut necesar ca pacientul să fie așezat pe masa ortopedică, totuși în cazurile cînd unghiularea nu este exagerată lucrul se impune, deoarece corectarea și fixarea se pot face extemporaneu. Sînt necesare trei incizii (fig. 65 *A*).

1. *Incizie mediană pe fața anterioară a treimei inferioare a coapsei*, lungă de cel puțin 10 cm, care este permisă fiindcă rolul musculaturii amiotrofiate puternic este nul în continuare. O dată cu tegumentele se secționează tendonul atrofiat al cvadricepsului, pătrunzînd dintr-o dată pînă la planul osos. Se incizează periostul în lung și se decolează cu o răzușă părțile moi de masivul anchilozei osoase din jurul diafizei femurale la partea ei inferioară. Cu ajutorul depărtătoarelor cu palete se pune bine în evidență diafiza femurală înspre metafiză, apărîndu-se în același timp țesuturile moi din jur și mai ales cele din partea posterioară de orice agresiune. Cu o daltă lată și ascuțită sau cu ferăstrăul electric se face osteotomia oblică a femurului, de jos în sus și dinainte înapoi (dinspre genunchi spre șold). Cu o mișcare de flexiune se dislocă fragmentele osoase, eliberîndu-se complet unul de altul (fig. 65 *B*).

În cazul cînd pacientul este tînăr și are încă musculatura extensoare bună, incizia nu va fi *mediană*, ci *lateroexternă*, ca să se cruțe cvadricepsul. Acest lucru trebuie înfăptuit, fiindcă după buna axare a genunchiului prin extensie se va putea face la timpul oportun o artroplastie care va fi valoroasă dacă mușchii extensori vor fi recuperabili.

2. *Incizia mediană pe fața anterointernă a tibiei în treimea superioară* a gambei, lungă de circa 8—10 cm, interesează dintr-o dată tegumentele și periostul. Se decolează periostul de jur împrejurul tibiei și se izolează diafiza tibială cu ajutorul depărtătoarelor cu palete. Se face osteotomia

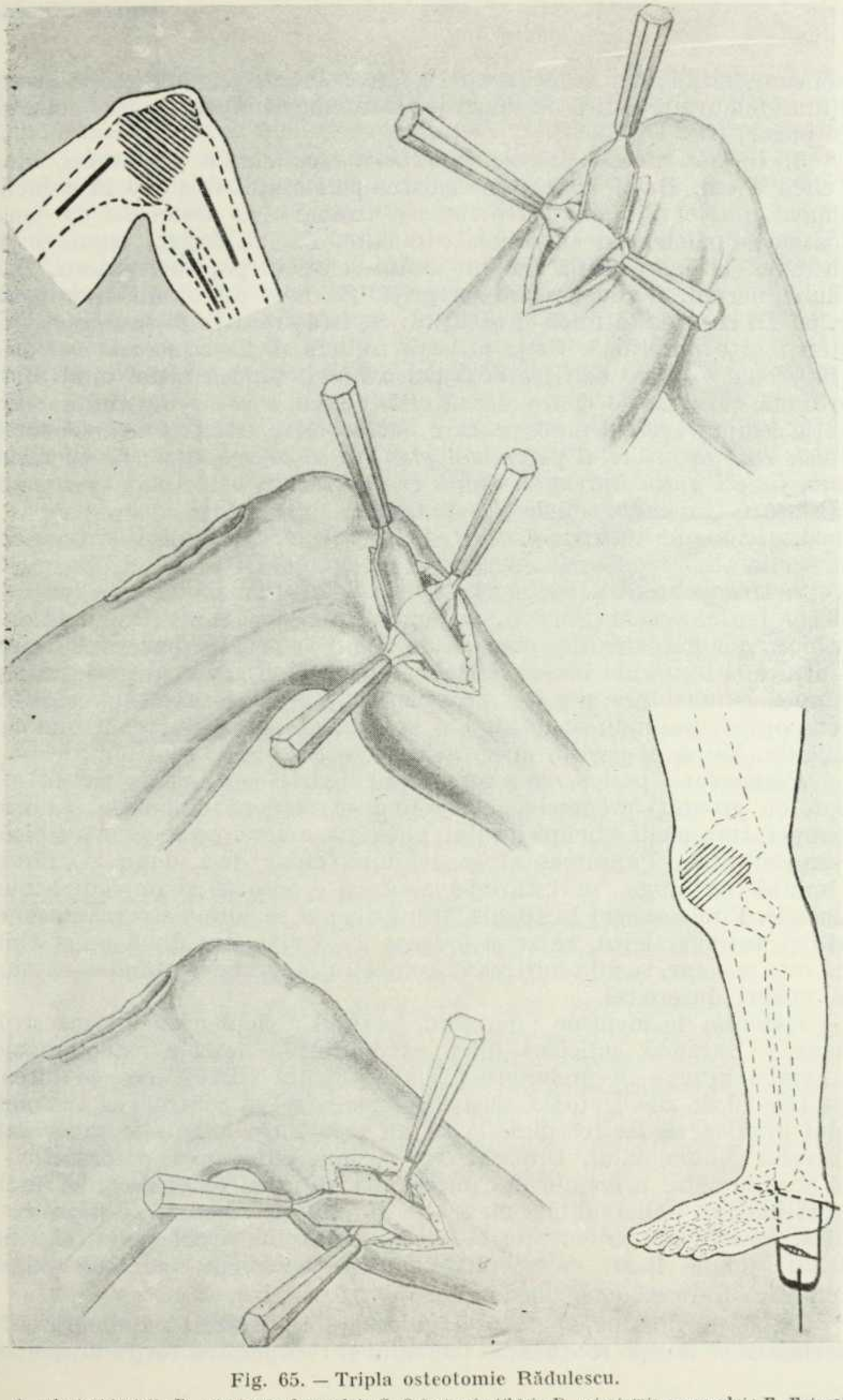

Fig. 65. — Tripla osteotomie Rădulescu.

A. cele trei incizii; B. osteotomia femurului; C. Osteotomia tibiei; D. osteotomia peroneului; E. Extensia transscheletică.

tibiei cu o daltă lată și ascuțită sau cu ferăstrăul electric în direcția inversă secțiunii femurului, adică de sus în jos și dinainte înapoi (dinspre genunchi spre picior) (fig. 65 *C*).

3. *Incizie laterală externă în treimea superioară a peroneului*, lungă de circa 4 cm. După incizia și decolarea periostului se pune în evidență treimea superioară a diafizei peroniere, izolînd-o de asemenea cu depărtătoarele cu palete sau cu decolatoare late. Făcînd incizia tegumentelor vom avea o mare grijă să nu lezăm sciaticul popliteu extern. Dacă întîlnim nervul, îl îndepărtăm cu grijă. Se face osteotomia peroneului (fig. 65 *D*) cu o daltă mică și ascuțită, cu ferăstrăul Gigli sau cu o pensă Liston foarte puternică. Grija noastră trebuie să fie ca *această osteotomie să fie făcută cu mult mai jos decît cea a tibiei*, fiindcă altfel unul dintre cele două oase nu se consolidează. Rădulescu a atras de multă vreme atenția asupra acestui fapt, pe care l-a formulat astfel: *fracturile oaselor paralele care au traiectul pe același plan nu se consolidează, fie în ambele focare, fie cel puțin într-unul.* După ce se execută osteotomia peroneului se dislocă fragmentele tibiale și peroniere.

La femur se reface periostul, tendonul cvadricepsului și tegumentele, iar la tibie și peroneu periostul și tegumentele.

Se trece o broșă Kirschner transcalcanean sau mai bine prin cele două maleole, ferind vasele și nervii. Se pune o scăriță și se instituie o extensie continuă, dar gradată (începînd cu 3—4 kg) la pat. Se pansează locurile de intrare și ieșire ale broșei Kirschner (fig. 65 *E*). Numai în cazul cînd flexiunea genunchiului n-a fost prea mare se poate face extensia completă, extemporană, punîndu-se imediat o gutieră ghipsată, dar controlîndu-se circulația. După dispariția anesteziei se va cerceta și sensibilitatea.

Tratamentul postoperator constă în extensie continuă la pat în plan drept, cu greutăți progresive, controlînd permanent circulația (culoarea și temperatura pielii labei piciorului, pulsațiile arterei pedioase și a tibialei) și sensibilitatea. Pansamentul se schimbă chiar de-a doua zi, fiindcă se îmbibă cu sînge, se întărește apoi ca o scoarță și împiedică buna circulație. Firele se scot la 10 zile. Din prima zi se administrează deconectante și antinevralgice, chiar și opiacee 2—3 zile, dar după acest timp, dacă este necesar, se administrează numai antinevralgice, fiindcă extensia este uneori dureroasă.

Extensia se menține pînă cînd masivul articular anchilozat și deformat se înfundă suficient între extremitățile oaselor osteotomizate, iar gamba ajunge în prelungirea coapsei axată corect, ceea ce durează circa 15—20 de zile. În toată această perioadă se va controla ca axa membrului inferior să fie rectilinie și să nu facă nicio angulație sau rotație la nivelul genunchiului. După ce s-a obținut corectarea deformației, și deci și o alungire a membrului inferior, se suprimă extensia și se imobilizează imediat bolnavul într-un aparat ghipsat pelvipodal, pe masa ortopedică, menținîndu-se corecția cîștigată. Controlul circulației și al sensibilității trebuie făcut cu stăruință. Imobilizarea în aparatul ghipsat pelvipedios durează cam 90 de zile.

După suprimarea aparatului ghipsat și constatarea radiografică a consolidării se începe reeducarea mersului și recuperarea forței musculare.

Complicațiile intraoperatorii țin numai de o greșală grosolană de tehnică. Astfel se poate produce secțiunea unor vase mari la nivelul osteotomiei femurului (vena sau artera femurală), o secțiune a tibialei anterioare la nivelul osteotomiei tibiei, dacă nu se folosesc apărătoarele metalice late. La nivelul osteotomiei peroneului poate fi lezat nervul sciatic popliteu extern. Toate aceste incidente intraoperatorii pot fi ușor prevenite prin izolarea îngrijită a oaselor înainte de practicarea osteotomiilor.

Complicațiile postoperatorii sînt rare, dar totuși se pot produce tulburări circulatorii datorate fie unui hematom care apasă pe marile vase (poplitee în special), fie extensiei intempestive, brutale. În primul caz se vor scoate 2—3 fire de sutură pentru ca să se elimine hematomul sub protecția unei perfecte asepsii. În al doilea caz se va diminua sau suprima pentru un timp extensia, reluîndu-o apoi cu greutăți progresive. Pentru restabilirea circulației, care a fost cîtva timp îngreunată, se va face novocaină intra- și periarterial, infiltrația simpaticului lombar de aceeași parte și se vor administra vasodilatatoare generale.

Tulburările senzitive, în special pe traiectul nervului sciatic popliteu extern, sînt datorate fie manevrelor brutale pe nerv în timpul osteotomiei peroneului (nervul sciatic popliteu extern, ca și radialul, este foarte sensibil la manipulații), fie unei extensii excesive. Se va suprima estensia și se va administra ca medicație neurotropă : tiamina (vitamina B_1), alfatocoferol (vitamina E), excitante nervoase periferice (stricnină). Uneori se va interveni pentru degajarea și translocarea nervului.

Infecția instalată este o complicație gravă, deoarece poate compromite nu numai consolidarea, ci și existența membrului. La cel mai mic semn alarmant se vor scoate firele și se va deschide larg plaga, se va căuta sensibilitatea la antibiotice din 3 în 3 zile, a microbilor cultivați și se vor folosi antibioticele indicate de fiecare dată.

Osteita la nivelul broșei este datorată de obicei faptului că nu se face pansament steril la orificii și nu se îngrijește postoperator suficient, pentru ca să nu se deplaseze compresele.

Complicațiile amintite nu s-au întîlnit niciodată în multele cazuri făcute în clinica noastră ; le-am descris totuși ca să atragem foarte serios atenția celor ce ar executa incorect această operație excelentă.

Rezultatele și avantajele metodei din punct de vedere estetic și funcțional sînt excelente, membrul operat axîndu-se bine (fig. 66). Se obține o alungire apreciabilă, deoarece osteotomiile executate oblic permit și o alungire a segmentelor osoase, lucru ce nu se obține printr-o rezecție cuneiformă de genunchi, unde scurtarea insăși produce o invaliditate apreciabilă.

Operația poate fi făcută chiar și la tineri în creștere, dacă osteotomia se execută la distanță de cartilajele de creștere

Poate fi urmată ulterior de o artroplastie, deoarece masivul de anchiloză nu este interesat de operație, lucru care de asemenea nu se poate obține printr-o rezecție cuneiformă obișnuită.

Controlul radiografic trebuie făcut numai tîrziu, pentru constatarea consolidării și nu pentru aranjamentul segmentebor osoase. Acesta pare, mai ales cînd există anterior operației și o rotare, cu totul anarhică, decep-

ționant ca așezare a fragmentelor. Ne interesează însă numai axarea segmentelor osoase ale membrului inferior. Spina iliacă anterosuperioară, rotula și mijlocul articulației tibiotorsiene să fie pe o aceeași linie dreaptă.

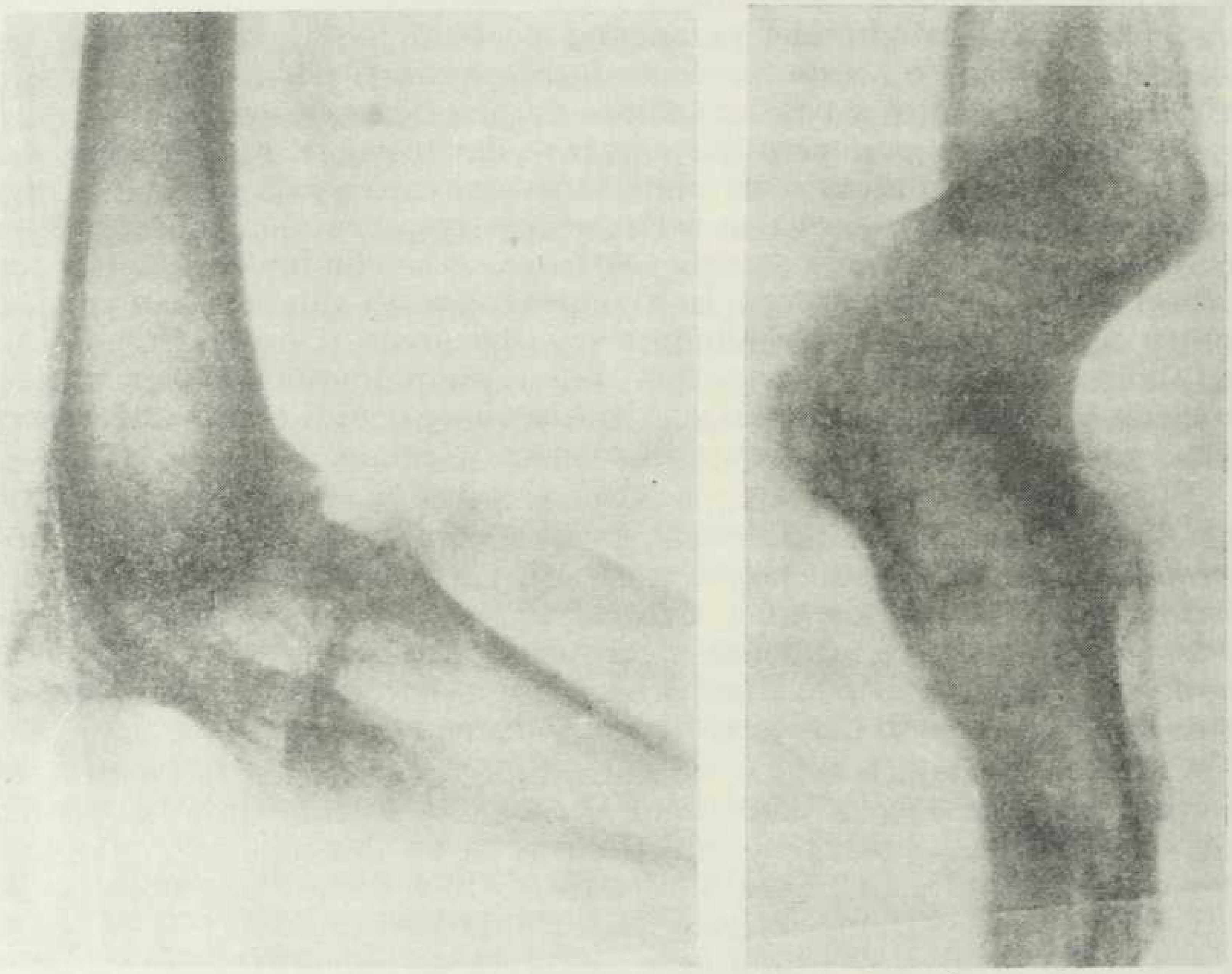

a *b*

Fig. 66. — Anchiloza în unghi drept a genunchiului : *a*. înainte de operație și *b* rezultat tardiv cu perfectă extensie, după tripla osteotomie Rădulescu.

8. Artrodeza

Intervenție ortopedico-chirurgicală care urmărește desființarea funcțiunii articulației genunchiului. Ea a fost practicată pentru prima dată de Albert în 1878.

Indicațiile artrodezei sînt în toate afecțiunile dureroase ale genunchiului în care celelalte mijloace terapeutice s-au dovedit a fi inoperante. Ea reprezintă o ultimă resursă terapeutică în genunchiul balant poliomielitic, în genunchiul lax, de natură neuropatică, în osteoartrita tuberculoasă și în gonartroza dureroasă în flexiune.

Instrumentar. În afara instrumentarului obișnuit, pentru artrotomie mai sînt necesare : dălți de diferite mărimi, ferăstrău de mînă cu lama îngustă sau unul electric cu lama lată, ciocan, răzușă și țepușă.

Timpii operatori sînt bine stabiliţi. Artrodeza-rezecţie se face clasic, după tehnica intraarticulară a lui Ménard. Se modifică uneori prin unele detalii.

— Incizia de preferinţă a lui Ollier-Mackenzie.

— Izolarea buzelor plăgii.

— Secţiunea transversală a tendonului rotulian şi apoi de o parte şi de alta în sus a capsulei articulare. Prin flexiunea progresivă a genunchiului se deschide larg articulaţia, trăgîndu-se în sus lamboul capsulorotulian.

— Se ridică ligamentele încrucişate, meniscurile şi se înlătură tot conţinutul interarticular.

— Se face o decorticare a cartilajelor articulare, economică în adîncime, dar totală în suprafaţă, astfel încît epifizele să vină în contact pe întinderea suprafeţelor tibiale după secţionare.

Decorticarea trebuie făcută în aşa fel, încît genunchiului să i se dea poziţia cea mai convenabilă. Această poziţie nu este întotdeauna aceea de rectitudine, în care axa diafizei tibiale să prelungească axa diafizei femurale, ci trebuie să se refacă poziţia de genu valgum fiziologic în plan frontal. În plan sagital, genunchiul trebuie, de asemenea după Sorel, să nu fie în rectitudine, ci în foarte uşor flexum cînd scurtarea reală este mică sau în uşor recurvat cînd scurtarea reală este sub 3 cm prin boală sau prin artrodeză-rezecţie. Poziţia de uşor recurvatum dă o mică scurtare, dar şi posibilitate bolnavilor de a merge fără să „cosească''.

Genunchiul anchilozat în valg fiziologic şi în uşor recurvat realizează în condiţiile amintite funcţiunea optimă pentru statică şi mers.

— Dacă epifizele decorticate au corticala foarte densă, aceasta se înţeapă în mai mute locuri cu ţepuşe, pentru a se crea condiţiile circulatorii cele mai favorabile consolidării şi se recurge şi la impactarea judicioasă a fragmentelor cu ajutorul aparatelor.

— Se avivează faţa posterioară a rotulei în formă piramidală şi se creează apoi un şanţ adînc femuro-tibial anterior, în care se aplică rotula, aşa cum recomandă şi Hibbs.

— Se face o sutură strînsă a capsulei şi se sutureează restul ţesuturilor moi în planurile lor anatomice.

Variante. Artrodeza de genunchi cunoaşte numeroase variante de tehnică. Prezentăm un tablou schematic al acestora :

Artrodezele de genunchi intraarticulare nu sînt decît variante ale procedeului Ménard create cu scopul de a se menţine cît mai bine suprafeţele osoase în contact. Rădulescu adaugă pentru menţinere şi impactare astfel două broşe în X transfragmentar, pe care le îndoaie şi în afară tot în X pentru o fixare puternică a fragmentelor. Aceste broşe le îmbracă în feşi înguste de ghips în afara pansamentelor sterile şi le înglobează apoi în aparatul ghipsat, după ce s-a obţinut corectarea diformităţii. Juvara bătea două cuie Steinman în X, iar Lance două grefoane osoase în X. Kayon creează un lambou osteoperiostic triunghiular de pe tibie, căruia îi păstrează inserţia tendonului rotulian şi îl trage în sus, fixîndu-l pe femur, peste spaţiul articular. Cotte intră printr-o incizie Ollier-Mackenzie sau Moreau, face rezecţia economică şi fixează epifizele cu lame metalice sau agrafe. Gocht foloseşte incizia transversală transrotuliană Volkmann-Al-

glave-Charnley, cu scopul de a scurta timpul de imobilizare şi de a favoriza consilidarea, aplică un aparat de compresiune. Aparate de compresiune de

- Artrodeza genunchiului
  - tipică
    - intraarticulară (artrodeză-rezecţie)
      - Ménard
      - Rădulescu
      - Juvara
      - Lance
      - Kayon
      - Cotte
      - Gocht
      - Charnley
    - extraarticulară
      - Climescu
      - Dupuy de Frenelle
      - Delahaye
      - Zanoli
      - Ianăş
      - Rocher
    - transarticulare
      - Richard
      - Albee
      - Lance
      - Rădulescu
      - Putti
      - Küntscher
    - mixte
  - atipică
    - Conforti; Boiceff; Juvara; Novacenko; Rădulescu; Doboşiu,

tipuri asemănătoare au fost create şi la noi în ţară de Priboianu, de Doboşiu prin scăriţa lui Rădulescu pe care a modificat-o, de Mătase şi de Călin.

Artrodezele extraarticulare se realizează prin aplicarea unui grefon unic sau a două sau mai multe grefoane juxta- sau paraarticular. Climescu aplică astfel două grefoane pararotuliene, între femur şi tibie, iar Dupuy de Frenelle două grefoane pe feţele laterale ale epifizelor. Delahaye realizează o artrodeză femuro-patelo-tibială, iar Zanoli de asemenea folosind un grefon tibial răsturnat la 180°. Ianăş făcea o artrodeză femuro-patelară şi patelo-tibială, cu grefoane în L. Rocher îmbina o serie de lambouri osoase recoltate din femur şi tibie. Mai toate aceste procedee nu realizează artrodeze, fiindcă se rup grefoanele sau cînd sînt executate la copii în creştere dau un recurvatum foarte accentuat şi trebuie reintervenit.

Artrodezele transarticulare se realizează prin trecerea prin articulaţie fie a unui transplant osos unic, cum făceau Richard şi Albee, fie a două transplante osoase în X, cum făcea Lance. Rădulescu foloseşte la copii două transplante costale în X, foarte desfăcut, menajînd cartilajele de creştere. Putti trece un grefon femuro-tibial subrotulian. Küntscher foloseşte o tijă lungă centromedulară trecută din cavitatea medulară a femurului, transarticular, şi prin cavitatea medulară a tibiei.

Din îmbinarea acestor procedee rezultă variate forme mixte de artrodeze de genunchi.

În afara artrodezelor aşa-zise tipice s-au mai descris însă şi o serie de artrodeze mai deosebite (fig. 67), care au scopul ca o dată cu anchiloza-

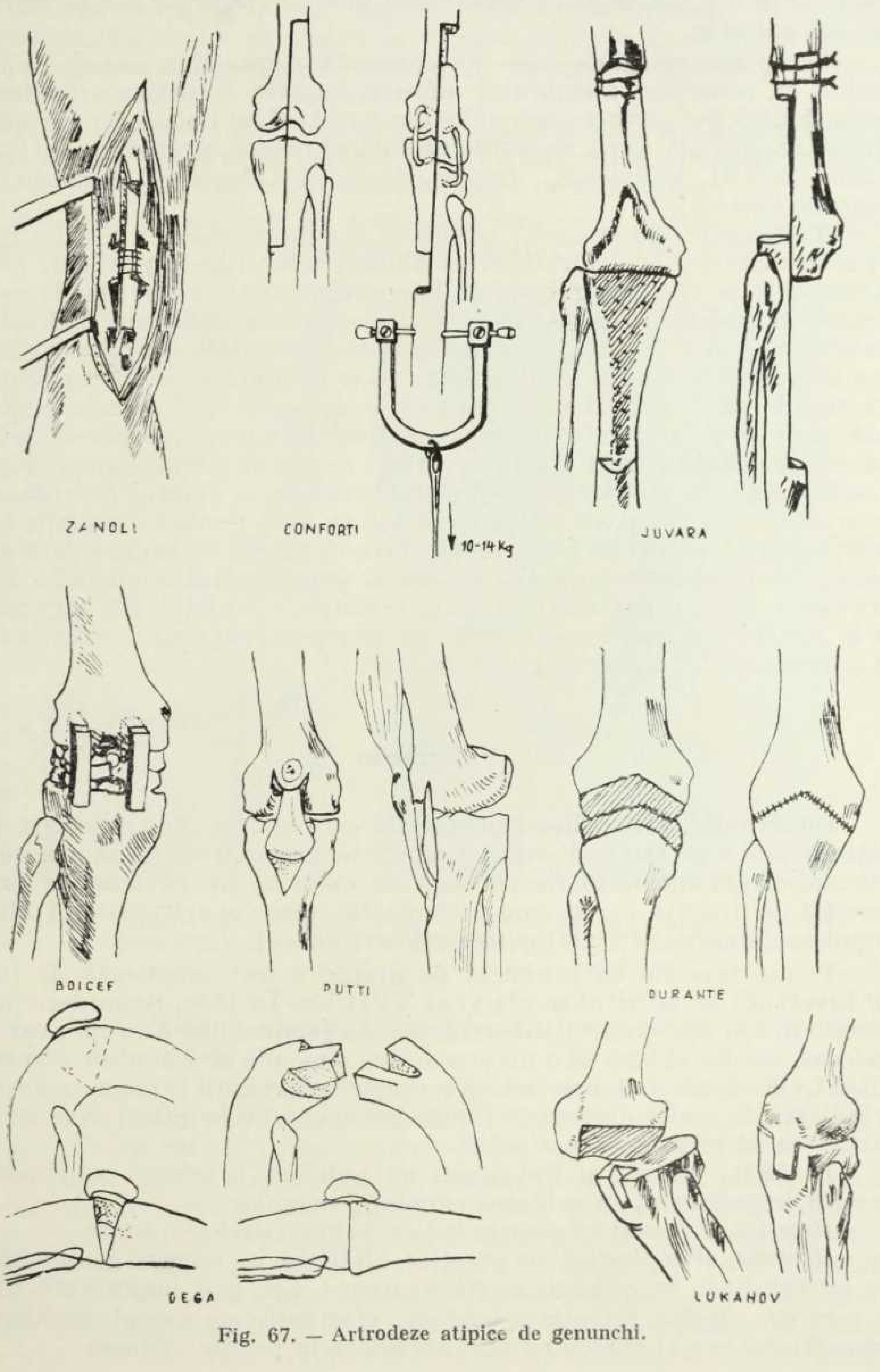

Fig. 67. — Artrodeze atipice de genunchi.

rea să obțină și o alungire a membrului inferior respectiv sau să realizeze și o osteoplastie.

Din prima categorie, care se recomandă în special în sechele de poliomielită cu scurtarea membrului inferior, la care se indică artrodezarea genunchiului, fac parte procedeul lui Conforti și al lui Boicef, iar din a doua, care se recomandă după rezecțiile de tumori osoase, procedeele lui Novacenko, Boiceff, Rădulescu, Juvara, Merle d'Aubigné și Doboșiu vezi tumorile oaselor).

Tratamentul postoperator constă în a supraveghea cu atenție 24 de ore starea circulației piciorului și sensibilitatea lui. Imediat ce apare o stare de congestie, se va crăpa ghipsul pe linia mediană de la picior pînă la coapsă (dincolo de genunchi). Se va tăia și fașa circulară trecută peste vată și după necesitate se vor depărta, pentru degajare, marginile aparatului ghipsat de-a lungul despicăturii. Cînd nici așa nu se obține o revenire a circulației și a sensibilității, se înlătură aparatul, se așteaptă ca fenomenele să dispară complet și facem un alt ghips pelvipodal, în condiții optime. A doua sau cel mai tîrziu a treia zi după operație se face în dreptul genunchiului, și anume unde se află incizia, o fereastră, tăindu-se ghipsul cu grijă,ca să nu se strice deloc capacul realizat. Se udă cu vată muiată marginile ferestrei, pentru ca praful de ghips să nu intre în plagă. Se izolează marginile acesteia cu comprese sterile și se schimbă pansamentul îmbibat cu sînge, care face scoarță și poate avea acțiune și asupra circulației și a tegumentelor la nivelul suturii. După pansament se repune capacul perfect la locul lui și se fixează cu o fașă de ghips circulară.

9. Rezecția

Intervenție ortopedico-chirurgicală care constă în ridicarea unor porțiuni mai mult sau mai puțin importante din extremitățile osoase ale articulației genunchiului fie cu scop de exereză, fie cu scop de drenaj (rezecția de drenaj), fie cu scop artroplastic (rezecție artroplastică), fie cu scopul anchilozării articulației (rezecție-artrodeză).

Prima rezecție de genunchi de drenaj a fost practicată de Parck din Liverpool la sfîrșitul secolului al XVII-lea. În 1830, Syme face prima rezecție într-o osteoartrită tuberculoasă de genunchi la un copil, care s-a vindecat, rămînînd însă cu o mare scurtare a membrului inferior respectiv. În 1881, Ollier, arătînd dezavantajele acestei intervenții la copii, o menține, ca indicație în multe dintre afecțiunile genunchiului la adult, recomandînd efectuarea ei pe cale subperiostală.

În 1894, Chiriac și Tatușescu au publicat o tehnică originală de rezecție de genunchi, cu evidarea canalului medular.

Rezecția de drenaj își găsește indicația în artritele supurate.

Rezecția artroplastică se practica altădată la nivelul genunchiului, dar cu rezultate în general nesatisfăcătoare. Cea mai importantă formă de rezecție rămîne rezecția-artrodeză, efectuată cu scopul anchilozării genunchiului sau al corectării unei anchiloze în poziție vicioasă.

Rezecția-artrodeză își mai găsește încă uneori indicația în osteoartrita tuberculoasă, dar în genere în artroza gravă și dureroasă a genunchiului, în genunchiul balant, în anchilozele cu ușoară atitudine vicioasă, în artrozele tabetice și siringomielice.

Timpii operatori sînt diferiți după felul rezecției. Rezecția-artrodeză se efectuează după aceeași tehnică, ca și artrodeza, dar rezecția extremităților osoase se face pe o distanță mai mare în profunzime.

Rezecția de genunchi se poate face prin orice cale de acces largă : transrotuliană verticală (Ollier-Toubet-Babitzky-Doubs), transrotuliană

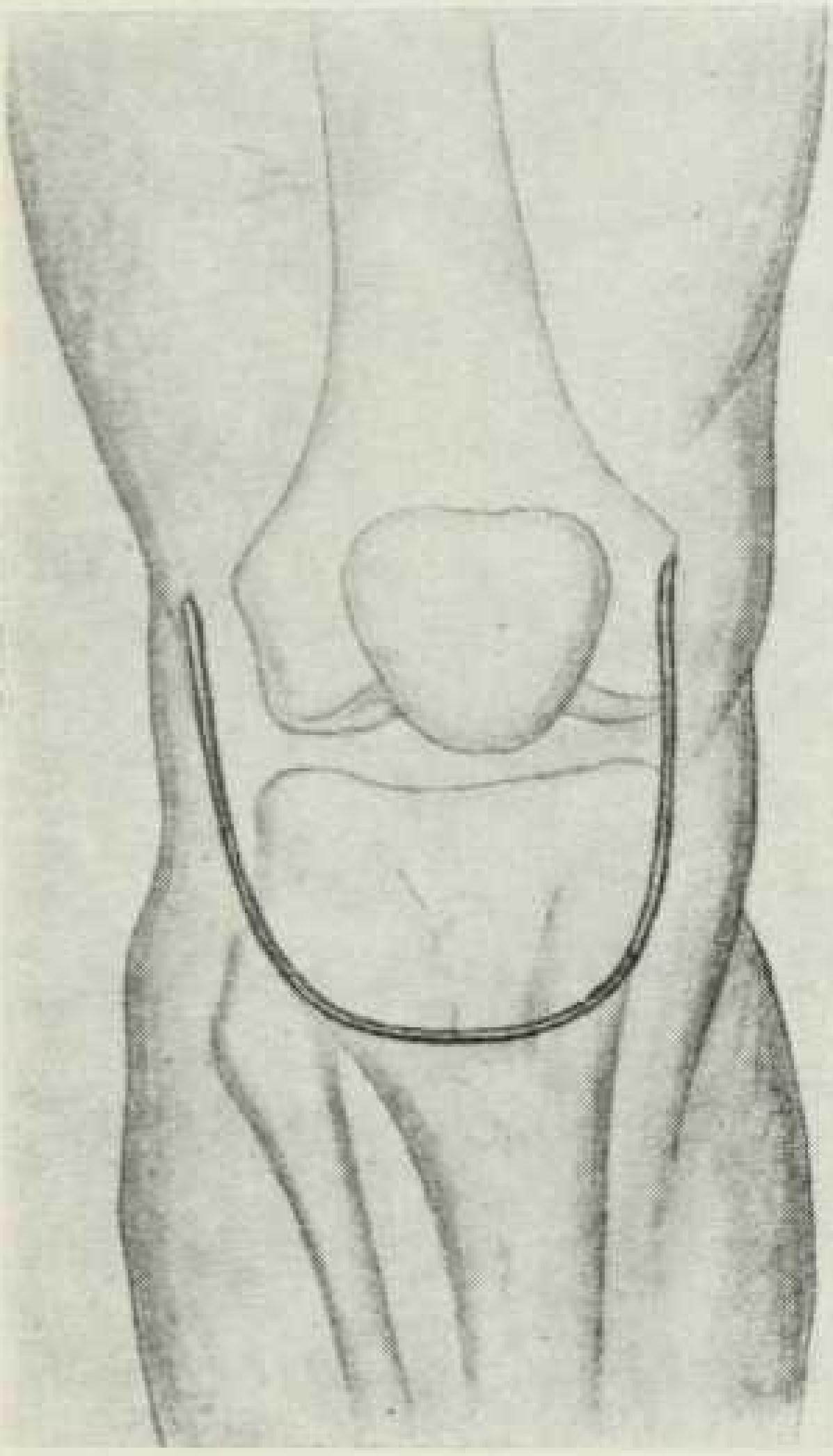

Fig. 68. — Rezecția genunchiului. Incizie Ollier.

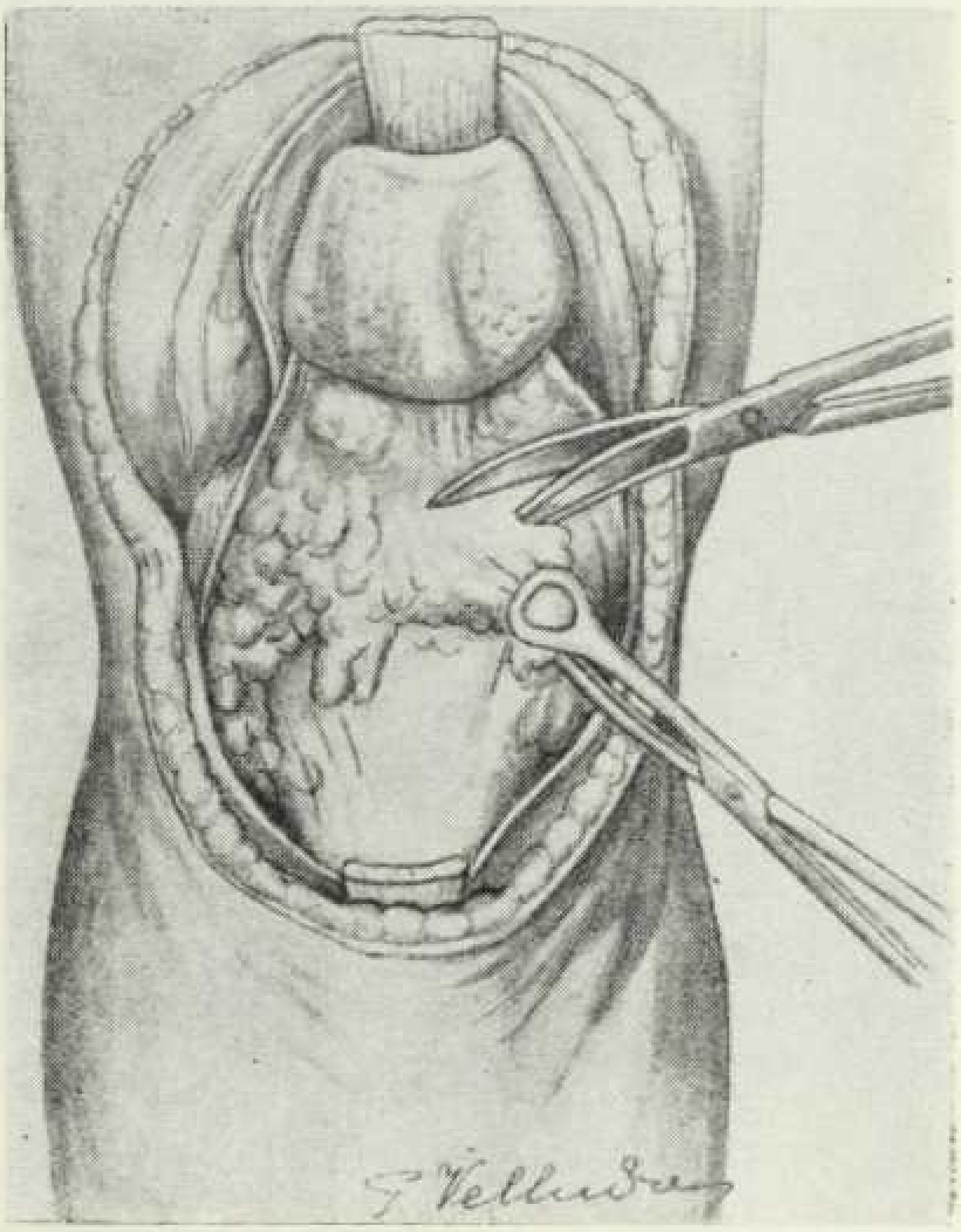

Fig. 69. — Rezecția genunchiului. Deschiderea articulației și ridicarea fundului de sac cvuadricipital.

transversală (Volkmann-Alglave), subrotuliană transversală (Textor, Ollier-Mackenzie etc.) (fig. 68).

Intraarticular se poate pătrunde fie prin secțiunea tendonului rotulian, fie prin ridicarea tuberozității tibiale anterioare, cum fac Brocq și Kirschner, fie transcvadricipital, cum fac Vulpis, Chaput și Putti.

Rezecția osoasă se poate face în variate planuri. Cele mai frecvente sînt rezecțiile liniare (în plan sagital). Juvara prefera rezecția curbă în ambele extremități făcută cu ajutorul ferăstrăului îngust, socotind că în felul acesta suprafețele secționate se imbrică mai bine și pe o suprafață mai mare, fapt care este numai aparent, iar Durante rezecția dublă unghiulară. În anchilozele în flexiune, Dega face o rezecție cuneiformă economică, păstrînd un dinte anterotibial ca să fie încantonat într-o ancoșă

făcută în femur, iar Lukanov păstrează un dinte anterofemural pentru a fi înfipt în tibie.

Odată articulația deschisă, se elimină cu meticulozitate conținutul articular (fongozități, resturi de ligamente încrucișate, de meniscuri), iar capsula articulară se rezecă în totalitate (fig. 69). Acest lucru este posibil dacă se face cu mare atenție către partea posterioară, fiindcă în apropiere sînt vasele mari poplitee. Cînd rezecția osoasă se face în plan sagital, se așază genunchiul în flexiune, pentru ca *gamba să fie perfect perpendiculară*

Fig. 70. — Rezecția genunchiului. Secționare cu fierăstrăul a extremităților articulare.

pe planul mesei de operație. Condilii femurali se scot în afară împingînd gamba îndărăt,avînd grijă ca diafiza să fie mereu perpendiculară pe diafiza tibiei. Se execută cu un ferăstrău lat secțiunea în epifiza femurală, care trebuie să fie exact perpendiculară pe diafiza femurală, deci în direcția diafizei tibiale. După decolarea cu răzușa a masivului epifizar tibial se secționează și acesta la nivelul hotărît (circa 2 cm), ținîndu-se lama lată a ferăstrăului perpendicular pe diafiza tibială (fig. 70). În felul acesta genunchiul fiind așezat în extensie, cele două suprafețe ale rezecției vor corespunde și se vor suprapune perfect, încît cu o bună impactare, se va realiza în timpul cel mai scurt sinostoza. Pentru un genu recurvatum sau pentru obținerea genului valg fiziologic se pot face mici rezecții de retuș, fie în plan sagital, fie în plan orizontal.

În caz de rezecție de drenaj sau pentru tuberculoză articulară *este absolut indispensabil ca să se rezece condilii femurali și în partea lor posterioară, volutată* (fig. 71). Secțiunea se face cu ferăstrăul sau cu o daltă

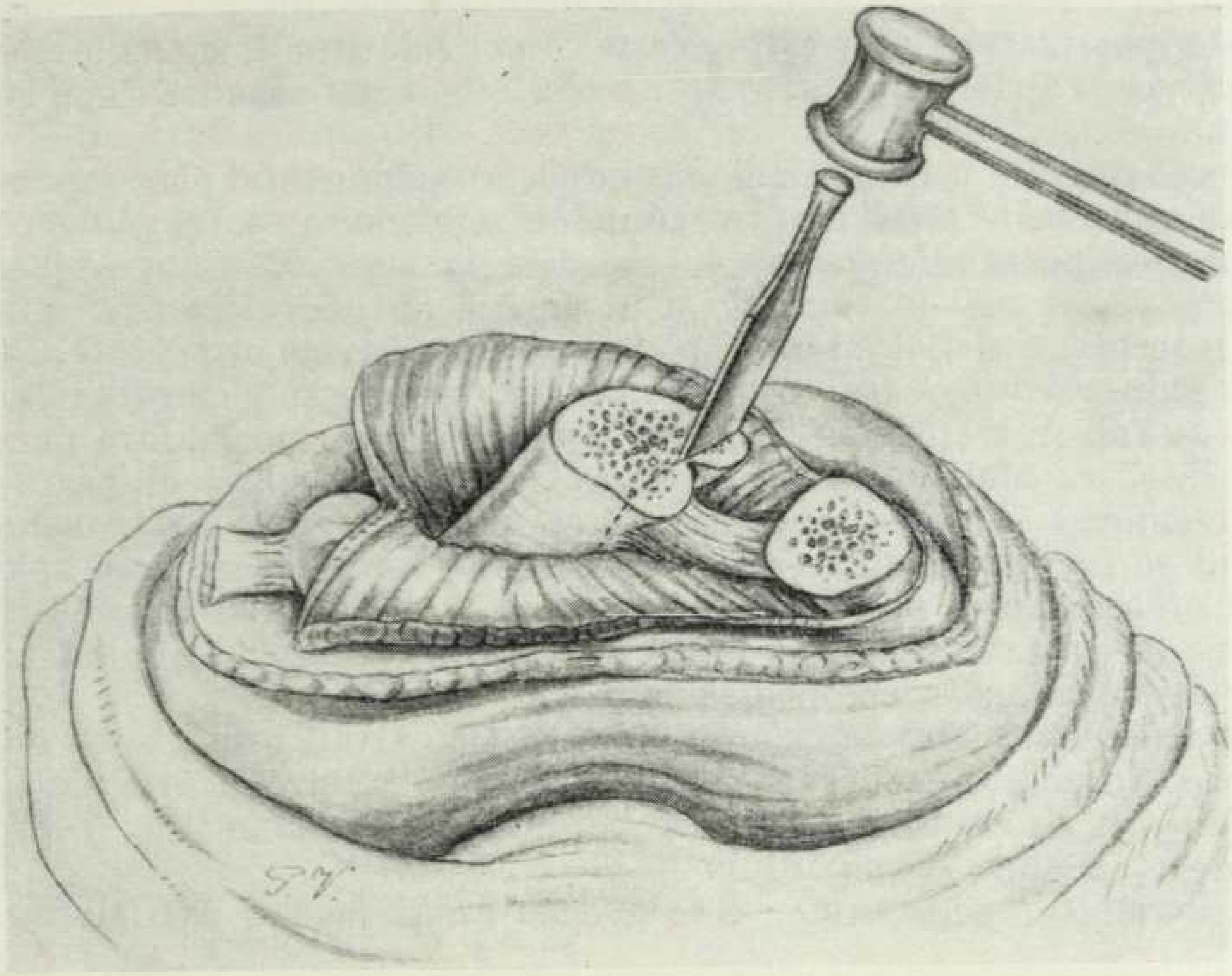

Fig. 71. — Rezecția genunchiului. Secționarea părților posterioare ale condililor femurali.

Fig. 72. — Rezecția genunchiului. Ridicarea fundului de sac posterior.

lată, tăioasă, care se ține în direcția diafizei. Se obține o extremitate femurală patrulateră și în felul acesta se pot înlătura formațiile tisulare anormale, care altfel sînt foarte greu accesibile, fiind ascunse după condili (fig. 72).

După rezecție se face hemostază bună, se închide total plaga operatorie și se face pansament steril nu prea abundent. Obișnuim apoi să punem membrul inferior perpendicular pe masă, deci la zenit. Căutăm să păstrăm prin apăsare cît mai în contact și în poziția dorită cele două suprafețe osoase rezecate, apăsînd pe talpa piciorului care devine orizontală. Punem o atelă ghipsată lungă (să cuprindă coapsa, gamba și piciorul) și groasă de 8 — 10 foi. Această atelă se modelează cu o fașă moale, fără margine. Numai după ce atela se usucă se trage și o fașă circulară ghipsată și se așază membrul inferior în continutatea normală față de trunchi, iar bolnavul pe pelvisuportul mesei ortopedice. Se completează apoi aparatul ghipsat cu segmentul pelvian. Cînd se folosesc mijloace de impactare sau de fixare (scoabe, transplante, broșe etc.), atunci aparatul ghipsat se face de la început pe masa ortopedică, dar fără tracțiune.

Mai deosebite sînt variantele de rezecție extracapsulară. În general este vorba în aceste cazuri de ridicarea în bloc a întregii articulații, așa cum făceau în unele tumori, și în tuberculoza osteoarticulară, Volkovici, Vladimirov, Frédet și Sabadini.

Tratamentul postoperator este același ca și pentru artrodeză.

10. **Artroplastia**

Este operația plastică prin care se redă mobilitatea genunchiului anchilozat, desfăcîndu-se anchiloza, modelîndu-se extremitățile osoase și interpunîndu-se între ele un material organic sau anorganic.

Prima artroplastie de genunchi se pare că se datorește lui Murphy și a fost făcută în 1904. Cam în același timp, Payr, Helferich, Hoffa, Lexer, Brocq și mai ales Putti încep și ei să practice aceste intervenții. Rezultatele modeste obținute la început de unii autorii au făcut ca operația să fie privită de unii cu neîncredere (cu toate că Putti cu tehnica sa și cu perfecte mijloace de reeducare funcțională obține rezultate remarcabile). În 1926, Chevalier își susține teza de doctorat asupra acestei probleme, reușind să adune din literatura franceză numai 15 cazuri. În 1927, Rădulescu publică un studiu asupra artroplastiei de genunchi după primele 10 cazuri făcute de el pentru prima dată la noi în țară și în care a obținut rezultate foarte bune.

Indicațiile artroplastiei sînt în anchilozele genunchiului de diferite cauze.

În *anchiloza bilaterală de genunchi*, care se întîlnește în P.C.E. anchilozantă, musculatura este de obicei deficitară și de aceea Merle d'Aubigné recomandă mai bine amputarea unui membru inferior în treimea inferioară a coapsei și folosirea unei proteze cu genunchi mobil, automat, decît o artroplastie care duce la o infirmitate și mai supărătoare.

În *anchiloza posttraumatică* indicația este majoră. Cele mai bune rezultate se obțin în anchilozele cu o flexiune de 20°.

În toate anchilozele sau redorile foarte strînse și iremediabile posttraumatice, artroplastia este indiscutabil indicată. Trebuie totuși ținut seama de starea generală, de vîrsta, voința, inteligența și profesiunea bolnavului. Acesta din urmă are un rol important în punerea indicației chirurgicale. De aceea, în meseriile de forță, care se fac în picioare, unde bolnavul trebuie să meargă pe teren neregulat, vom prefera un genunchi anchilozat în poziție corectă și cu scurtarea necesară, constituind un sprijin bun, unui genunchi mobil sau nestabil și poate chiar dureros.

Operația nu este indicată la copiii sub 15 ani, deoarece le lipsește voința și stăruința. Nu se vor opera bolnavii cu stare generală alterată sau cu tare organice (hipertensivi, renali, cu infecții latente). Cele mai bune rezultate se obțin la adulții viguroși, pînă la vîrsta de 45 de ani.

Anchilozele în urma infecțiilor acute sau bacilare au indicație operatoare mai restrînsă. Cazurile trebuie să fie bine triate din toate punctele de vedere, prin urmare în considerare posibilitatea de reinfecție.

Condițiile locale țin de piele, mușchi și ligamente deficitare. Aceste contraindicații sînt relative, deoarece musculatura poate fi reeducată, iar tegumentele, în cazul cînd există cicatrice profunde și întinse, trebuie să fie refăcute în prealabil printr-o plastie.

Pregătirea preoperatorie trebuie făcută cu stăruință și corect. *Pregătirea psihică* are o importanță deosebită, bolnavul trebuind să fie un colaborator activ, un voluntar, cu putere de stăpînire și perseverență dovedite.

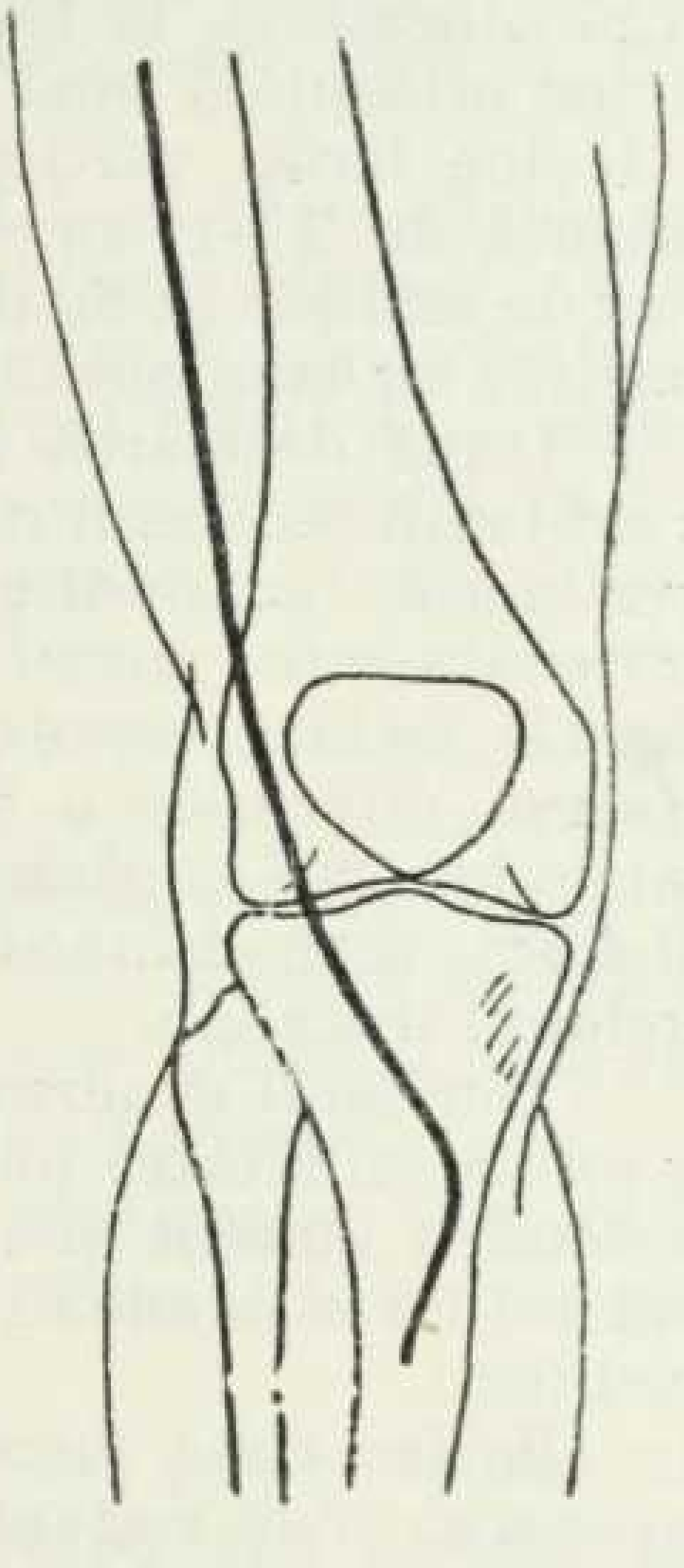

Fig. 73. — Artroplastia genunchiului. Incizia Rădulescu.

Se face bilanțul biologic complet și se iau măsurile corectoare a deficiențelor.

Tegumentele se vor pregăti cu grijă, adică să nu aibă furunculi, stări eczematoase etc. Dacă există cicatrice aderente pe locul vechilor traiecte fistuloase, se vor exciza porțiunile de piele respective cu tot masivul cicatriceal, se vor elibera mușchii prinși în țesutul scleros și se va face plastie tegumentară fie prin alunecare, fie prin grefe pediculate ori libere.

Se vor trata eventualele eczeme, foliculite, edeme trofice etc.

Pielea trebuie făcută apoi să fie suplă, extensibilă prin masaj zilnic și întindere. Mușchii vor fi reeducați prin masaj și contracții voluntare făcute de mai multe ori pe zi, asociate cu termo- și electroterapie.

Cînd infecția nu a dispărut de mult vom pregăti bolnavul cu antibiotice și cu vaccin nespecific. Starea generală o vom îmbunătăți prin transfuzii mici de sînge conservat.

Ca *instrumentar*, în afară de instrumentele obişnuite, mai sînt necesare: dălţi scobite subţiri de diverse dimensiuni, cu mînere drepte sau curbe, ciocane, pile de diferite forme şi mărimi.

Timpii operatori trebuie să fie bine precizaţi. Artroplastia de genunchi se face folosind diverse tehnici. Vom descrie în prealabil pe aceea folosită cu predilecţie de noi.

Incizia Kocher-Ceballos, modificată de Rădulescu, în cazul cînd ne hotărîm să recoltăm fascie lata de la aceeaşi coapsă (fig. 73). Incizia foarte lungă a tegumentelor merge din treimea superioară a coapsei pe partea externă a acesteia, în lungul ei, pînă în dreptul interliniei articulare, unde devine orizontală pînă dincolo de marginea internă a tendonului rotulian şi devine iarăşi verticală mergînd către marginea internă a tibiei pe o distanţă de 3—4 cm. În total incizia are forma unei baionete întoarse, şi nu de undiţă. În felul acesta articulaţia va fi larg deschisă şi la îndemîna noastră, iar lamboul nu va avea de suferit ca vitalitate.

După decolarea lamboului cutanat în partea sa inferioară, punem în evidenţă tendonul rotulian, cel cvadricipital şi cei doi vaşti. Se izolează prin incizie tendonul cvadricipital, pe o mare întindere, de cei doi vaşti, iar rotula este parţial eliberată prin incizarea capsulei şi a aripioarelor (fig. 74). Se lasă înspre rotulă circa 1 cm din ţesutul fibros capsular necesar refacerii ulterioare a manşonului articular. Aceasta numai în cazul cînd sîntem hotărîţi să păstrăm rotula; altfel vom deslipi, aproape sculpta, ţesutul fibros (expansiunea cvadricepsului) de pe rotulă, care face legătura cu tendonul rotulian.

Tendonul cvadricepsului este dedublat frontal, lăsîndu-se aderentă de rotulă jumătatea posterioară a tendonului. Se coboară rotula cu partea de tendon aferent şi se pune în evidenţă blocul de anchiloză. În cazul cînd rotula este anchilozată, se desface cu o daltă uşor curbă de masivul condilian.

Se fac două incizii transversale drepte în dreptul interliniei articulare, pe capsula restantă. Dacă este o redoare fibroasă, articulaţia se desface făcînd o flexiune forţată, dar nu brutală, care se măreşte o dată cu incizia ligamentelor încrucişate. Cînd anchiloza este osoasă, trebuie reperată fosta interlinie, lucru important pentru crearea a două noi suprafeţe articulare. Nu ne este indiferent instrumentul întrebuinţat (ferăstrău Gigli, care secţionează mergînd dinapoi înainte, sau ferăstrăul electric circular). Noi folosim în acest scop dălţi scobite de diverse lăţimi, foarte tăioase şi subţiri, fiindcă de la început dăm o formă cît mai apropiată de a condililor femurali şi a scobiturilor platourilor tibiale (fig. 75).

Cei doi condili femurali, sculptaţi astfel îi facem anteroposterior cu dimensiuni ceva mai mici decît sînt în mod normal şi le dăm o formă mai puţin volutată, utilizînd tot dălţile scobite amintite. Ca să modelăm bine condilii, cînd genunchiul este îndoit împingem îndărăt mult gamba, ca să fie complet eliberaţi şi la îndemîna noastră şi în partea volutată.

Un ajutor ne apără planul posterior al capsulei, cu o lamă metalică lată (partea orizontală a depărtătorului Farabeuf).

Condilul intern va fi lăsat ceva mai lung decît cel extern, ca să putem obţine la sfîrşit uşorul genu valg fiziologic.

Golim spaţiul intercondilian de resturile de ligamente încrucişate şi de ţesut scleros în caz de anchiloză fibroasă şi îl transformăm într-un tunel cu doi pereţi laterali şi un plafon perpendicular pe primii, cu ajutorul dălţilor scobite înguste. În acest tunel anteroposterior intercondilian trebuie să pătrundă masivul tibial mijlociu pe care îl vom crea. Pereţii tunelului îi netezim cu o pilă de mărime şi formă corespunzătoare (fig. 76).

Pentru a obţine o uşoară condensare a suprafeţelor condililor şi pentru regularizarea lor batem cu un ciocan cu suprafaţa lată şi uşor convexă fie direct, fie pe comprese groase care se pun peste condilii. Prin mijlocul acesta îi modelăm şi mai bine (fig. 77).

Pentru reconstituirea platoului tibial se excizează în prealabil resturile de meniscuri şi ţesutul fibros cînd este o anchiloză fibroasă. Cu răzuşa se eliberează de jur împrejur platourile tibiale, decolîndu-se periostul şi resturile de capsulă. Cu dalta se crează în masivul tibial două suprafeţe uşor concave în toate sensurile, cu marginile exterioare teşite cît mai congruente la circumferinţa condiliilor. Pentru a lucra mai uşor, împingem condilii femurali înapoi şi tragem tibia înainte. Între cele două suprafeţe concave tibiale lăsăm o creastă osoasă groasă de circa 1 cm, care va pătrunde în tunelul dintre condilii femurali. Ca să putem păstra această creastă înfigem o daltă lată, subţire în sens sagital, perpendicular pe suprafaţa platoului, şi scobim de la ea în afară jumătatea respectivă de platou tibial. Această creastă longitudinală şi mediană are rolul de a opri în parte mişcările de lateralitate, precum şi mişcările de rotaţie.

Suprafeţele osoase se pilesc bine ca să fie cît mai netede şi se modelează apoi cu un ciocan lat, cu extremitatea uşor convexă, care compactează osul şi-l netezeşte.

Aşezînd genunchiul în extensie apreciem de care parte trebuie micşorat condilul sau coborîtă şi adîncită suprafaţa respectivă a condilului tibial. Trebuie realizată o cît mai bună congruenţă articulară. La tracţiune manuală făcută apucînd piciorul respectiv, cele două suprafeţe osoase articulare trebuie să se depărteze uşor între ele cu cel puţin 3 cm.

Recoltarea fasciei lata se face de obicei de la aceeaşi coapsă, pe o întindere de 25—30 cm şi pe o lăţime de 10—12 cm. Pînă la aplicarea ei este ţinută într-o soluţie de novocaină cu penicilină, după ce în prealabil a fost total curăţită de ţesut grăsos.

Unii preferă să ia fascia lata de la coapsa opusă. În acest caz, două ajutoare fac recoltarea fasciei, concomitent cu crearea suprafeţelor articulare. În felul acesta se scurtează timpul operaţiei.

Aplicarea fasciei peste bonturile osoase modelate se începe de la partea anterioară a tibiei, apoi se răsfrînge fascia posterioară peste spaţiul popliteu şi se trece pe noii condili femurali pînă spre fundul de sac posterior, acoperind şi suprafaţa articulară dintre şanţul intercondilian şi rotula (fig. 78). Fixarea fasciei începe în planul profund articular, în pliul

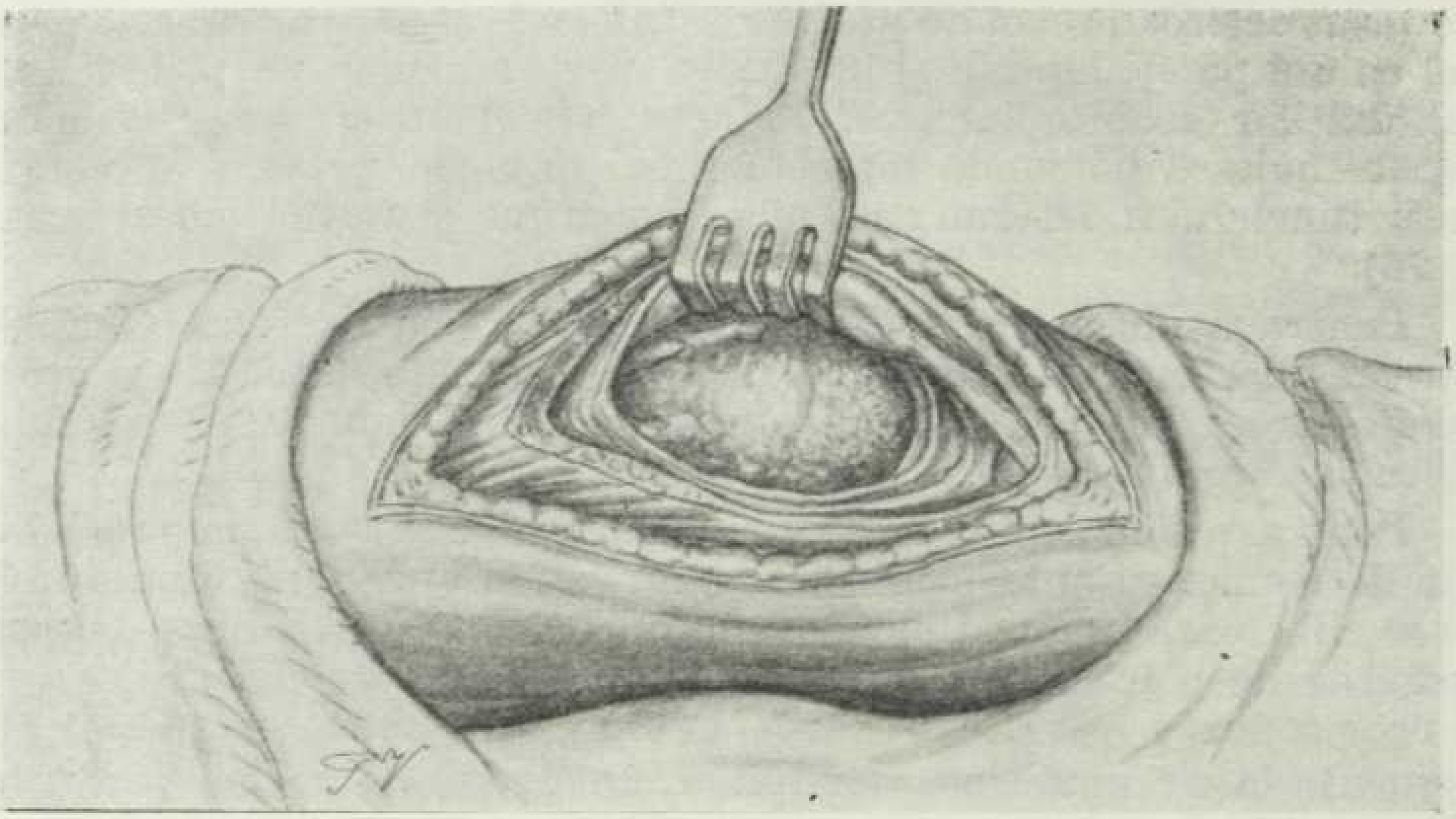

Fig. 74. — Artroplastia genunchiului. Indepărtarea înăuntru a aparatului extensor.

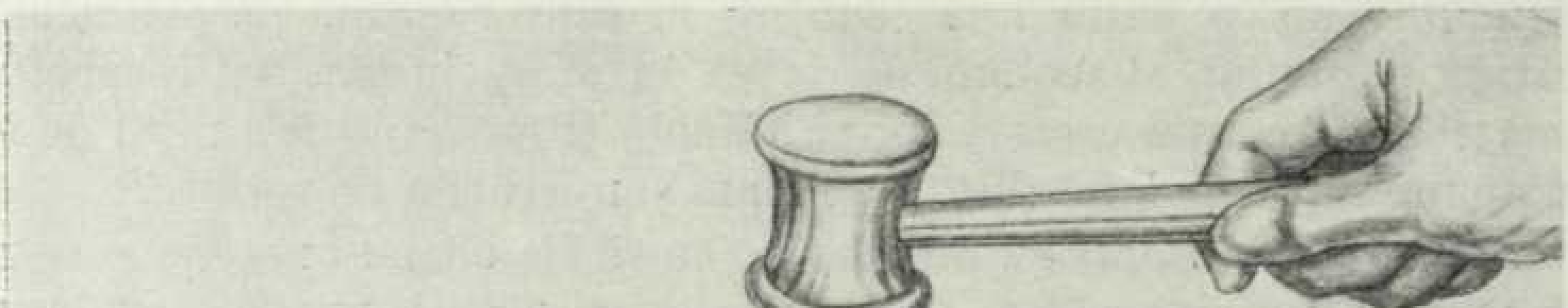

Fig. 75. — Artroplastia genunchiului. Anchilotomia cu daltă scobită.

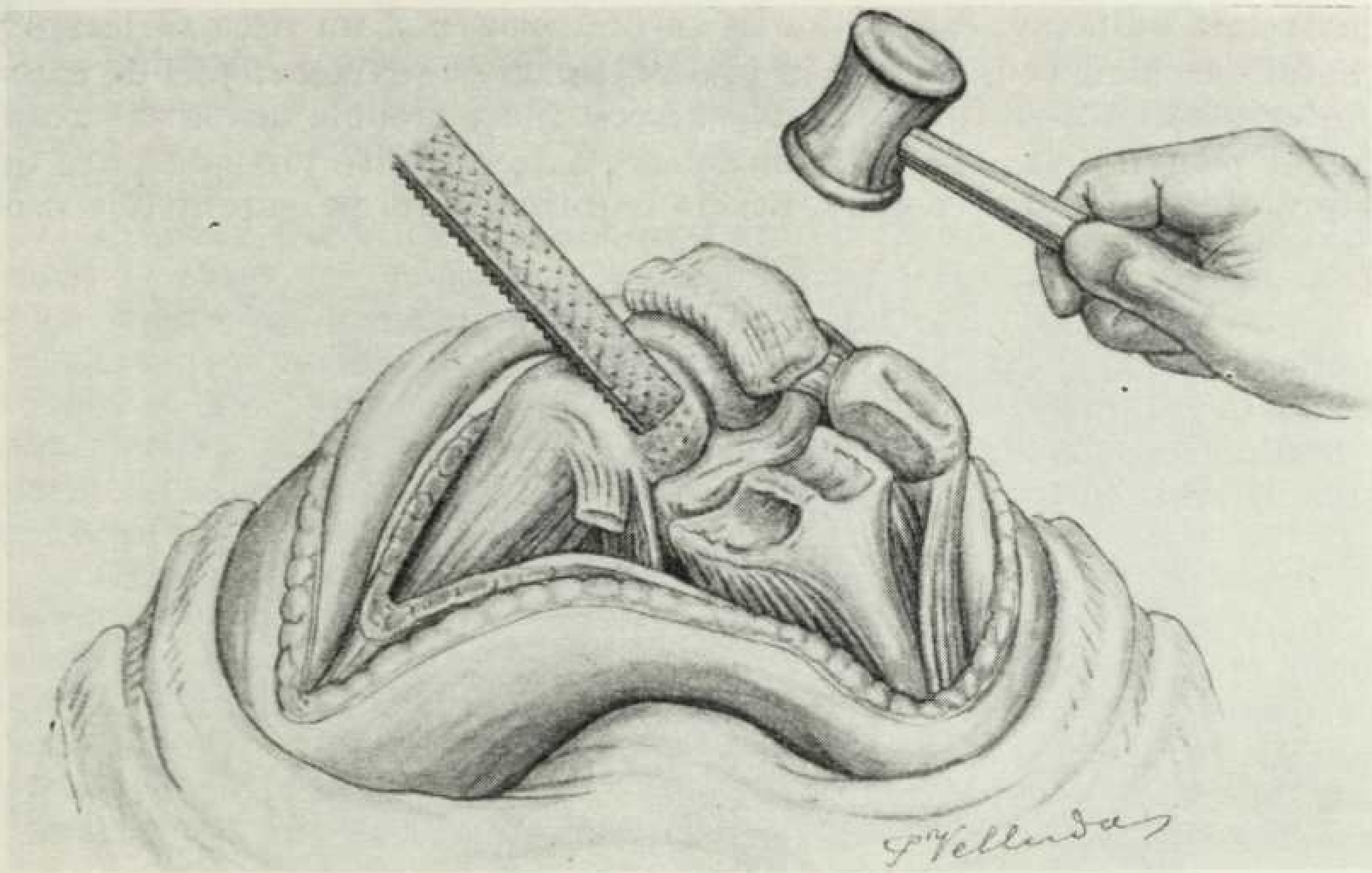

Fig. 76. — Artroplastia genunchiului. Modelarea cu pila a suprafeţelor articulare.

Fig. 77. — Artroplastia genunchiului. Modelarea prin bătaie cu două ciocane.

de răsfrîngere al fostei sinoviale, înapoia condililor femurali, unde trebuie controlată adîncimea punctelor de sutură, pentru a nu risca să lezăm pachetul vasculonervos. Fascia în toată lățimea sa se fixează aici de capsula posterioară cu 2—3 fire de mătase. Acest lucru trebuie neapărat executat corect pentru a se crea un fond de sac, ca o cavitate virtuală între două suprafețe conjunctive netede. Fascia se întinde apoi pe suprafețele osoase

Fig. 78. — Artroplastia genunchiului. Acoperirea suprafețelor osoase cu fascie lata.

denudate, modelate, și se fixează cu fire separate de țesuturile moi din jur, după ce a fost bine întinsă. Pentru ca fascia să se întindă bine pe platoul tibial, facem o secțiune în dreptul crestei osoase; același lucru îl facem și la nivelul șanțului intercondilian.

Refacerea mușchilor și a aparatului de susținere articular cînd rotula este liberă constituie un timp important. Se reface cu grijă cvadricepsul, alungindu-l ușor, cînd anchiloza a fost în extensie, în așa fel ca de la început să fie posibilă o flexiune de 30—40° fără să se forțeze punctele de sutură. Se reface aparatul ligamentar. Se sutureazā tendonul cvadricepsului la vaști, se refac capsula și aripioarele rotuliene. Se coase fascia superficială și pielea, fără nici un fel de drenaj. Se poate inunda articulația cu o soluție de antibiotic, dar nu e bine să se presare acesta sub formă de pulbere, mai ales streptomicină.

Tratamentul postoperator este foarte important. În primul rînd vom îndepărta prin extensie continuă cele două suprafețe articulare pentru un timp, cu o greutate de 4—6 kg, contragreutatea fiind realizată prin înclinarea patului în sens contrar. Broșa se trece prin calcaneu, membrul inferior fiind așezat uneori pe o atelă Braun, cu genunchiul în semiflexiune. Pentru a împiedica rotațiile laterale așezăm membrul inferior în extensie pe pat dur, punem un aparat ghipsat circular gambier, avînd către articulația tibială o scîndurică perpendiculară pe fața posterioară,

ce se solidarizează aparatului ghipsat care cuprinde în el potcoava de tracțiune.

Bolnavul se pansează a 2-a, a 3-a zi și, dacă este un hematom în articulația nouă sau la locul de recoltare a fasciei, puncționăm a 5-a, a 6-a zi și evacuăm sîngele introducînd eventual și 200 000—400 000 u.i. de penicilină.

Firele se scot la 12—14 zile, întîi din 2 în 2, apoi peste 2 zile și restul. Dacă persistă un hematom, scoatem mai tîrziu firele rămase, lăsînd să se scurgă tot hematomul prin spațiul dintre firele scoase.

După vindecarea plăgii, genunchiul fiind în extensie, bolnavul trebuie să fie educat să-și contracte activ musculatura de extensie a coapsei, fără a mișca articulația. Acest lucru se face concomitent cu contractarea cvadricepsului de partea sănătoasă. Mișcările se fac în ritmul de 10 într-un minut și la cîte o oră-două interval.

Extensia se scoate la 25—30 de zile, adică după cicatrizarea părților moi și mai ales a tendonului cvadricipital, cînd a fost alungit. Se începe încălzirea mușchiului (aer cald), masaj (pe coapsă și gambă, nu pe genunchi), mișcări pasive ușoare, faradizări. Mai tîrziu încep mișcările active, în axul normal. Progresia mișcărilor pasive și active se va face sincron. Maso- și kinetoterapia la pat se continuă mult timp și foarte delicat, întrerupîndu-se numai dacă articulația reacționează prin dureri și ascensiuni termice locale (ceea ce n-ar trebui să se întîmple). În acest caz se indică repaus și comprese reci, eventual chiar pungă cu gheață pusă pe șervet îndoit în patru. Mecanoterapia pasivă la aparat este total contraindicată. Mișcările care produc dureri bolnavului trebuie să fie total prohibite.

Pentru a împiedica formarea țesutului fibros se vor face, curînd după operație, injecții cu hialuronidază. Mai tîrziu unii administrează local hidrocortizon, după 21—30 de zile de la operație, injectîndu-l intraarticular la fiecare 7 zile cîte 2—3 cm și continuînd acest tratament timp de 2—3 luni.

Injecțiile acestea vor fi făcute însă în cele mai bune condiții de sterilitate. În genere ne abținem de a le recomanda.

Cu cît tratamentul postoperator este mai intens la început, deci cu manifestări dureroase și cu încălzirea regiunii, cu atît rezultatele vor fi mai slabe. De obicei, după 4—5 luni urmează o stagnare a recuperării funcționale și chiar o regresiune în ceea ce privește rezultatul obținut. *Acest fapt se datorește mai ales excesului de tratament, care dă fenomene inflamatoare.* Bolnavul va fi, în prealabil, lămurit asupra acestei perioade tranzitorii. Singurul exercițiu permis în acest interval este suitul și mai ales coborîtul scărilor, treaptă după treaptă. Cînd regiunea este rece se pot face împachetări cu parafină. Genunchiul se deblochează de la sine în cîteva luni și mișcările devin suple și ample. Se recomandă și împachetări cu nămol rece la soare și băi în ghiol. Ambiția de a forța genunchiul cu aparate de mecanoterapie duce la o diminuare a mișcărilor obținute.

Numai cu o bună înțelegere a stării locale și luînd în considerație momentul intervenției, se poate forța în mod excepțional îndoirea genunchiului, sub o bună anestezie, după care se imobilizează în flexiunea obți-

nută pe o atelă Braun, punîndu-se pe genunchi o pungă cu gheață peste un prosop îndoit, 3—4 zile și făcîndu-se injecții cu hialuronidază. Se îndreaptă pe planul patului genunchiul după 4—5 zile și alternativ se așază pe atelă în flexiune maximă folosindu-se la nevoie injecții locale cu soluție slabă de xilină la fiecare schimbre de poziție. Se vor începe mișcările activo-pasive cînd genunchiul încetează de a mai fi cald.

Variante. Artroplastia de genunchi se poate face folosindu-se orice incizie largă, ca și pentru rezecție de genunchi.

În tehnica originală a lui Ceballos, după disecția lamboului cutanat obținut printr-o incizie lungă în undiță, se secționează tendonul cvadricepsului în două pe linia mediană, precum și rotula tot pe linia mediană în plan sagital, utilizîndu-se o daltă subțire, lată și foarte ascuțită. În acest fel se deschide și articulația. Avantajul acestui procedeu este că păstrează intacte aripioarele rotuliene, capsula și ligamentele laterale. Ca dezavantaj cităm faptul că formarea calusului la nivelul rotulei poate împiedica flexiunea și nu putem alungi cvadricepsul cînd s-a făcut operația cu genunchiul anchilozat în extensie. De asemenea, procedeul este valabil numai cînd rotula poate fi redusă la dimensiuni sub cele normale. Unii autori au modificat această tehnică, făcînd patelectomie, care în cazul cînd tendonul nu se reface bine reduce din forța lui, astfel că rezultatul funcțional este mai puțin bun.

Cînd anchiloza este în extensie, se poate utiliza tehnica lui Putti de dedublare și alungire a tendonului cvadricepsului în sens sagital, în Z sau a lui Chevalier cu dedublare frontală a tendonului.

Procedeul lui Ceballos cu conservarea sistemului musculotendinos extensor este următorul :

Se face disecția aponevrozei superficiale și a tendonului cvadricipital pe o mare întindere, excizia țesutului muscular cicatrizat, dacă există, eliberarea fundului de sac subcvadricipital și îndepărtarea aderențelor de pe femur ale mușchiului crural fibrozat. În felul acesta se poate da într-o parte tot sistemul musculoligamentar, eliberîndu-se articulația.

Metoda de creare a noilor suprafețe articulare poate fi de asemenea diferită. Lexer modelează condilii femurali în formă de W, pentru ca în spațiul dintre ei să intre extremitatea tibială modelată în formă de V răsturnat. Între cele două extremități care se îmbucă, rămîne totuși un spațiu suficient ca mișcarea de flexiune-extensie să se facă ușor, iar cea de lateralitate să fie bine înlăturată. Campbell realizează un condil femural unic la o singură suprafață tibială concavă. Împreună cu Murphy, Payr, Putti, Bogoraz, Chevallier, noi căutăm să imităm pe cît posibil complexul anatomic tibiofemural.

În ceea ce privește izolarea extremităților osoase, Mayer, Schepelman și Haas consideră că nu ar fi necesară interpoziția de material organic sau anorganic. Campbell totuși a dovedit pe o statistică importantă că rezultatele sînt cu mult mai bune cînd se face interpunerea cu material organic. Murphy întrebuința țesutul fibrogrăsos periarticular, deslipit parțial de pe suprafața profundă a lamboului de pe coapsă. Brown și colaboratori (1958) recomandă pielea. Marquardt introduce o placă fină și maleabilă de metal inoxidabil. Law și Campbell pune pe suprafața concavă a

platoului tibial o cupă de vitalium pe care o fixează bine. Şi în unul şi în altul din aceste procedee, în jurul cuielor de fixare se produc cu timpul fenomene de resorbţie în urma cărora proteza devine mobilă, iar tegumentele se pot sfacela. Alţi autori întrebuinţează în loc de metal, care este agresiv faţă de os, o piesă similară făcută din metacrilat de acril. Samson întrebuinţează foi de celofan, greu suportate însă de organism. Kuhnx şi Potter întrebuinţează o foaie de nailon care poate produce însă fenomene alergice grave. Huguier introduce în locul anchilozei un cilindru de acril în jurul căruia se fac mişcările de flexiune-extensie a extremităţilor osoase scobite şi modelate. Rezultatele sînt slabe, deoarece frecarea osului de un corp mai dur duce la necroza şi distrugerea lui.

În general, întrebuinţarea pieselor acrilice a dat rezultate necorespunzătoare (statisticile lui Herbert, Judet, Majnoni d'Intignano etc.), în primul rînd fiindcă sînt imediat subtegumentare şi duc la necroze. Ele îşi păstrează indicaţii excepţionale în marile rezecţii osoase făcute pentru tumori maligne.

Complicaţiile intraoperatorii pot fi : dificultatea de a crea o interlinie articulară la nivelul normal din cauza ruperii oblice a masivului de anchiloză cînd se flectează mai brutal genunchiul, ceea ce compromite artroplastia. De asemenea, ruperea sau tăierea ligamentelor laterale, fractura unei extremităţi osoase sau detaşarea din ea a unui fragment osos prea mare atunci cînd se desface anchiloza, lezarea arterei articulare posterioare cu hemoragie greu de oprit, deoarece este o colaterală directă şi scurtă a arterei poplitee, şi rănirea pachetului vasculonervos popliteu sînt incidente ce pot compromite nu numai rezultatul artroplastiei, dar şi existenţa membrului corespunzător. Chirurgi temerari, fără experienţă în astfel de operaţii, pot să compromită operaţia şi să producă chiar o gravă impotenţă funcţională bolnavului (genunchi balant, dureros etc.).

Complicaţiile postoperatorii se pot preveni şi trata. Hematomul va fi puncţionat şi tratat local cu antibiotice, în cazul cînd după ce s-a făcut însămînţarea s-au obţinut şi culturi microbiene. Infecţia este complicaţia cea mai gravă, care compromite operaţia. Se vor identifica germenii respectivi şi se va căuta sensibilitatea lor la antibiotice, la intervale scurte (3—4 zile).

Deoarece pielea la acest nivel are o vascularizaţie insuficientă, iar decolarea rupe o serie din vasele terminale, se poate produce sfacelarea ei, mai ales după incizia Putti. Pentru a se preveni aceasta, este bine ca pielea să fie ridicată împreună cu tot ţesutul conjunctiv. Traiectul inciziei tegumentelor are mare importanţă în prevenirea necrozei, mai ales cînd există şi cicatrice în urma altor operaţii anterioare sau a supuraţiilor care au dus la anchiloză. De multe ori cicatricele, care erau expresia vechilor supuraţii, se necrozează spontan, se desfac chiar după cîteva săptămîni şi supurează, împiedicînd tratamentul de reeducare funcţională.

Tardiv poate apărea de asemenea o serie de complicaţii, printre care cea mai frecventă este reinstalarea sau menţinerea anchilozei datorită de obicei unei execuţii dezordonate, brutale sau simpliste a reeducării funcţionale, ruperii aparatului extensor al genunchiului prin manevre intempestive postoperatorii, după cum şi datorită unei infecţii. Tot o

complicaţie tardivă este şi genunchiul balant, datorat unei defectuoase refaceri a ţesuturilor musculo-aponevrotice periarticulare sau a unei delabrări exagerate a lor. Vom reinterveni, făcînd mici operaţii de corectare : o artroliză, o secţiune a aripioarelor rotuliene, o întărire a ligamentelor laterale, o realungire sau o scurtare a cvadricepsului, o refacere de tendoane laterale.

Rezultatele tardive sînt oarecum divers interpretate. Campbell consideră că o artroplastie de genunchi reuşită trebuie să aibă o flexiune de 30° după o lună, iar la sfîrşitul celei de-a doua luni 40°, fără nici o mişcare de lateralitate. Rădulescu consideră că un rezultat definitiv se obţine după circa 8—10 luni. În general, dacă indicaţia a fost bine pusă şi tehnica operatorie respectă riguros, rezultatele tardive sînt foarte bune (fig. 79 *a*, *b*, şi 80). Avem operaţi de peste 30 de ani, care se folosesc în mod normal de genunchiul refăcut prin artroplastie, fără să fi avut nici un fel de neplăcere. Controalele radiografice tardive a mai tuturor cazurilor cu rezultate perfecte arată că extremităţile osoase sînt adaptate între ele cu un spaţiu bun articular. Ceea ce uimeşte este faptul că există totuşi mari osteofite şi un aspect radiografic artrozic grav, cu toate că pacientul nu a avut niciodată fenomene artrozice. Faptul se explică prin aceea că aceste osteofite sînt rezultate din osificări de adaptare, funcţionale şi nu din excitaţie infecţioasă.

Fiziologia neoarticulaţiei este de luat în considerare. Artroplastia constituie o operaţie care se practică astăzi în mod curent în serviciile de chirurgie ortopedică, iar despre posibilităţile chirurgicale, prin care putem reda forma şi funcţiunea unei articulaţii anchilozate s-au scris un număr impresionant de lucrări.

Dar, pe cît de bogată este literatura de specialitate în ceea ce priveşte detaliile asupra tehnicilor operatorii şi interpretarea rezultatelor clinice şi radiologice obţinute, pe atît de sărac este capitolul cel mai interesant şi mai instructiv, adică acel al fiziologiei neoarticulaţiei. Ar trebui să ne preocupe de asemenea evoluţia histologică a materialelor de interpunere, ca să se creeze condiţiile de adaptare a extremităţilor osoase modelate după acoperirea lor cu fascia lata, precum şi valoarea funcţională a elementelor articulare neoformate.

Lucrarea experimentală de mai mari proporţii pe care o cunoaştem în această direcţie la ora actuală este accea a lui Belousova (1953), care a lucrat pe cîini, propunîndu-şi să constate ce modificări se produc în ţesutul osos al suprafeţelor articulare create, din ce fel de ţesut sînt formate suprafeţele articulare ale oaselor şi ce modificări suferă fascia lata.

Apariţia de subluxaţii mai mult sau mai puţin accentuate, inevitabile în astfel de operaţii pe cîini a făcut ca unele porţiuni din suprafeţele articulare să sufere o presiune mai mare şi mai repetată, ceea ce a dus la distrugerea neuniformă a uncr grupe de travee. Suprafeţele osoase destul de netede după operaţie ajungeau după o lună de zile foarte neregulate şi apoi foarte deformate către margini, luînd aspectul asemănător celor din artrozele deformante.

S-a constatat că resorbţia, urmărită microscopic, nu se făcea uniform, ci mult mai activ în porţiunile asupra cărora se exercita o presiune mai

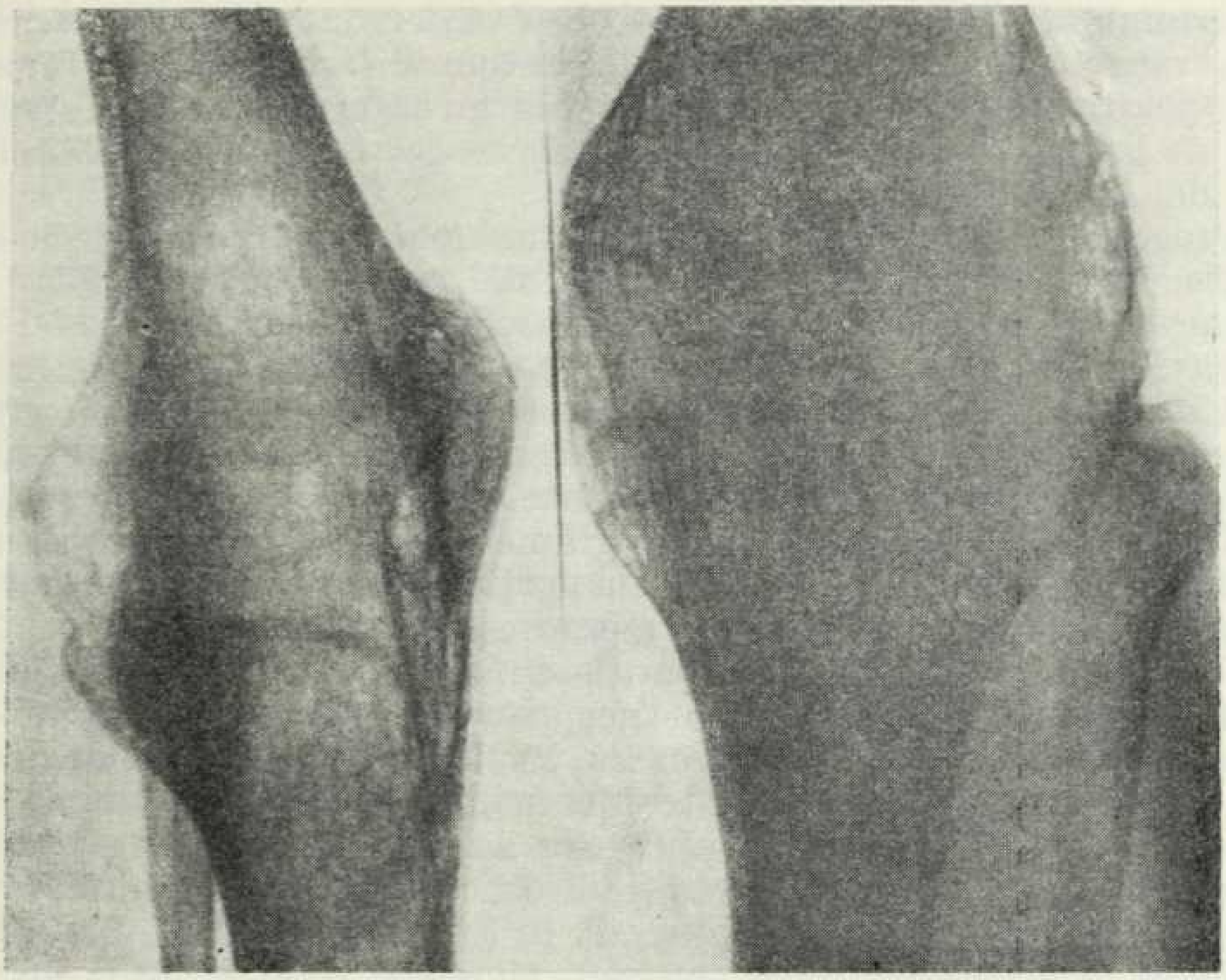

a

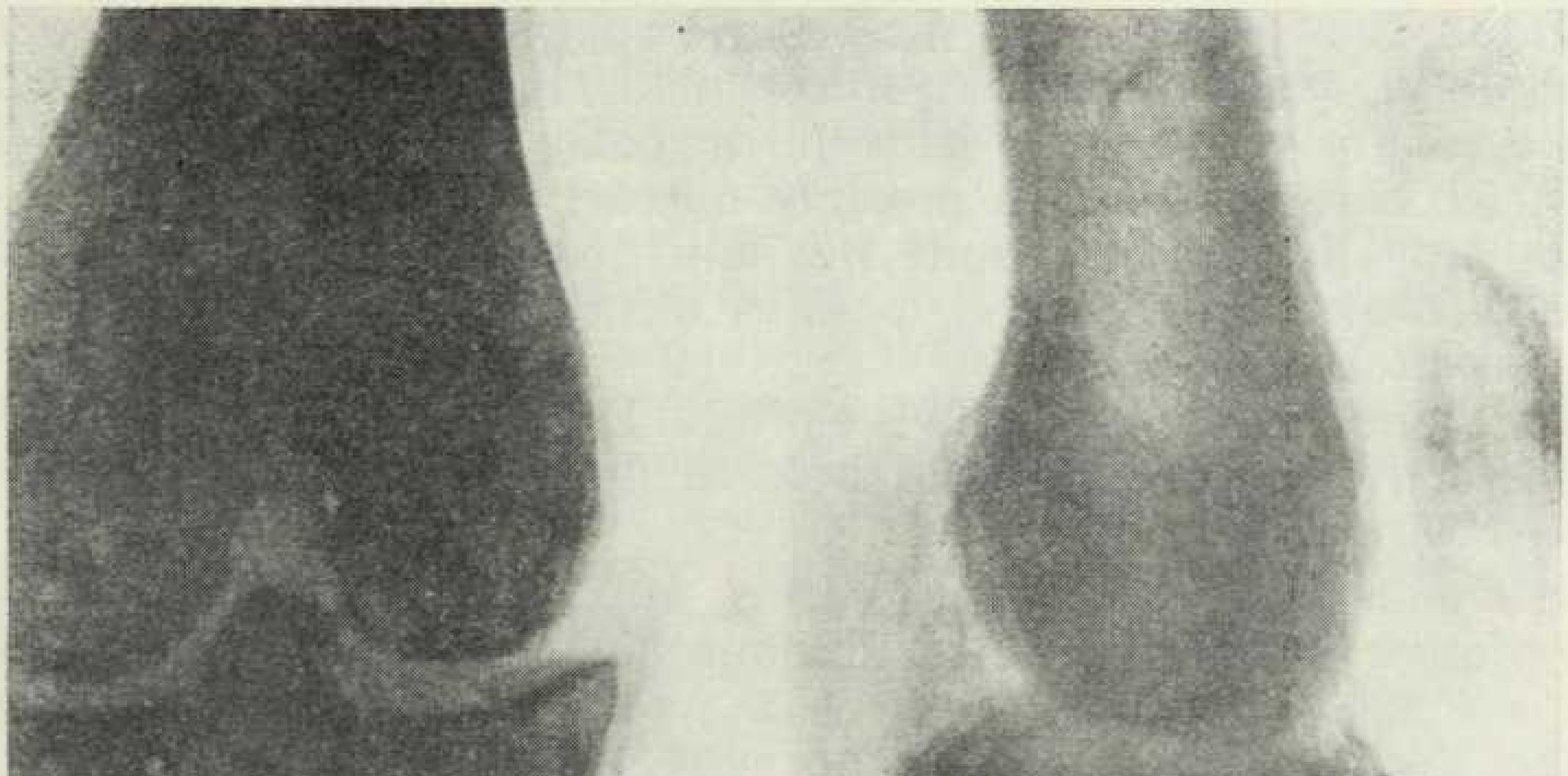

b

Fig. 79. — Anchiloză de genunchi : a) înainte de operaţie şi la acelaşi caz, după şase luni de la operaţie.

mare. La numai 15 zile se putea astfel observa necroza și resorbția traveelor osoase, transformări care nu se pot explica numai ca o urmare a traumatismului operator, deoarece se continuă și la un interval de timp mai îndepărtat de la operație. Resorbția avea aspect de tip lacunar, osteoplastic, cît și de tip osteolitic.

Procesul de formare a osului era mult mai puțin intens decît cel de resorbție. Pe radiografiile făcute la 15 zile, spațiul interarticular creat era în medie de 2 mm, iar la 200—240 de zile se mărea pînă la 10—15 mm.

Fascia introdusă pentru acoperirea suprafețelor articulare începea, după 15 zile de la operație, să se necrozeze și să se desfacă în grămezi mici, amorfe. Acest proces era mai accentuat în porțiunile centrale ale articulației, unde presiunea era mai mare. După 30 de zile, în porțiunile centrale ale articulației rămîn numai grămezi de detritusuri fără structură și cheaguri de fibrină, în timp ce în porțiunile laterale ale suprafețelor articulare se mai pot distinge fîșii separate de fascie necrozată.

Paralel cu resorbția și dispariția grămăjoarelor de fascie, dinspre marginile suprafețelor articulare începeau să pătrundă treptat celule conjunctive de la periferie spre centru, încît suprafețele articulare se acopereau de plăci conjunctive care aminteau fie un țesut de granulație, fie unul mucos și care cu timpul ajungeau să se transforme într-un țesut conjunctiv dens, omogen. Autoarea nu a observat niciodată transformarea propriu-zisă a acestui țesut conjunctiv în țesut cartilaginos. Lamboul de fascie lata se necrozează deci complet, se resoarbe și în locul lui apare țesut conjunctiv proliferat de la periferie, țesut care nu ajunge niciodată să aibă aspectul unui țesut cartilaginos.

După 200 de zile de la intervenție spațiul articular dispare și este umplut de un țesut conjunctiv fibros, omogen, care conține fisuri scurte, separate, microscopice. Lipsa spațiului articular nu influențează însă funcția articulației, care continuă să prezinte mișcări de amplitudini de 95—110° datorită faptului că în timpul flexiunii toate fisurile microscopice se lărgesc ca o armonică, ceea ce permite o întindere marcată a stratului de țesut conjunctiv interpus.

În Clinica de ortopedie de la Spitalul Brîncovenesc s-a studiat [1]) evoluția histopatologică a două artroplastii de genunchi revăzute la o distanță de 13 și 18 luni.

S-a constatat că în aceste cazuri, după artroplastie, cavitatea articulară ajunge să se prezinte ca una normală. Termenul de cavitate articulară este însă impropriu, deoarece este vorba de o despicătură care, spre deosebire de cavitatea articulară normală, este umplută cu un țesut conjunctiv lax, albicios, ca firele de păianjen, prin care se pătrunde cu ușurință. Această constatare corespunde și observațiilor făcute de Belousova care la cîini, după 200 de zile de la operație, găsește spațiile articulare dispărute și umplute cu un țesut conjunctiv fibros, omogen, care conține fisuri microscopice, scurte, separate.

---

[1]) Stavrache I. și Baciu Cl., *Transformările fiziomorfologice în artroplastiile de genunchi revăzute la distanță*, comunicare la Societatea științelor medicale, Secția de ortopedie, București, 7 decembrie 1954.

Fețele articulare ale suprafețelor osoase se acoperă de un strat de țesut conjunctiv dens, care macroscopic are mai mult sau mai puțin aspectul de țesut cartilaginos. La microscop se pune în evidență un țesut specific. Diferențele de aspect macro- și microscopic sînt legate direct de zona suprafeței articulare cercetate. La nivelul de presiune maximă a condililor și a platourilor tibiale apare un țesut conjunctiv lobulat, moale, gălbui, ca în procesele atrozice înaintate. Acest țesut nu provine din fascia lata, de mult resorbită, ci se formează prin invadarea zonelor de necroză de către țesutul conjunctiv, care vine de la periferie, așa cum a arătat și Belousova. Pînă la un loc el se transformă într-un țesut conjunctiv dens, fibros. În primul caz clinic s-au putut observa chiar celule rotunde, grupate oarecum seriat, în mijlocul unei mase nediferențiate, ca într-un cartilaj hialin.

La locurile de presiune minimă, în zonele periferice ale condililor femurali și tibiali, precum și pe fața posterioară a rotulei, se formează un țesut conjunctiv neted, lucios și alb, de consistență asemănătoare celei a cartilajului. Microscopic însă nici acesta nu este decît un țesut fibros particular, care prezintă o așezare particulară a celulelor ce rămîn izolate. Ele sînt înglobate într-o rețea bogată de fibre conjunctive.

Este cunoscut faptul că o suprafață articulară care alunecă pe o porțiune osoasă denudată incită o neoformație de țesut fibrocartilaginos și pe suprafața aceea. Un astfel de țesut apare în piciorul echin pe fața posterioară a astragalului, în halux valgus pe partea laterală a epifizei metatarsiene, în halux erectus pe fața dorsală a epifizei, iar în neocotilul ce se formează uneori între capul femural luxat congenital și coxal pe acesta din urmă. În concluzie, în atroplastiile cu fascia lata, suprafețele articulare nu se acoperă cu țesut cartilaginos asemănător cartilajului diartrodial, ci numai cu un țesut fibros sau cel mult fibrocartilaginos neorganizat, dar cu funcție similară.

Acolo unde apare țesutul cartilaginos nu sînt vase, ca și în condițiile condrogenezei experimentale, unde țesutul cartilaginos nu apare niciodată în vecinătatea capilarelor, a canaliculelor limfatice și a nervilor. Dezvoltarea cartilajului are loc numai în zonele avasculare și se hrănește prin imbibiție interstițială, deoarece impregnarea cu acid condroitin-sulfuric pare că nu se poate produce decît la distanță de sînge. Țesutul conjunctiv de acoperire este format la început din mase fibropare, care prezintă din loc în loc noduli vasculari și un infiltrat limfocitar în jurul lor.

În ultimul timp, deoarece pielea a fost folosită de un număr din ce în ce mai mare de autori ca material de interpoziție, Balakina a efectuat o serie de cercetări experimentale la iepuri, cărora le-a făcut atroplastii de genunchi. La un grup experimental a folosit fascia lata ca material de interpunere, iar la un altul un lambou cutanat croit din regiunea toracică, cu scopul de a preciza modificările atît ale structurii fasciei lata, și ale lamboului cutanat interpus, cît și cele osteoarticulare. Comparînd rezultatele obținute în ambele grupe, autoarea nu a putut pune în evidență o deosebire prea marcată. Lamboul cutanat și-a păstrat structura aproximativ 10—14 zile, după care s-a resorbit, iar după 30 de zile nu au mai rămas din el decît grupe de celule epiteliale care au dus la formarea de chisturi epidermice.

În rest, modificările histologice ale neoarticulației erau asemănătoare celor în care s-a folosit fascia lata.

Este indiscutabil faptul că factorii mecanici au un rol principal în producerea țesutului conjunctiv de acoperire a suprafețelor articulare nou create. Nu trebuie neglijați însă nici factorii biologici, enzimatici și hormonali, a căror intervenție este absolut necesară neoformării de țesut conjunctiv cu aspect cartilaginos.

Se pare că în neoarticulația realizată, după un interval de timp de bună funcționare se reface o sinovială atunci cînd între fragmente se realizează o cavitate virtuală. Într-un caz vechi de artroplastie de genunchi cu rezultat funcțional excelent, bolnavul a avut în urma unui traumatism o hidartroză destul de abundentă. Extrăgînd lichidul, am constatat că avea aspectul obișnuit, iar biologic se prezenta la fel.

BIBLIOGRAFIE

1. ALEJO RODRIGUEZ R DE LA RUA *La patellectomie partielle* Revista di ortopedia i traumatologia, 1961, **5 — IB**, *3*, 412 — 417.
2. ALGLAVE, *La voie transrotulienne transversale appliquée au traitement des lésions osseuses ou articulaires du genou*, Bulletins et mémoires de chirurgie de Paris, 30 noiembrie, 1930 **XLVI**, *32*, 1324.
3. ANDREOIU C. și ANDRIU V., *Anestezia intraosoasă în chirurgia membrelor*, Chirurgia, București, *4*, 1953.
4. BALAKINA V. S., *Koja kak plasticeskii material dlia interpoziții pri artropalstike nepodvijnli sustavov (eksperimentalnoe issledovanie)*, Ortopedia, travmatologhia i protezirovanie, Moscova, 1961, *1*, 38 — 44.
5. BASSET A., *Le genou*, Paris, Masson, 1932.
6. BĂJEU C., *Anestezii locale și analgezii terapeutice*, București, Edit. de stat pentru literatura medicală, 1948.
7. BELOUSOVA I. M., *Artroplastia experimentală a articulației genunchiului*, Rev. Hirurg. Grekov, Moscova, Medghiz, 1953, **73**, *1*, 48 — 55.
8. BOICEF B., CONFORTI B. CIOKANOV, H., *Operaționaia ortopedia i travmatologhia*, Medițina i Fizkultura, Sofia, 1958.
9. BOUILLET R. et PH. VAN GAVER, *L'arthrose du genou, Etude pathologique et traitement*, Acta orthopaedica Belgica, 1961, **27**, *1*, 1 — 187.
10. BOSWORTH D. M., *An operation for meniscectomy of the Knee*, The Journal of Bone and Joint Surgeny, 1937, **XIX**, *4*, 1 113 — 1116.
11. CIAKLIN V. D., *Operaționaia ortopedia, Moscova*, Medghiz, 1951.
12. DOBOȘIU C., *Contribuțiuni la tehnica meniscectomiei și observații în legătură cu sportivii operați*, Caiet documentar pentru medicina culturii fizice, București, 1954, *1*, 48 — 49.
13. DOBOȘIU C., BACIU CL. și TOMESCU D., *Traumatologie sportivă*, București, Editura tineretului 1958.
14. FRIDLAND M. O., *Ortopedia*, Moscova, Medghiz, 1954.
15. HERBERT J. J., *Chirurgie et orthopédie du rhumatisme*, Paris, Masson, 1950.
16. HORTOLOMEI N. MARINESCU V., SETLACEK D și LITARCEK G., *Anestezia. Probleme teoretice și practice*, București, Edit. Acad. R.P.R., 1957.
17. KUHNS J. S. și POTTER TH A., *Nylon arthroplasty*, New York, Newsweek, **34**, *17*, 1, 1949.
18. JUVARA E., *Manual de anatomie chirurgicală* vol. II, *Membrele*, București, Edit. Cartea romînescă, 1925.
19. JUVARA E., *Două cazuri de rezecție a genunchiului*, Revista de Chirurgie ; București *1*, 9, 1897.
20. JUVARA E., *Résection du genou sur surfaces courbes*, Bull. de Mémoires de la Société Nationale de Chirurgie, 1929, p. 311.

21. JUVARA E., *A propos de la résection du genou*, Bull. de Mémoires de la Société Nationale de Chirurgie, 1931, p. 270.
22. OBERLIN S., *Traité de technique chirurgicale* **I**, fasc. II, Paris, Masson, 1955
23. PAP K., K., DUBREZ S. es HORWATH B., *Orthopaed készülèkek és müveglagok allasza*, Budapesta, Medicina Könyvkiadó 1960.
24. ROUJET F., *Notions sur l'appareillage du genou* şi *Voies d'acces au genou* în L. Ombrédanne şi P. Mathieu, *Traité de chirurgie orthopédique*, t. IV, Paris Masson, 1937, p. 3568 – 3 674.
25. PRODESCU V., CARAMZULESCU D. şi SGARBURĂ I., *Indicaţiile şi valoarea patelectomiei* Chirurgia, 1962, *2*, 217 – 221.
26. RĂDULESCU ALEX. şi ROBĂNESCU N., *Artroplastia*, Bucureşti, Edit. Acad. R.P.R., 1958.
27. RĂDULESCU ALEX. (în colaborare cu Rădulescu Alice şi Baciu Cl.), *Ortopedia chirurgicală* vol I şi II, Bucureşti, Edit. medicală, 1956 – 1957.
28. RĂDULESCU ALEX., *Artroplastia*, Cluj, Cartea romînească, 1927.
29. RĂDULESCU ALEX. şi BACIU CL., *Fiziopatologia articulaţiilor*, în *Probleme de patologie a osului*, Bucureşti, Edit. medicală, 1955, p. 242 – 278.
30. SEVKUNENKO V. N. şi MAXIMENKOV A. N.,*Chirurgia operatorie şi anatomia topografică* Bucureşti, Edit. de stat pentru literatura ştiinţifică, 1954.
31. TERNOVSCHI S. D., *Chirurgia infantilă*, Bucureşti, Edit. de stat pentru literatura ştiinţifică, 1953.
32. VASQUEZ L., *Patellectomies*, Revista di ortopedia i traumatologia, 1961, 5 – **IB**, *3*, 394 – 408.
33. ZAŢEPIN T. S., *Ortopedia infantilă*, Bucureşti, Edit. de stat pentru literatura ştiinţifică, 1952.
34. WEST F. E., *End results in patellectomy*, The Journal of Bone and Joint Surgery, 1962, **44 A**, *6*, 1089 – 1 107.
35. WILKINSON M. C., *Partial synwectomy in the treatment of tuberculosis of the Knee*, The Journal of Bone and Joint Surgery, 1962, **44-B**, *1*, 34 – 41.

PARTEA SPECIALĂ

Afecţiuni congenitale

În acest prim capitol al părţii speciale ne vom ocupa de diformităţile genunchiului care încep înainte de naştere şi se dezvoltă în timpul vieţii intrauterine sau după naştere, fără intervenţia unui alt factor etiopatogenic. Numărul acestor diformităţi este destul de mare. Dezvoltarea anormală intrauterină a unor segmente ale fătului se datoreşte faptului că intervin diverşi factori patologici, practic nelimitaţi ca număr şi efecte. Ne vom limita însă numai la acele diformităţi congenitale care se adresează exclusiv articulaţiei genunchiului, omiţînd anomaliile izolate sau combinate ale femurului, ale tibiei sau ale peroneului (fig. 81).

Lipsa congenitală a rotulei

Frecvenţă. Este una dintre malformaţiile relativ rare ale membrului inferior. Cînd apare izolată, malformaţia este mai frecvent bilaterală. Dimpotrivă, cînd este însoţită şi de lipsa în bună parte a femurului, ca şi a tibiei şi a peroneului, cu păstrarea unui picior redus şi de multe ori malformat (focomelie), atunci este unilaterală. În clinică *lipsa temporară a rotulei* la naştere apare ca anomalie unilaterală, adăugîndu-se sau nu la lipsa altor oase din aceeaşi parte sau la malformaţiile segmentului. După Thordike, la 51 de picioare strîmbe congenitale ale copiilor mici, s-a observat de 24 de ori lipsa temporară a rotulei, care apare tîrziu, rămînînd atrofică.

În Clinica de ortopedie şi traumatologie a F. P. S. M. F. din Spitalul Brîncovenesc, au fost internaţi între 1948 şi 1962 6 bolnavi avînd această malformaţie.

Etiopatogenie. Unii privesc rotula ca fiind o apofiză a tibiei, alţii, dimpotrivă, consideră că rotula este o apofiză a peroneului, pentru că au văzut mai des schimbări patologice din partea acestui os asociate cu lipsa rotulei. Se susţine însă mai insistent că este un sesamoid dezvoltat în grosimea tendonului muşchiului cvadriceps, în locul unde acesta se freacă cu condilii femurului. Bertha de Vriese emite o ipoteză atrăgătoare, şi anume aceea că rotula ar reprezenta epifiza proximală a unui os, *intermedium cruris*.Ţinînd seamă de această părere, rotula nu ar trebui privită ca fiind în legătură de dezvoltare cu peronul sau cu tibia, ori ca un os sesamoid, ci ca fiind un os cu totul independent.

Spiez conchide, din observaţiile sale personale, că rolul rotulei este în strînsă legătură cu funcţia genunchiului. Cu alte cuvinte, autorul a observat că, atît în cazurile sale, cît şi în cele adunate din literatura medicală (ca malformaţii multiple concomitente ale femurului şi ale

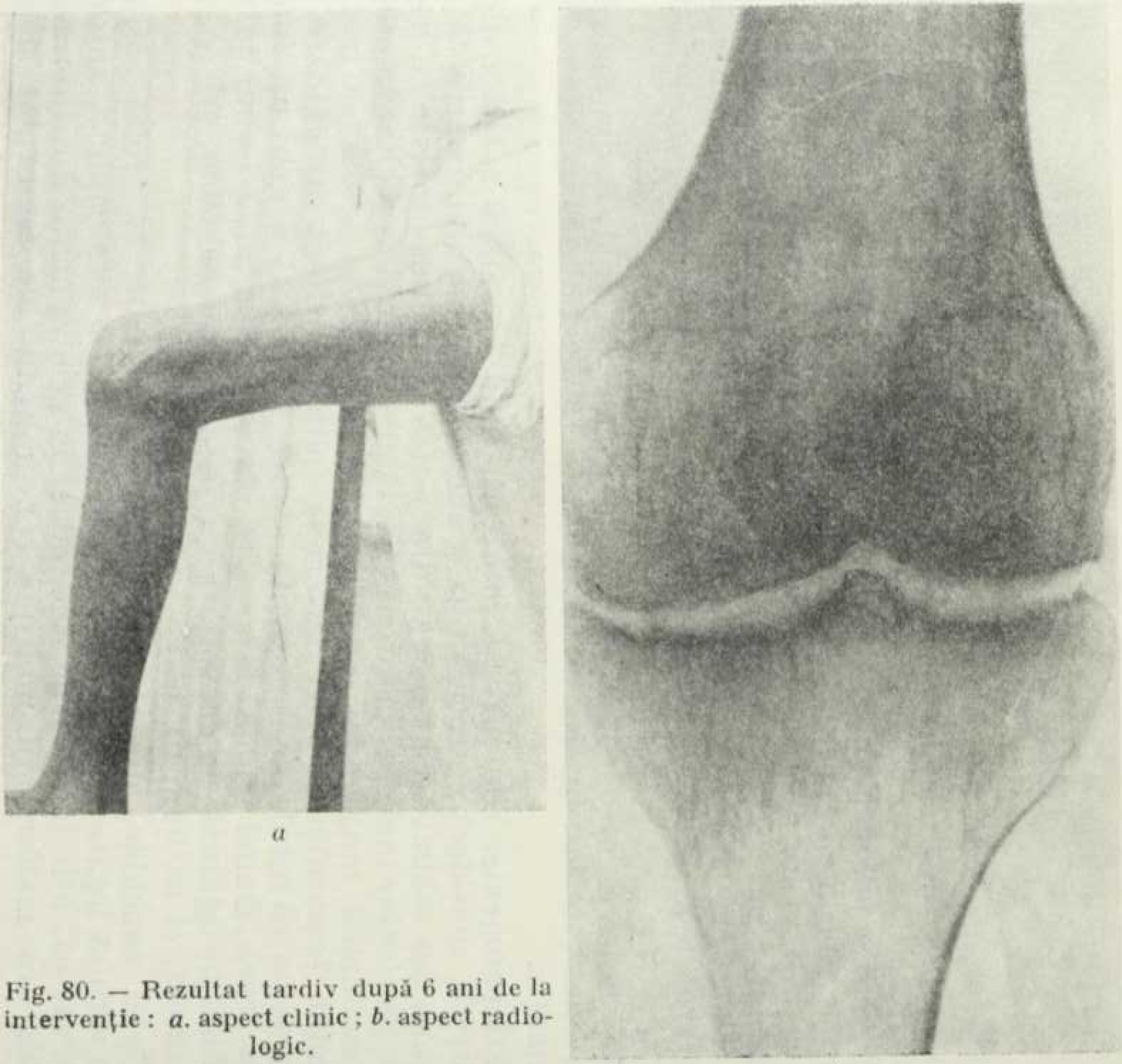

a

b

Fig. 80. — Rezultat tardiv după 6 ani de la intervenție : *a.* aspect clinic ; *b.* aspect radiologic.

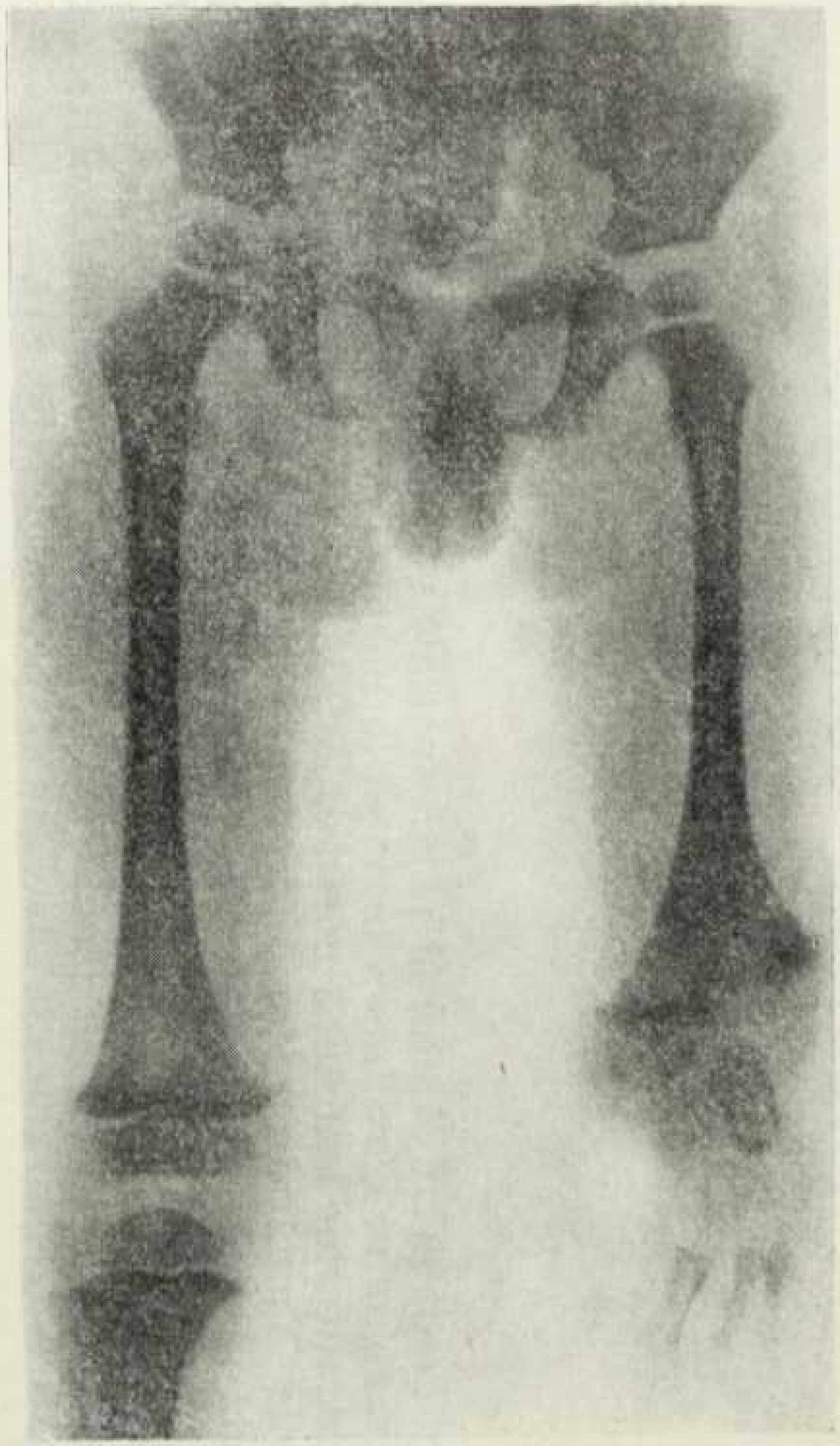

Fig. 81. — Malformație complexă.

oaselor gambei), ori de cîte ori funcția genunchiului este menținută se află o rotulă aproape normală.

Simptomatologie. Lipsa rotulei nu aduce după sine neapărat schimbări importante în ceea ce privește funcția articulației, de aceea diformitatea are o importanță clinică relativ redusă. Natural, lucrurile se schimbă cînd există și alte anomalii, fie osoase, fie mai ales ale cvadricepsului,

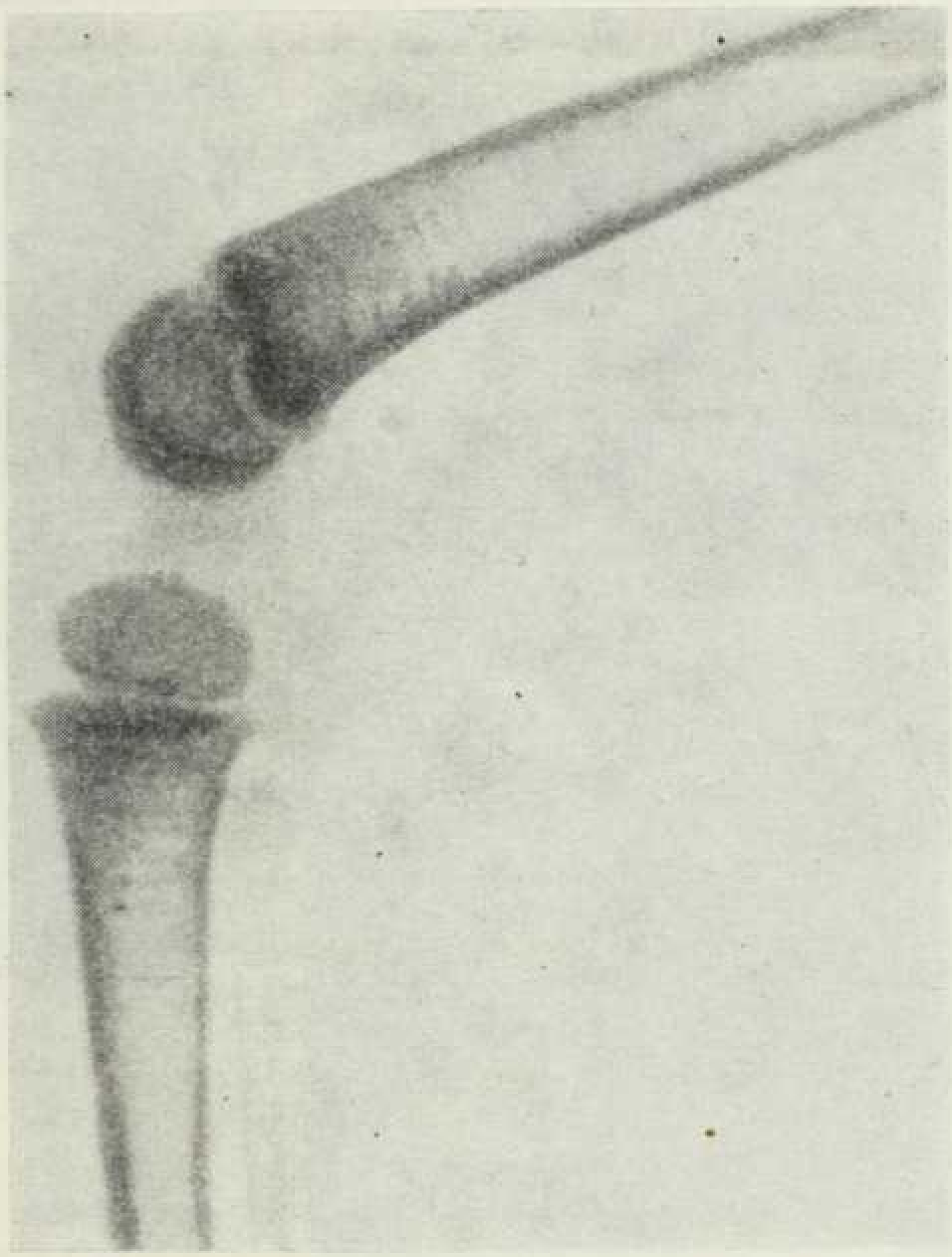

Fig. 82. — Lipsa congenitală temporară a rotulei, la un copil cu manifestări rahitice.

cu un genu recurvatum accentuat. Malformația se manifestă clinic, în majoritatea cazurilor, printr-o atitudine de genunchi recurvat sau, dimpotrivă, în ușoară flexie. Mișcările active de flexiune-extensie, ca și cele pasive, sînt destul de micșorate, dar uneori, în schimb, se află mișcări de lateralitate. Palpînd în dreptul liniei articulare, nu se simt decît părți moi și se pot foarte bine delimita condilii femurului. S-a găsit uneori o atrofie în masă a mușchilor coapsei și a celor ai gambei, în care caz tulburările funcționale sînt importante, constînd mai ales în imposibilitatea de a se face extensia gambei. Examenul radiografic făcut din profil pune și mai bine în evidență lipsa rotulei, dar trebuie avut în vedere că nucleul primitiv de osificare apare de multe ori abia spre trei ani.

Aspectul radiografic coincide și cu lipsa clinică a oricărui nodul cartilaginos la nivelul obișnuit (fig. 82).

În sfîrșit, se citează cazuri de lipsă *temporară* a rotulei, care echivalează cu o întîrziere în dezvoltare, fiindcă după un timp oarecare — cînd toate semnele, dar mai ales imaginea radiografică, pledează pentru o lipsă congenitală — acest os apare totuși și se dezvoltă, fără ca să ajungă la mărimea și înfățișarea lui normală.

Am observat mai multe cazuri de lipsă congenitală a rotulei în ambele părți. La un copil anomalia a fost diagnosticată clinic, deoarece

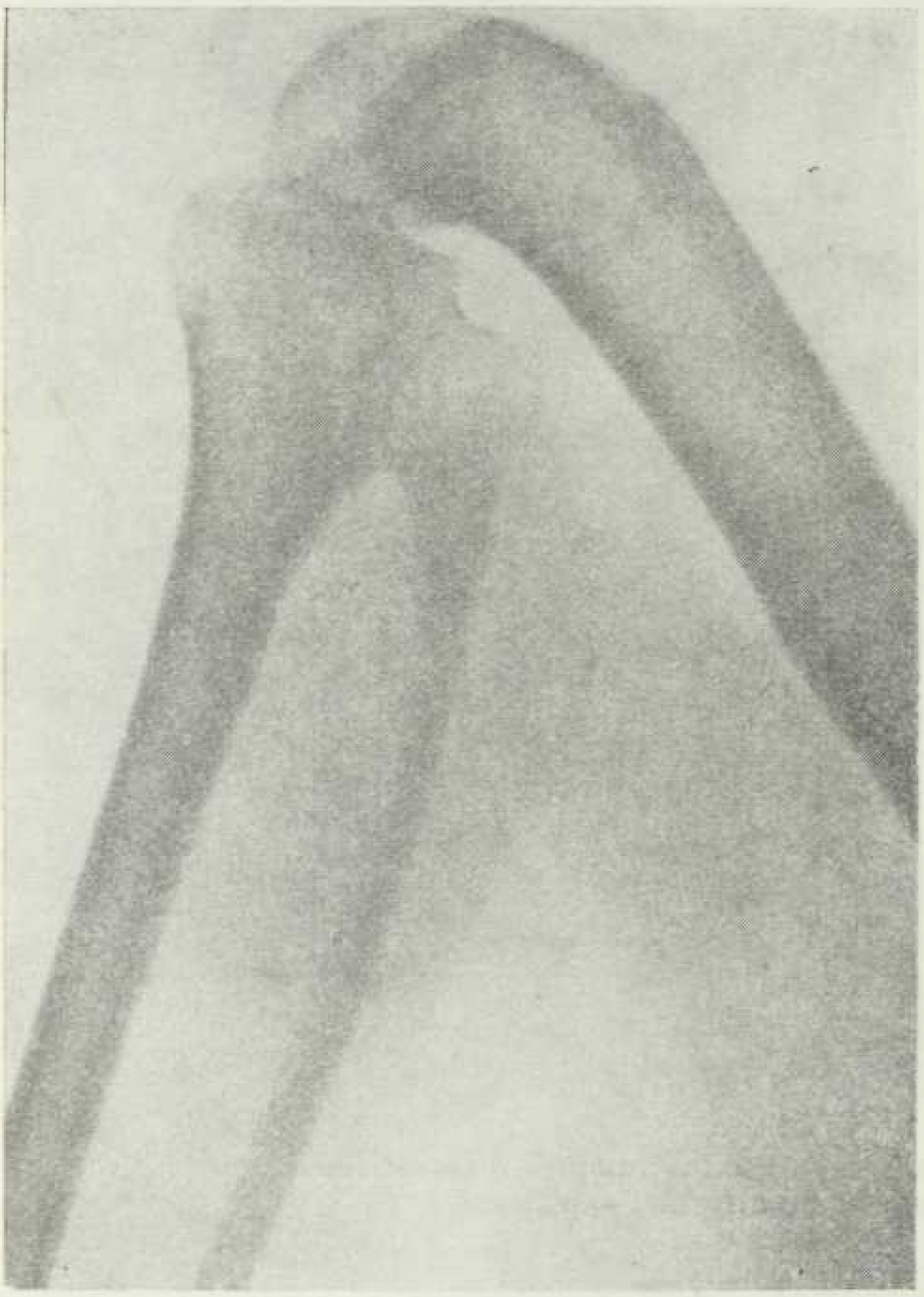

b

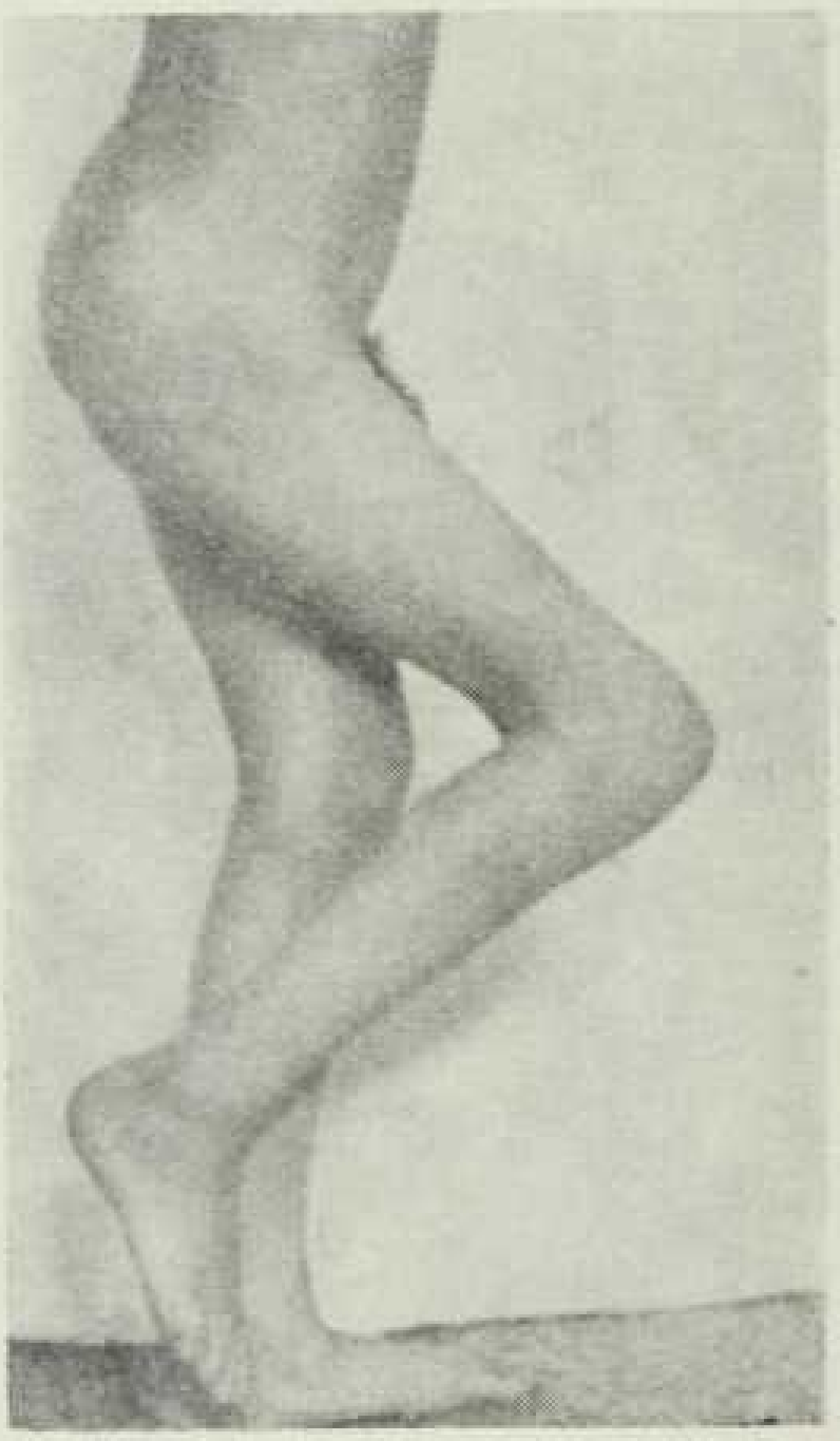

a

Fig. 83. — Lipsa congenitală definitivă a rotulei cu sinechie tibioperonieră. *a.* clinic și *b.* radiografic.

copilul nu avea vîrsta apariției nucleului de osificare a rotulei. Copilul avea dublu genu recurvatum; revăzut la patru ani, încă nu avea rotula și nu putea să stea în picioare dacă nu era susținut. Deși genunchii aveau oarecare mișcări reduse de lateralitate, totuși aparatul muscular și ligamentar era suficient pentru toate mișcările, afară de extensia gambei pe coapsă. Acel copil avea nasul turtit în formă de șa, capul foarte mare, cu fontanelele încă nesudate, fără să fie un hidrocefal. Nu avea nici un alt defect osos, în afara semnelor de rahitism. Este posibil ca lipsa rotulelor să fi fost totuși numai tranzitorie, fiindcă nu l-am mai putut urmări după vîrsta de patru ani.

Într-un alt caz am surprins anomalia, cu totul incidental, la o bolnavă în vîrstă de 44 de ani, care suferise recent o fractură de gambă. Bolnava nu acuzase pînă la accident nici un fel de tulburare în statică și în mers și nu se știa purtătoarea acestei anomalii. În alt caz, se asocia și o sinechie tibio-peronieră (fig. 83 a,b,).

Tratament. Ajutorul medical este solicitat pentru a fixa o articulație cu mișcări anormale (în genere de lateralitate), cu toate neajunsurile produse de ele, ori pentru a îmbunătăți, în limitele posibilității, funcția articulară (flexiune-extensie).

În majoritatea împrejurărilor de felul acestora se folosesc ca tratament mijloace pur ortopedice și mult mai rar cele chirurgicale. Cînd există o amiotrofie accentuată a cvadricepsului se construiesc aparate avînd două bare metalice laterale, articulate în dreptul genunchiului și un elastic în partea anterioară, pentru a executa automat extensia gambei. Masajul și celelalte mijloace recomandate în atrofiile musculare de altă origine se pot face cu oarecare succes și în cazul acesta. Articulațiile cu mișcări anormale, în urma relaxării aparatului muscular și ligamentos periarticular, s-au blocat de unii prin artrodeze, ceea ce pare excesiv și nefiziologic. Mișcările de lateralitate se pot stăpîni prin întărirea ligamentelor laterale (cu fascia lata armată cu sîrmă sau întărită prin mijloace locale), ori, eventual, ridicînd o porțiune de condil în partea unde tendonul alunecă anormal (operația plastică a lui Albee). Cînd flexorii genunchiului sînt buni, este foarte recomandabil să se facă transplantări osteomusculare. Întîi se implantează în tendonul cvadricepsului, în dreptul unde ar fi trebuit să fie rotula, un transplant costal integral, cu partea mai concavă înspre condilii femurali; apoi (la interval de cîteva luni) se face o transplantare de flexori, care se vor fixa pe piesa osoasă în cazul cînd acesta a fost revitalizat.

BIBLIOGRAFIE

1. Cuilleret F. D., *Absence congénitale de la rotule*, în L. Ombrédanne și P. Mathieu, *Traité de chirurgie orthopédique*, t. IV, Paris, Masson, 1937, p. 3575 — 3578.
2. Fridland M. O., *Ortopedia*, Moscova, Medghiz, 1954.
3. Rădulescu Alex. (în colaborare cu Rădulescu Alice și Baciu Cl., *Ortopedia chirurgicală*, vol. I, București, Edit. medicală, 1956.

Rotula segmentată

1. Patella partita

Această denumire a caracterizat pentru prima oară diformitatea care se arăta sub forma ei cea mai simplă de rotulă bipartită. Cu descoperirea razelor X s-au descris și variantele : *rotula tripartită* și *pluripartită*.

Diformitatea a fost semnalată pentru prima dată de Gruber în 1883, căruia îi datorăm denumirea de *patella bipartita*. În 1917, Reinhold a atras atenția asupra confuziei posibile cu fracturile de rotulă. Mouchet a stăruit asupra acestei malformații, dînd la iveală primele documente radiografice valoroase.

Anomalia este de obicei unilaterală, iar în cazurile cînd este bilaterală, așa cum remarcă Donarre, nu este simetrică. Se datorește prezenței mai multor nuclei de osificare, a căror sudură nu a fost posibilă. Unghiurile superoextern sau superointern pot prezenta cîte un nucleu de osificare separat, cînd apare rotula bipartită. Dacă unul din aceste unghiuri prezintă cîte doi nuclei de osificare, apare rotula tripartită, iar dacă prezintă mai mulți nuclei apare rotula pluripartită.

Simptomatologie. Malformația este asimptomatică și este de obicei descoperită cu ocazia unui control radiografic efectuat pentru alte scopuri. Aspectul radiografic mai concludent se vede pe filmul făcut anteroposterior și depinde de tipul anomaliei. De obicei se observă o soluție de continuitate liniară și oblică în apropierea unghiului superoextern și mai rar a unghiului superointern. Uneori această soluție de continuitate este orizontală și separă corpul rotulei de vîrful ei. Și mai rar apar aspectele de rotulă tri- sau pluripartită.

Pentru a se pune mai bine în evidență anomalia, se poate recurge la artificiul de tehnică radiografică recomandat de Mouchet, care așază bolnavul în decubit ventral cu rotula pe casetă, rotează ușor în afară membrul inferior și subluxează rotula în afară, împingînd-o cu o scîndurică. În acest fel, rotula se detașează de contururile condilului extern.

Diagnosticul diferențial. Trebuie făcut în primul rînd cu *fracturile parțiale* ale rotulei și apoi cu *patelita Sinding-Larsen-Johansson*. În fracturi, traumatismul din antecedente, celelalte simptome care relevă existența unui traumatism și aspectul radiografic sînt concludente. În patelita de creștere, aspectul radiografic de rotulă fisurată este tranzitoriu și în interiorul conturului rotulei segmentate apare imaginea de „nori cenușii". În ceea ce privește tratamentul putem spune că, anomalia nefiind supărătoare, este inexistent.

2. Rotula dedublată

Este de asemenea o anomalie de dezvoltare, constînd în alcătuirea rotulei din două straturi, unul anterior mai gros și altul posterior, mai subțire și mai redus în întindere.

Anomalia a fost descrisă mai amănunțit în 1935 de către Büttner și de către Haenisch, dar cazuri asemănătoare fuseseră publicate și de Paas (1931), și de Schwarz (1932). Weber (1935), Gorzawski (1937), Marquardt (1938), Lodes (1949) și Hodkinson (1962) au adus noi contribuții pentru identificarea diformității și a variantelor sale.

Cazurile de rotulă dedublată descrise pînă în prezent sînt 15 în total. Ele sînt însoțite de obicei și de alte anomalii ale scheletului, localizate în special la nivelul șoldurilor și mai rar la nivelul mîinilor, picioarelor, coatelor și umerilor.

După Lodes, toate aceste cazuri ar trebui considerate drept condrodistrofii atipice din cadrul bolii lui Morquio. După Hodkinson, ar trebui considerate drept localizări mai deosebite ale displaziei epifizare multiple.

Simptomatologie. Putem spune că afecțiunea debutează clinic prin dureri la nivelul genunchiului, care începe să se tumefieze. Cu timpul durerea și tumefacția cresc și genunchiul se deformează în valgus.

Examenele de laborator (V.S.H., formula leucocitară, calcemia, fosfatemia, fosfataza alcalină etc.) se mențin în limitele normale.

Ca aspecte radiografice observăm pe radiografia de față că genunchiul apare deformat în ușor valgus. Pe radiografia de profil se observă cele două straturi ale rotulei. Stratul posterior mai subțire poate fi fragmentat, dar și condensat.

Tratament. Tratamentul balneo-fizioterapic și antireumatic uzual poate să dea unele rezultate mulțumitoare. În caz contrar se poate recurge la patelectomie.

BIBLIOGRAFIE

1. FRIDLAND M. O., *Ortopedia*, Moscova, Medghiz, 1954.
2. HAENISCH F., *Bischer nicht beschriebene Verdoppelungs from der Patella*, Forschritte auf dem Gebiete der Röntgenstrahlen, 1925, *33*, 678.
3. HODKINSON H. M., *Double patellae in multiple epiphyseal dysplasia*, The Journal of Bone and Joint Surgery, 1962, *44-B*, *3*, 569 – 572.
4. MOUCHET A., *Patella partita* în I. OMBRÉDANNE și P. MATHIEU, *Traité de chirurgie orthopédique*, t. IV, Paris, Masson, 1937, p. 3 579 – 3 580.
5. PÎTELI A. I., *Patella partita*, Novîi hirurghiceschii archiv, Moscova, 1934, *32*, 126.

Luxația congenitală a rotulei

1. Luxația congenitală a rotulei nereductibilă

Este o anomalie congenitală de situație a rotulei, nereductibilă, la unul sau la ambii genunchi.

Frecvență. În Clinica de ortopedie și traumatologie a F.P.S.M.F. din Spitalul Brîncovenesc, au fost internați între 1948 și 1962 un număr de 23 de bolnavi suferinzi de această afecțiune.

Diformitatea se observă de la naștere, chiar cînd rotula nu este decît sub formă cartilaginoasă, și de cele mai multe ori se confundă cu lipsa congenitală a rotulei.

Etiopatogenie. Cauza reală a diformității nu se cunoaște.

Hipoplazia condilului este faptul *princeps* sau diminuarea în lungime a sistemului extensor al genunchiului? Răspunsul este greu de dat.

Anatomie patologică. Se constată o hipoplazie nu numai a rotulei, ci și a condilului extern. În același timp sistemul extensor al genunchiului — cvadriceps, rotulă, tendon — este scurtat față de dimensiunile corespunzătoare normale. Inserția tendonului rotulian pe metafiza tibială se face mai în afară decît în mod obișnuit, dar de multe ori aceasta nu este un fapt real, fiindcă platoul tibial este răsucit extern față de extremitatea inferioară a femurului (Fèvre și Depuis), în care caz și capul peroneului se află mai posterior. Această răsucire nu se poate considera ca fiind o situație inițială care a determinat subluxația sau luxația congenitală

a rotulei. Aceasta este micşorată în dimensiuni, iar faţa sa articulară este fără planurile şi reliefurile cunoscute.

La operaţie se constată o îngroşare şi o micşorare în dimensiuni a ligamentului lateral extern, ca şi a porţiunii de capsulă respectivă. În schimb, în partea internă există ligamentul lateral alungit, subţiat, capsula întinsă şi subţiată, iar condilul mărit uşor în volum, nu numai aparent, dar chiar şi în realitate (măsurat în comparaţie cu cel al genunchiului sănătos).

Examenele microscopice nu au arătat existenţa unor fibrozări consecutive vreunei stări inflamatorii *intra partum*.

Simptomatologie. Vom spune că genunchii copiilor cu luxaţie congenitală a rotulei au o formă diferită decît cea obişnuită, şi anume par dezvoltaţi apreciabil în lăţime.

Condilul intern se palpează foarte uşor, fiindcă în dreptul unde rotula se află în mod normal lipseşte orice relief osos.

În unele cazuri flexiunea genunchiului este mult împiedicată şi, dacă palpăm în această situaţie, putem identifica rotula către partea externă şi lateral (fig. 84 a).

Muşchiul cvadriceps cu tendonul său se află întins. Atitudinea de genu valgum se accentuează cu gradul de luxaţie şi cu vîrsta.

Copiii cu leziune bilaterală merg greu şi fără supleţea obişnuită, iar unii din ei cad destul de des.

Diformitatea la copii nu este dureroasă decît dacă se încearcă să se obţină o flexiune puternică. Mai tîrziu pot să apară fenomene neplăcute, dureroase, cu impotenţă funcţională, din cauza genu valgum-ului accentuat şi a artrozei consecutive incongruenţei.

În 1960 Rădulescu a operat o femeie de 47 de ani, cu o luxaţie congenitală de rotulă necunoscută de ea, care se internase pentru artroză gravă, dureroasă, la un genu valgum. Radiografia a îngăduit să i se pună diagnosticul de luxaţie congenitală de rotulă, fiindcă pacienta nu avusese niciodată nici un traumatism în viaţa ei şi se ştia cu diformitatea genunchiului de mică.

2. Luxaţia congenitală instabilă a rotulei

Mai este denumită luxaţia habituală, luxaţia spontană (Marion şi Barcat), luxaţia ritmică etc. Este o anomalie de aşezare a rotulei, de origine distrofică congenitală.

Cîteodată diformitatea este însă mai puţin exprimată şi rotula se află numai subluxată. În aceste cazuri o mişcare mai bruscă de flexiune sau un traumatism transformă diformitatea într-o *luxaţie instabilă, ritmică*, prezentă în timpul mersului.

Luxaţia habituală, spontană sau congenitală instabilă, are drept cauze unele anomalii ale scheletului şi ale complexului capsulo-ligamentar, datorite dismorfismului congenital.

Fig. 84. — Luxație congenitală de rotulă, în flexie : *a*. clinic, *b*. aspect radiografic.

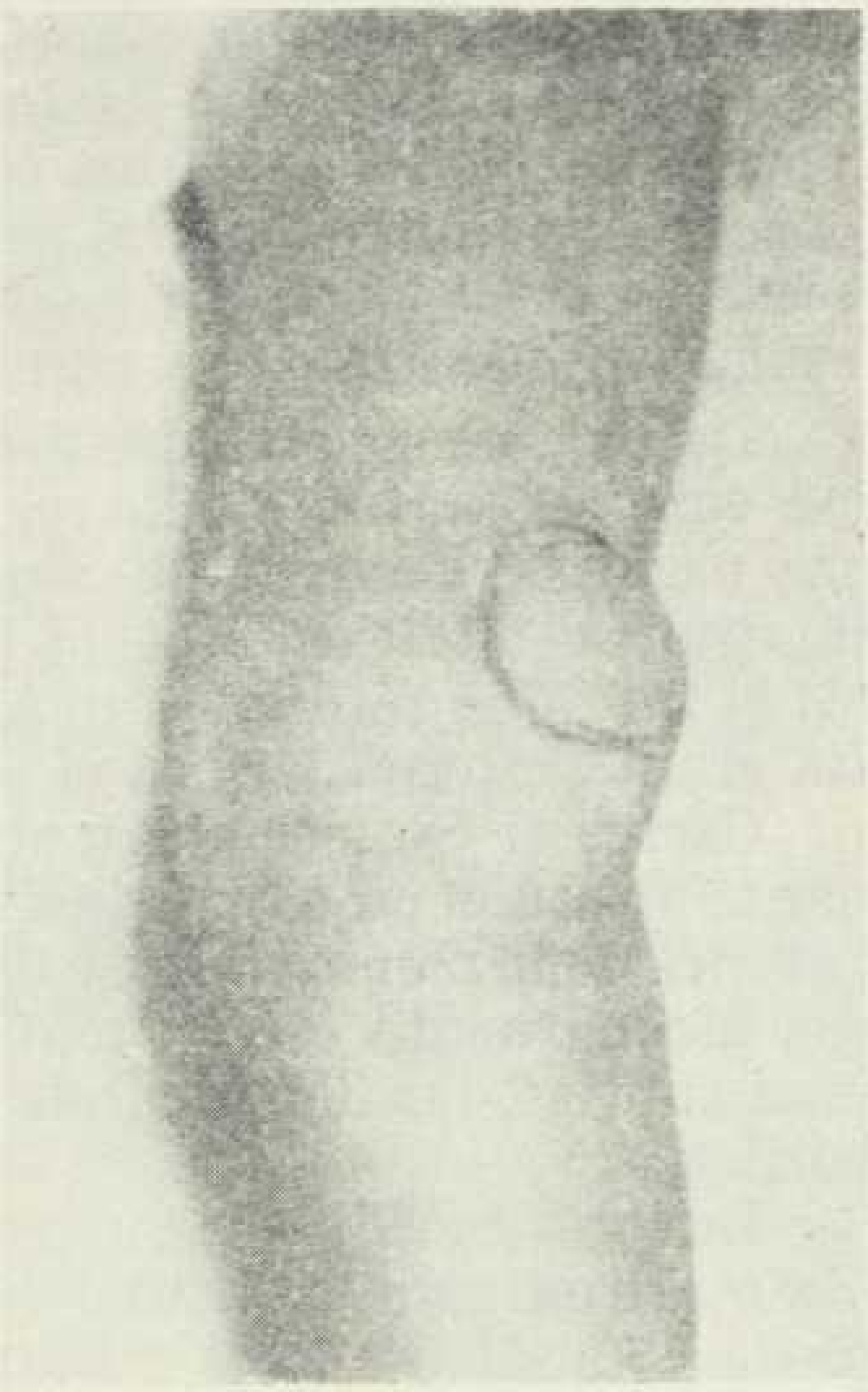

a

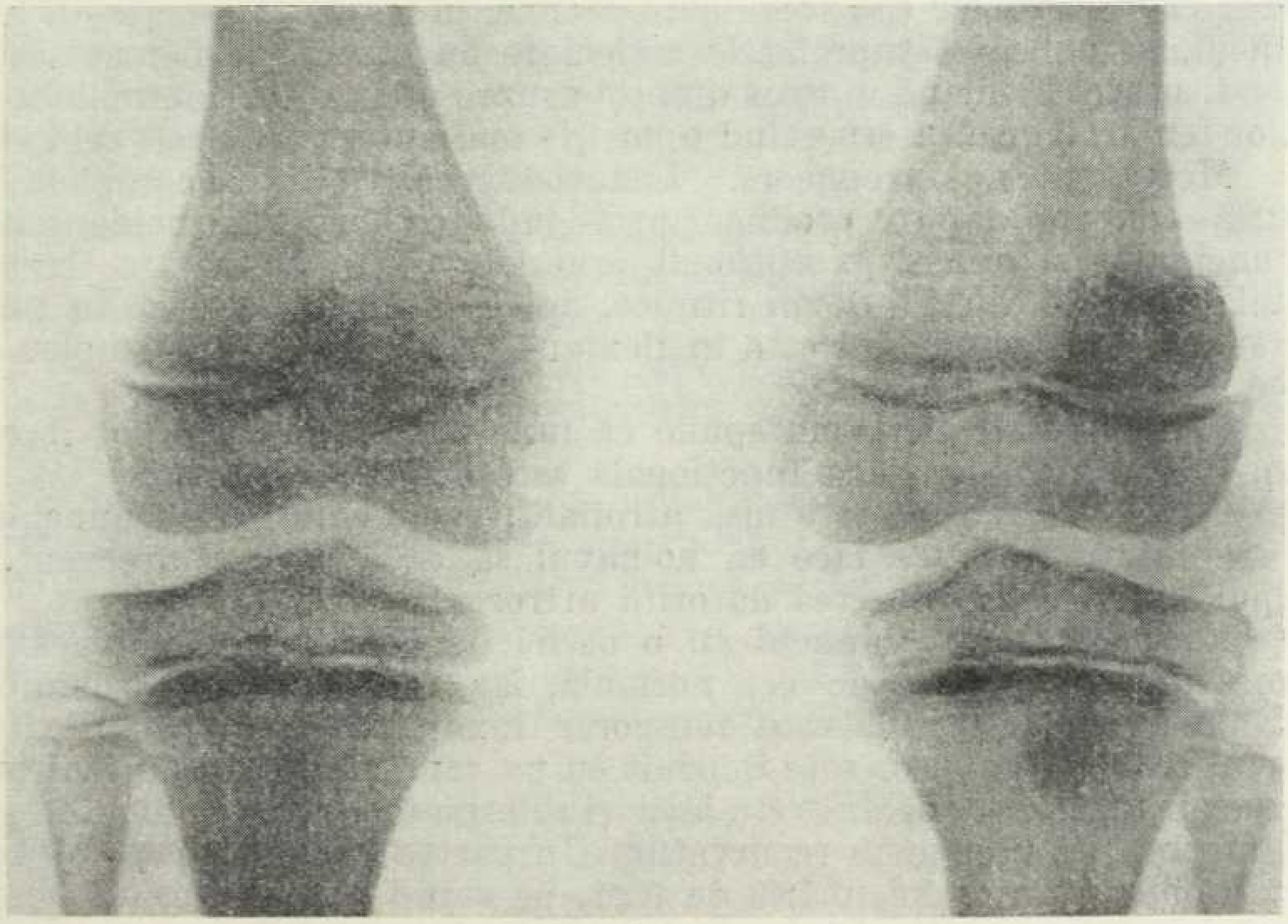

b

Anatomie patologică. Luxația congenitală ritmică a rotulei este însoțită în peste 3/4 din cazuri și de o serie de alte diformații congenitale ale articulației (Thestrup-Andersen). Aceste diformități se referă la forma și poziția rotulei și la forma contururilor șanțului rotulian dintre condili și chiar a condilului femural extern. În aceste cazuri se constată o aplazie a acestui condil și uneori genu valgum congenital, cu o luxație parțială capsulă-ligamentară, care permite luxarea rotulei.

Datorită microtraumatismelor repetate rotula începe să prezinte, după cum au arătat Rojko și Trokan, modificări similare celor din necroza aseptică descrisă de Sinding-Larsen și Johanssen, iar mai tîrziu formațiuni osteofitice. Rotula prezintă o singură față posterioară (articulară) și nu două fațete, ca una normală, avînd o margine externă subțiată și una internă lărgită și rotunjită.

Carter și Sweetman au atras atenția asupra existenței luxației recidivante a rotulei cu o luxație a articulației genunchiului. Zanoli a remarcat că atunci cînd meniscurile și ligamentele încrucișate lipsesc sau sînt atrofiate, incongruența este și mai mare. De obicei meniscul extern este însă numai subțiat, iar ligamentele încrucișate, ca și cele laterale, au direcțiile modificate.

Luxația recidivantă a rotulei de origine congenitală este însoțită și de o atitudine de torsiune și de rotație a genunchiului, deci a gambei față de coapsă, datorită căreia sistemul de extensie a gambei, în loc să rămînă în direcția gravității, se află deviat în afara articulației.

Extremitatea inferioară a femurului este torsionată înainte în partea ei internă, iar cea superioară a tibiei în afară, avînd creasta interglenoidiană oblică și suprafețele articulare cu cartilajele neregulare sau chiar fisurate. Fridland a atras atenția asupra dispoziției anormale a condililor femurali; cel intern avînd o poziție mai anterioară decît cel extern.

Mecanism de producere. Luxația recidivantă incompletă, de natură congenitală, se produce prin îndoirea bruscă, incidentală, a genunchiului și numai excepțional prin hiperextensie. Odată luxațiile instalate, unele din ele devin ritmice, adică rotula se luxează în timpul mersului, cînd genunchiul este în flexiune, și se repune incomplet cînd trece în extensie.

Simptomatologie. Vom spune că luxațiile recidivante pot fi cîtva timp tolerate, fiindcă jena funcțională este destul de redusă.

Cînd musculatura este însă atrofiată, genunchiul sau genunchii nu au stabilitate, ceea ce face ca bolnavul să cadă în mod frecvent. Cu timpul se adaugă și durerea datorită artrozei.

Examinînd un genunchi cu o astfel de diformitate, observăm că forma lui este diferită de cea normală, iar reliefurile sînt schimbate. Într-adevăr, cînd rotula este temporar luxată complet (în flexiune), relieful rotulian anterior este înlocuit cu un șanț mai mult sau mai puțin bine exprimat. Genunchiul este lățit și diformat și în atitudine de genu valgum sau de ușor genu recurvatum. În partea externă apare un relief care împlinește unghiul, mărit de fapt, pe care-l face gamba cu coapsa. Acest relief reprezintă rotula deplasată, prelungită în sus cu o coardă care este tendonul cvadricepsului, deplasat și el și răsucit.

Privit din față, membrul inferior se prezintă cu diformitatea genu valgum-ului, iar din profil în ușor recurvatum. Cu cît acesta din urmă este mai accentuat, cu atît valgul este mai puțin exprimat. În forma de luxație totală, bruscă, ireductibilă spontan, impotența funcțională este evidentă și regiunea devine dureroasă. Dacă situația se prelungește, mișcările active, ca și cele pasive, rămîn reduse, dar se accentuează cele de lateralitate.

Palpînd în dreptul liniei articulare, ne dăm bine seama de reliefurile condililor femurali și mai cu seamă de cele ale celui intern.

În timpul mersului, la o luxație ritmică, rotula se deplasează lateral și se repune, făcînd adesea un mic zgomot, un „clic" care enervează mai ales pe femei mai mult chiar decît diminuarea funcțională, care nu pare a fi atît de supărătoare.

Rotația externă a platoului tibiei ajunge uneori atît de accentuată, încît apofiza tibială anterioară privește în afară, iar capul peroneului înapoi. Această rotație se întîlnește mai frecvent decît genu valgum (Fèvre și Depuis).

Prin *examen radiografic* se constată un condil extern oarecum atrofiat, o micșorare a spațiului dintre tibie și peroneu, datorită rotației externe a tibiei, iar într-un stadiu mai înaintat chiar leziuni de artroză. Cum radiografiile se fac în extensiune de obicei, rotula se află situată aproape la locul ei și numai cînd se luxează în flexiune poate fi observată mult înafara condilului extern și deformată (fig. 84 b).

Tratament. Blocajul brutal se poate soluționa după anestezie prin hiperextensie cu repunerea ortopedică extemporanee. Deformarea însă nu poate fi înlăturată decît prin mijloace chirurgicale, care se pot adresa fie unora dintre elementele ce permit luxația, fie tuturora, de la caz la caz. Numărul procedeelor operatorii este foarte mare.

În cele ce urmează vom arăta mijloacele ce se folosesc atît pentru luxațiile congenitale totale, ireductibile, cît și pentru subluxații ori luxații ritmice tot de natură congenitală.

Principiul tehnic, care stă la baza marei majorități a intervențiilor este deplasarea inserției ligamentului rotulian mai intern și mai sus pe tibie.

Pierderea de substanță capsulară externă, care are loc în unele procedee plastice, cu deschiderea sinovialei, se suplinește cu elemente capsulare sau musculo-capsulare transpuse de la partea opusă.

În unele procedee extrasinoviale se trece elementul plastic peste marginea de sus a rotulei și se mărginește astfel în afară osul, ca să nu se mai reluxeze (fig. 85). Astfel procedează Ali-Krogius, Lecène, Fridland etc.

Transplantarea inserției ligamentului rotulian (Roux-Bérard). Se face izolîndu-se tendonul și dezinserîndu-se cu tuberozitatea tibială cu tot. Aceasta din urmă se execută printr-o osteotomie făcută pe cît posibil pieziș, încît patrulaterul osos în care se cuprinde și inserția tendonului să aibă o bază mai mare decît suprafața locului de unde a fost scos. Locul

de reinserție se obține printr-o altă rezecție osoasă limitată, făcută către marginea internă a platoului tibial tot pieziș, în așa fel încît masivul de reinserat să se introducă cu oarecare greutate. Cu piesa osoasă rezecată se umple ulterior locul de unde s-a scos inserția tendonului rotulian. Pe deasupra noii inserții se va coase, dacă este posibil, periostul dezlipit în prealabil sau se va pune un fir metalic introdus printr-un canal făcut cu o țepușă subțire prin tibie, ca să se poată înnoda strîns pe deasupra fragmentului osos reimplantat.

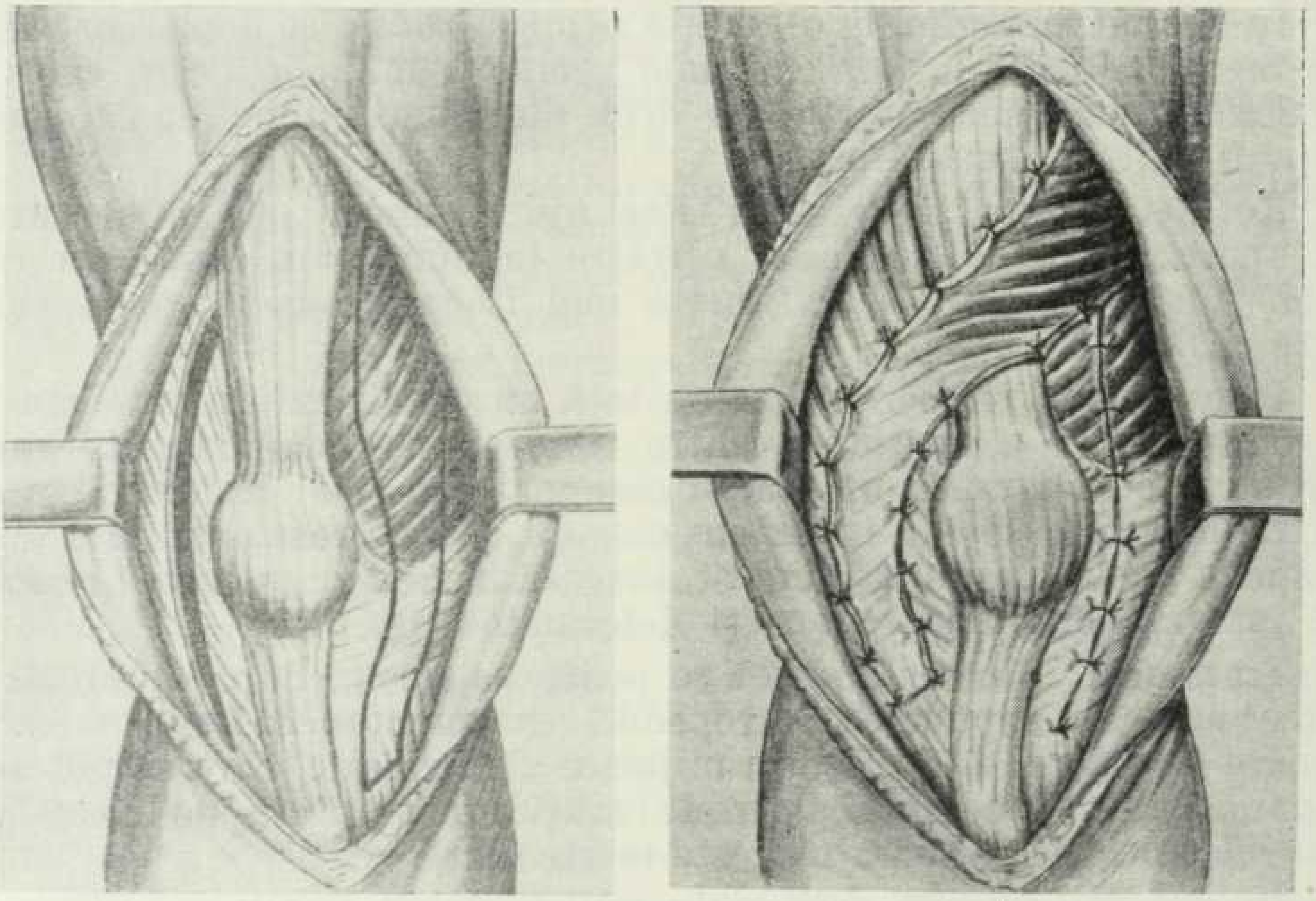

a b

Fig. 85. — Operația Ali-Krogius. *a*. crearea langhetei ; *b*. fixarea langhetei.

În felul acesta se poate renunța la fixarea cu un șurub metalic. În partea internă, capsula se plicaturează și se suturează vertical (fig. 86).

Kovanda și Rott atrag atenția pe bună dreptate, asupra modificărilor ulterioare de creștere, datorite transplantărilor de ligament rotulian la copii, fiindcă manevrele amintite distrug apofiza și favorizează instalarea genu recurvatum-ului, și de aceea recomandă ca acest tip de operație să se efectueze numai la adolescenți și la adulți.

Transplantarea inserției ligamentului rotulian și a unui fascicul muscular (operația lui Mouchet). După secționarea tegumentelor se fac incizii ale capsulei de o parte și de alta a tendonului rotulian și se individualizează apoi un fascicul din vastul intern, în prelungire.

Se face apoi o incizie oblică în capsula articulară, către partea externă a liniei dintre cei doi condili, femural și tibial. Prin această butonieră

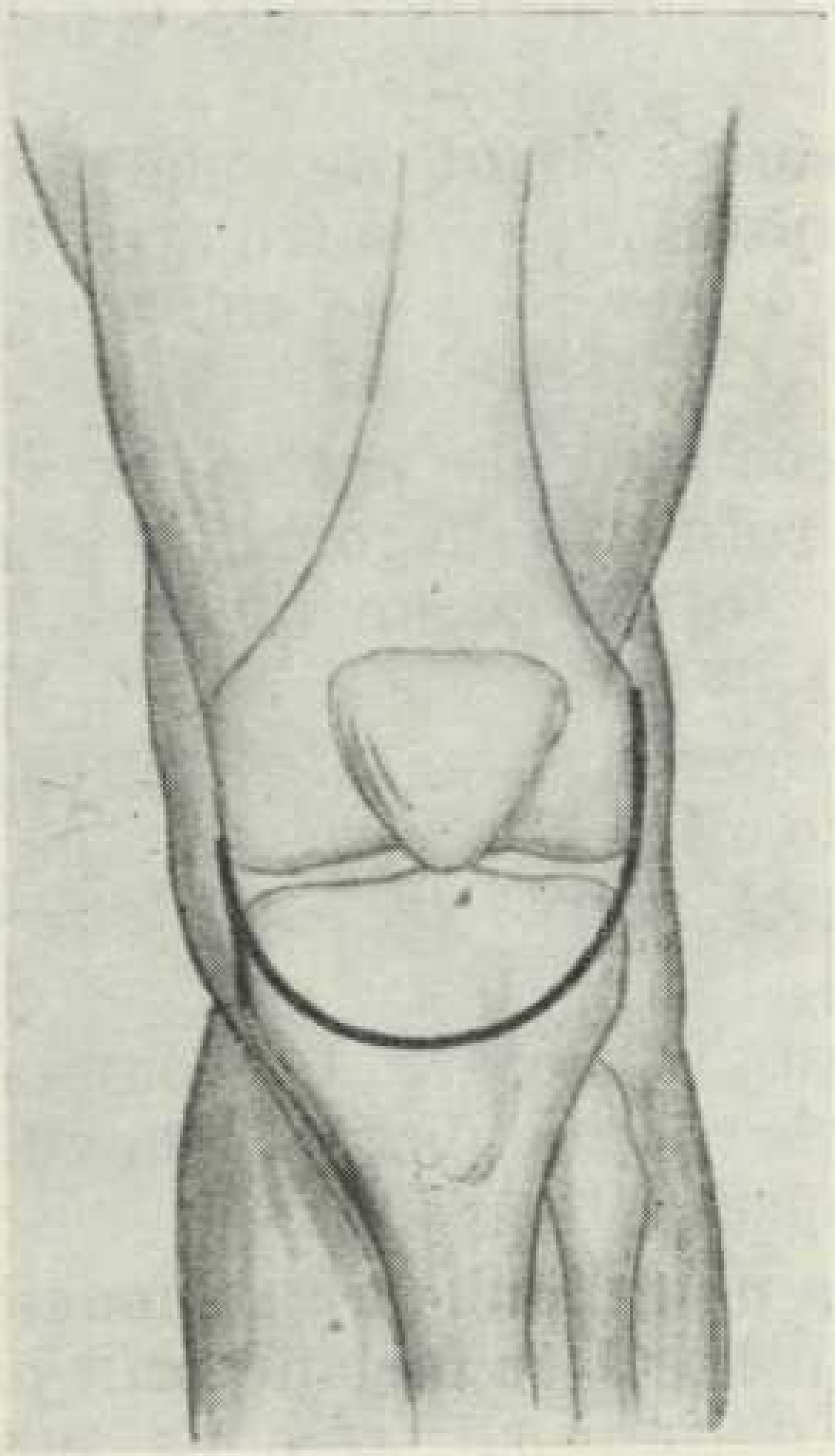

a

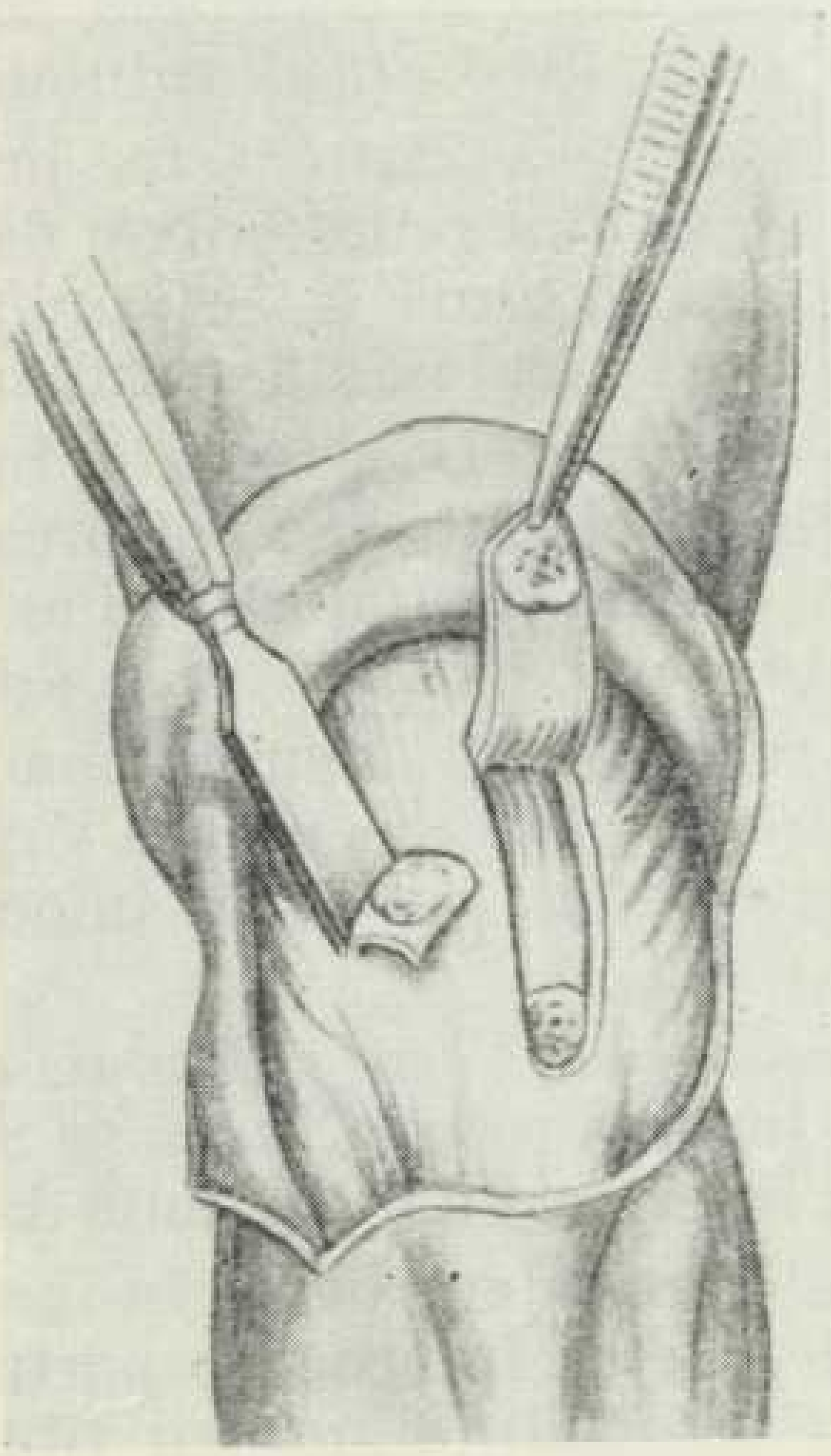

b

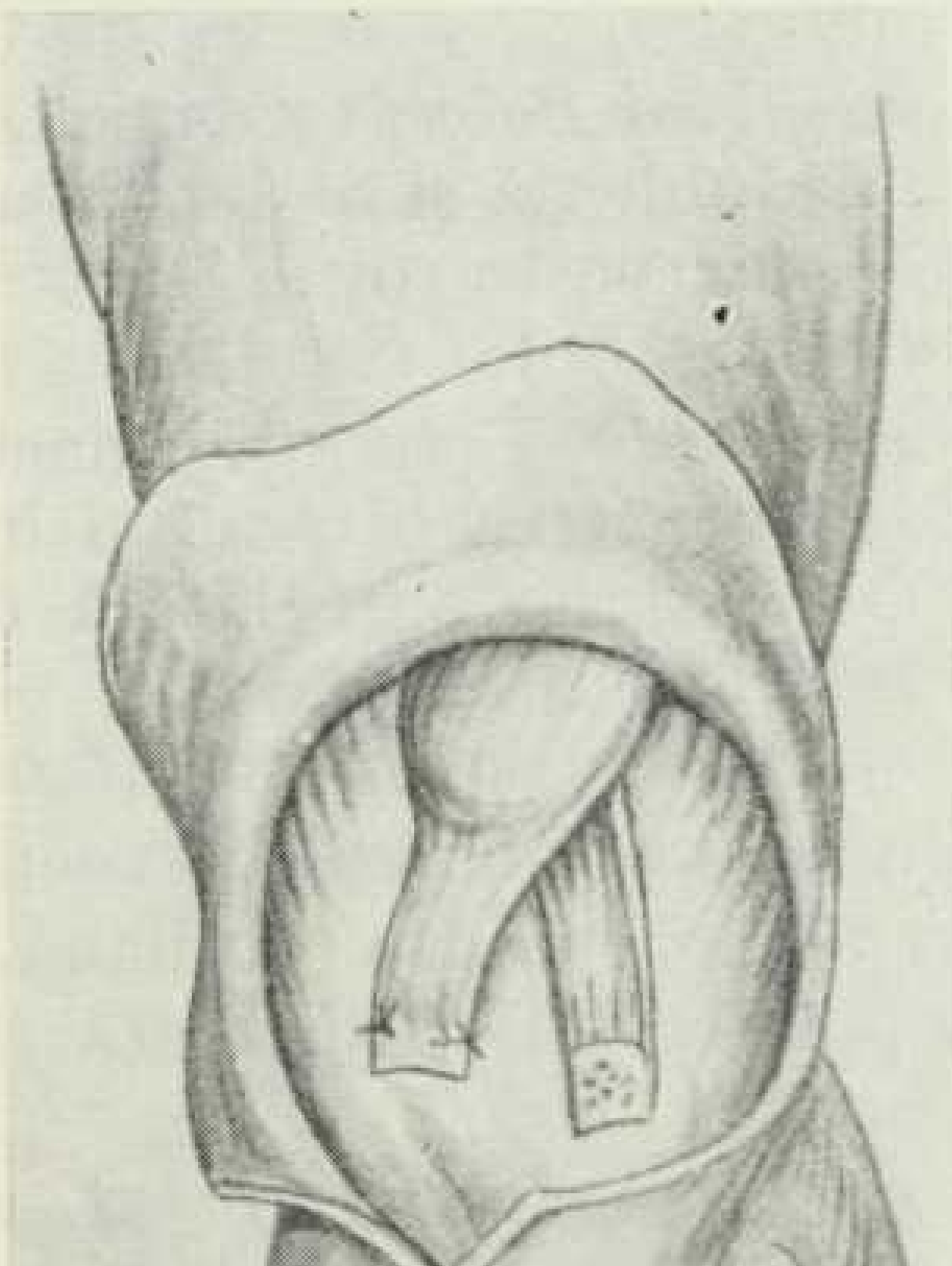

c

Fig. 86. — Operația Roux-Bérard. *a*. incizia ; *b*. ridicarea inserției și crearea patului osos ; *c*. fixarea.

se trec tendonul rotulian, rotula şi porţiunea aferentă a fasciculului din vastul intern. Se reinserează tuberozitatea în modul amintit, către partea internă a platoului şi ceva mai sus. Se suturează breşa capsulară de la partea externă în dreptul rotulei.

Procedeul lui Putti este propriu-zis unul de plastie capsulară. Într-adevăr, se mută un lambou de capsulă, lung, patrulater, de la partea internă la cea externă şi se împlineşte pierderea de substanţă rezultată prin eliberarea tendonului rotulian.

Procedeul lui Ober constă în scoaterea de partea luxaţiei a unei porţiuni din fascia lata. Se perforează rotula în diagonală şi se trece fascia lata ca o eşarfă, fixîndu-se bine de rotulă cu un fir metalic. Cealaltă extremitate se fixează către condilul intern tot cu sîrmă V2A.

S-a recomandat, pentru completarea acestei operaţii, să se taie un lambou capsular intern cu baza superioară şi să se strecoare pe sub tendonul cvadricepsului, ca să se înlocuiască pierderea capsulară din partea opusă (Mathieu).

Procedeul lui Fèvre şi Depuis constă în mutarea tendonului mai intern şi cu înconjurarea rotulei, ca să se umple spaţiul liber extern, cu un fascicul din vastul intern şi cu o porţiune de capsulă (fig. 87).

Un alt procedeu constă în facerea unui lambou lung longitudinal din capsulă, de partea internă ; o parte din breşă se închide prin plicaturarea capsulei (Campbell). Lamboul fibros obţinut se trece pe sub tendonul cvadricipital, imediat deasupra rotulei, şi se întoarce în ansă pe partea dinainte a tendonului, iar vîrful lui se fixează în locul de unde s-a scos acest lambou.

Procedeul lui Boicef este mixt, folosind tendonul şi muşchii. Tendonul rotulian se dedublează şi se deplasează o ramură către partea internă a platoului tibial, iar peste rotulă se trece în formă de bandă o porţiune din vastul intern (fig. 88).

Procedeul lui Tavernier constă în mutarea tendonului împreună cu rotula către partea internă şi în implantarea inserţiei lui înăuntru şi mai sus. O porţiune patrulateră de capsulă din partea internă, avînd pediculul inferior, se deplasează pe sub rotulă în partea externă, unde împlineşte pierderea de substanţă capsulară.

Procedeul lui Camera se execută cu o tehnică similară, folosind deci un lambou pătrat cu baza rotuliană, pe care îl răstoarnă şi îl duce în afară, împlinind pierderea de substanţă făcută prin incizia capsulei în vederea degajării rotulei.

Procedeul lui Gallie şi Le Mesurier este relativ simplu. Se trece un fir de mătase gros în formă de U în jurul rotulei în aşa fel ca ansa să cuprindă partea externă a osului, apoi cele 2 capete ale firului se vor sutura la partea internă plicaturată a capsulei.

Operaţia lui Brackett-Albee este o operaţie care se execută pe os şi are drept scop să înalţe condilul femural rămas teşit. Cu o daltă lată, înfiptă în condilul extern, se face o detaşare în sus a

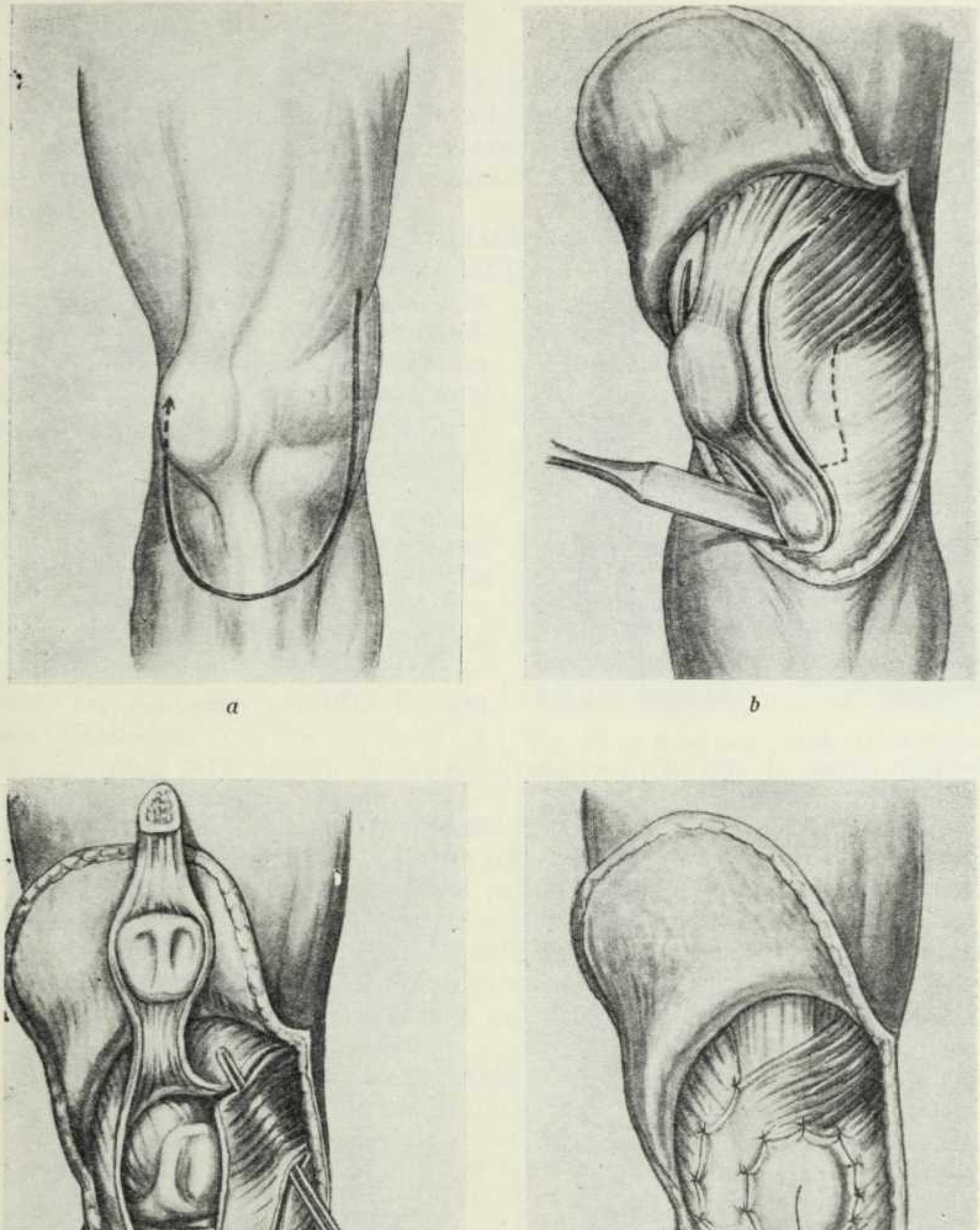

Fig. 87. — Operaţia Fèvre-Depuis reprezintă o combinare a procedeului Roux cu procedeul Krogius. *a.* incizia ; *b.* crearea langhetei ; *c.* pregătirea patului ; *d.* sutura.

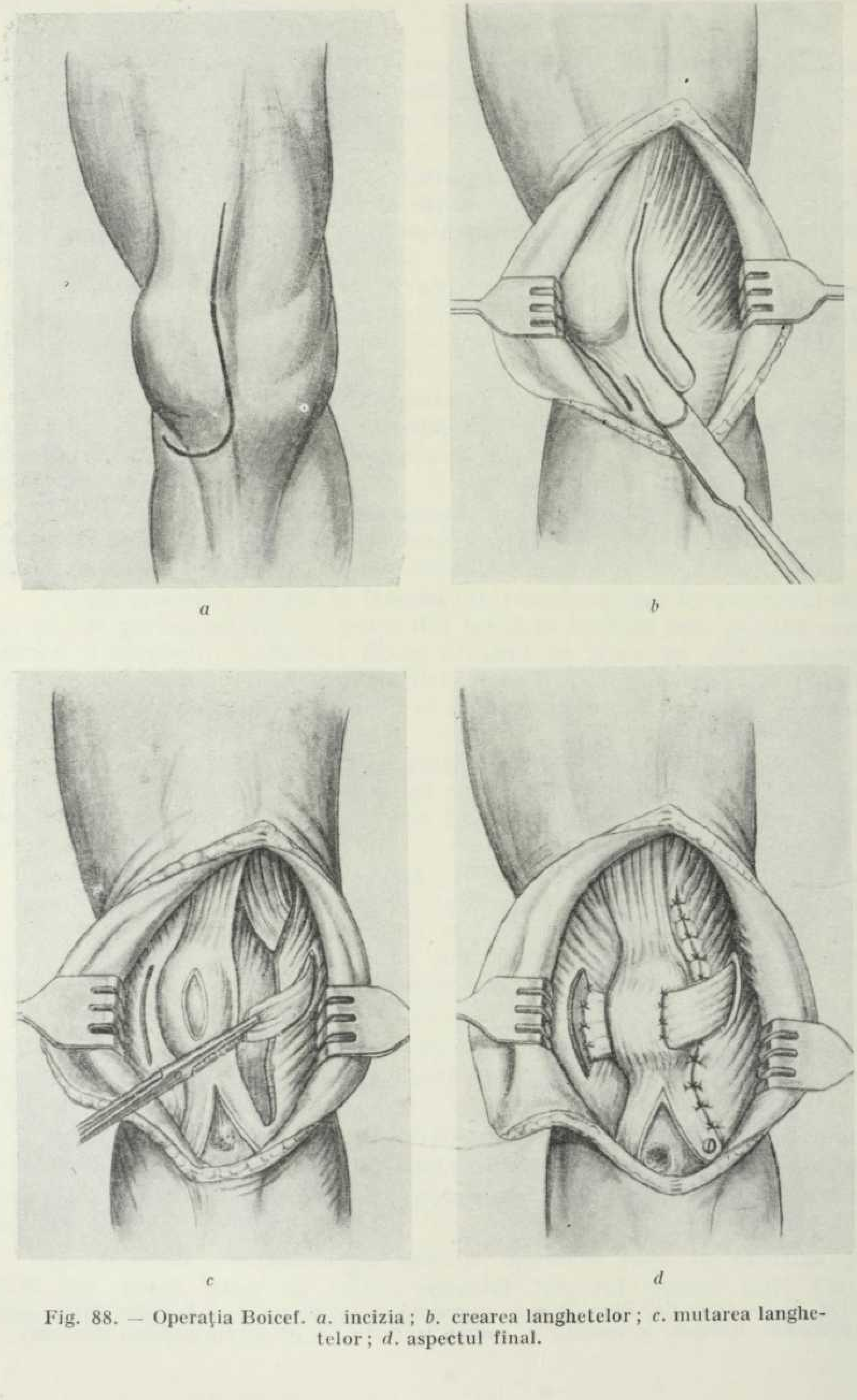

Fig. 88. — Operaţia Boicef. *a*. incizia ; *b*. crearea langhetelor ; *c*. mutarea langhetelor ; *d*. aspectul final.

masivului marginal al condilului. În spațiul diedric rămas liber se pune un grefon osos în formă de ichiu, avînd grosimea necesară (fig. 89).

Trendelenburg și Estor pun vertical în condilul femural, către marginea rotulei, în partea unde se luxează, un grefon puternic și lat; fac deci o artroriză laterală.

Thompson și Bosworth transplantează tendonul, după rezecția laterală a capsulei, cum făcea Hause, dar fixează tendonul în tibie, pe noul loc, cu o scoabă de vitalium. În felul acesta mișcările pot începe cît mai curînd.

Procedeul lui Rădulescu este un procedeu mixt, care folosește transplantarea inserției rotuliene și fixarea ei în partea internă și superioară a tibiei, într-un făgaș făcut în prealabil și în care se răsucește apofiza tibială mutată, ca să vină de-a curmezișul, și se încercuiește cu fir metalic în buclă.

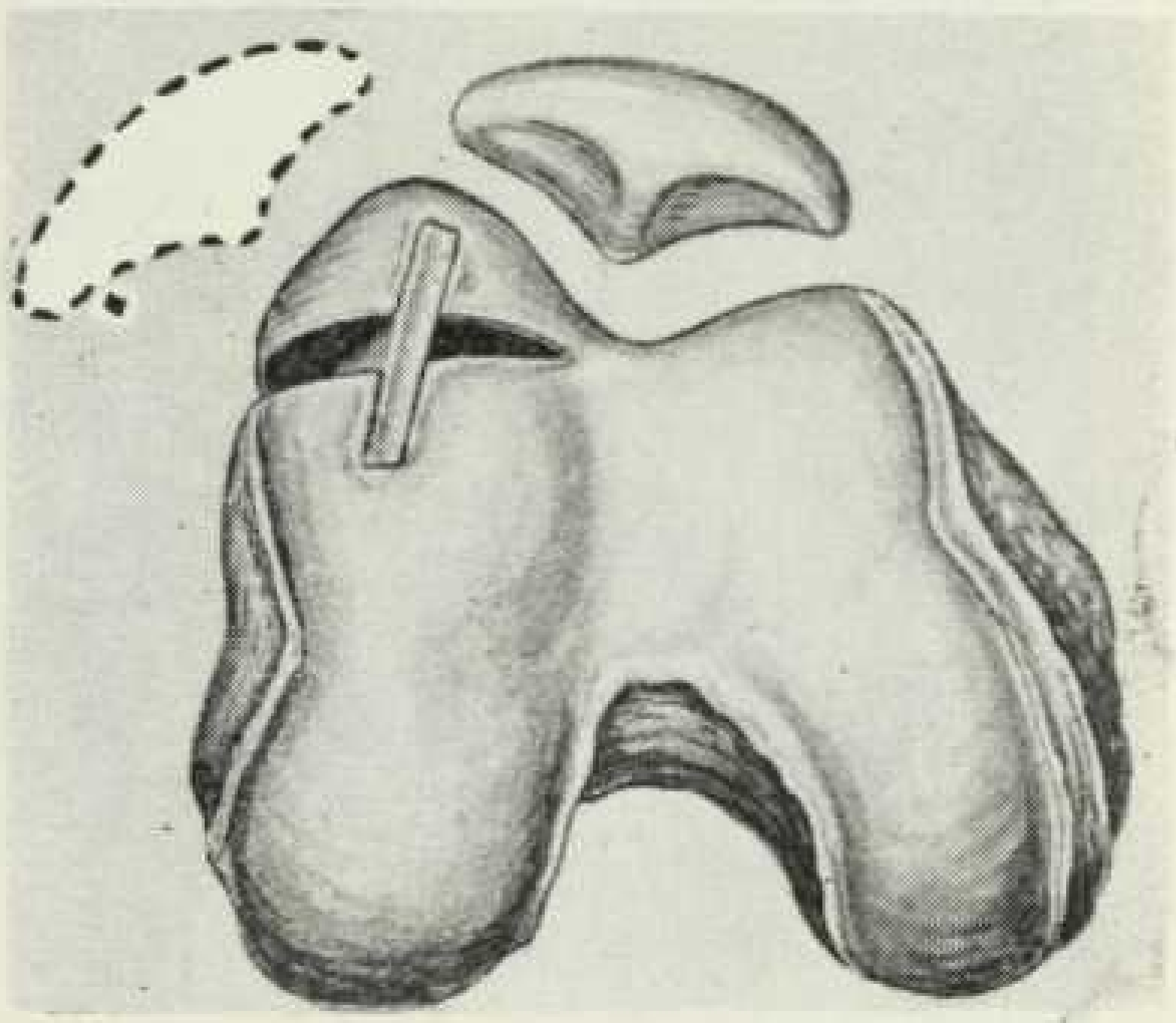

Fig. 89. — Procedeul plastic al lui Albee de ridicare a condilului, în luxația recidivantă de rotulă.

Procedeul se compune în linii mari din plastia lui Ali-Krogius modificată cu ridicarea condilului, cum făcea Albee.

În plus, prin incizie în omega prelungită, pararotuliană, se scoate o bandă îngustă de piele, cu care se face un opritor al rotulei de partea internă, ca să nu tindă să se reluxeze.

Langheta de piele înconjură rotula, iar capetele acestei anse se încrucișează și se suturează jos, cît mai înăuntru (fig 90).

Pielea se folosește după ce s-a infiltrat cu penicilină și s-a ținut într-o soluție de penicilină cu sulfamide solubile tot timpul pregătirii operatorii.

Procedeul are avantajul de a permite o mobilizare foarte precoce a genunchiului și exclude recidiva.

Vinditti și Farcela (1958), bazîndu-se pe anomaliile de torsiune și de rotație ale genunchiului, au propus *osteotomia de detorsiune a diafizei femurale*. Intervenția constă dintr-o osteotomie intertrohanteriană și una supracondiliană, și o rotare înăuntru a diafizei femurale, pe care se găsesc 4/5 din inserțiile cvadricepsului. Astfel, întregul sistem de extensiune al genunchiului se găsește median și axa sa funcțională se axează cu axa trohleei, care era rotată înăuntru, în concordanță cu torsiunea femurală. Intervenția ar avea indicații în special în luxațiile tratate anterior printr-un procedeu chirurgical oarecare și recidivate.

Ultima resursă terapeutică a diformității rămîne patelectomia, propusă de Fowler încă din 1871.

Autorii mai vechi repudiau *patelectomia*, ca fiind o operație care nu dădea decît excepțional rezultate mulțumitoare. Stern și Mornard obținuseră totuși rezultate bune în mai multe cazuri. Cotte socotea, în urma insucceselor sale, că patelectomia duce aproape iremediabil la anchiloză. Marty (1919) pe 110 observații adunate nu găsise decît un singur caz

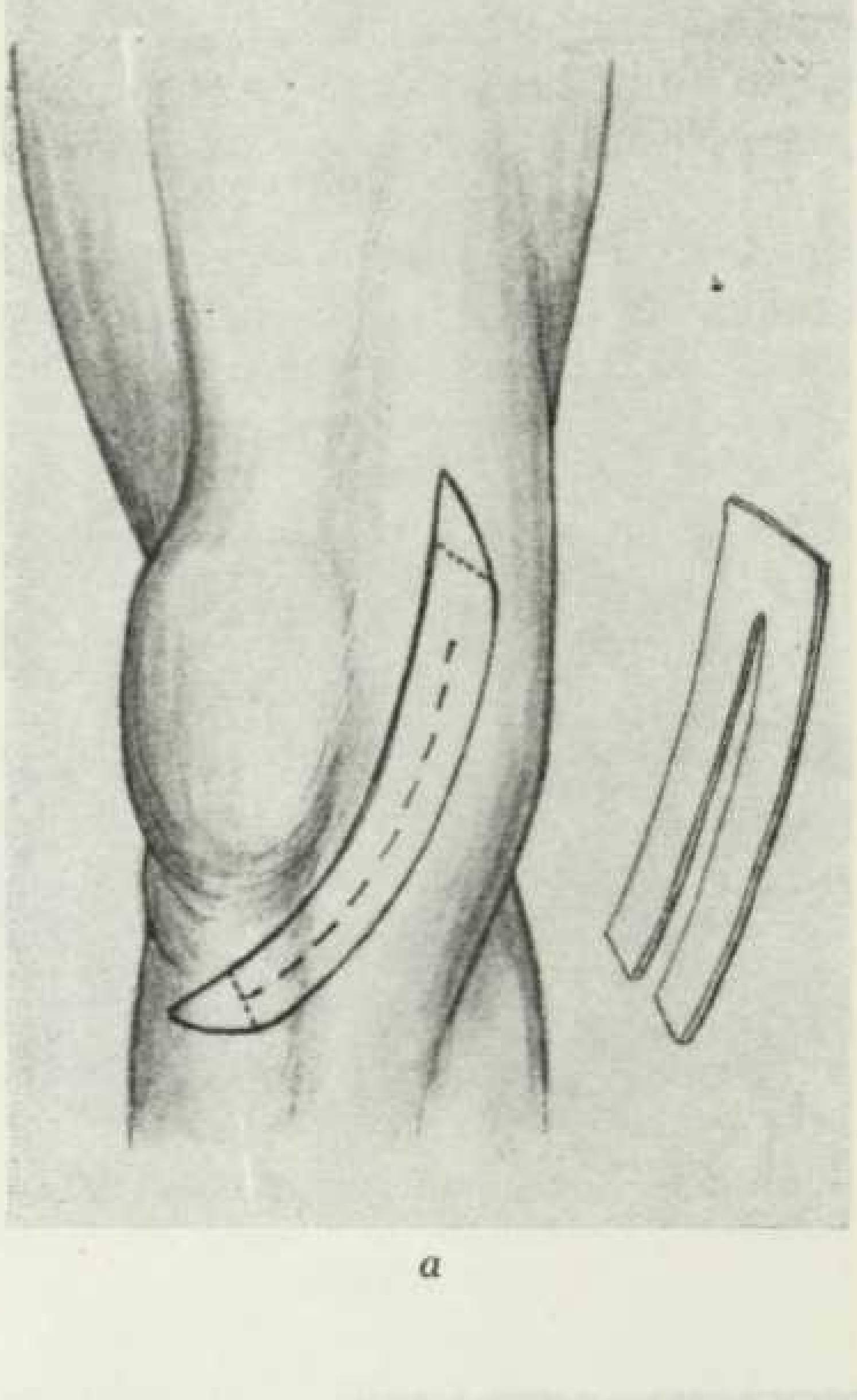

a

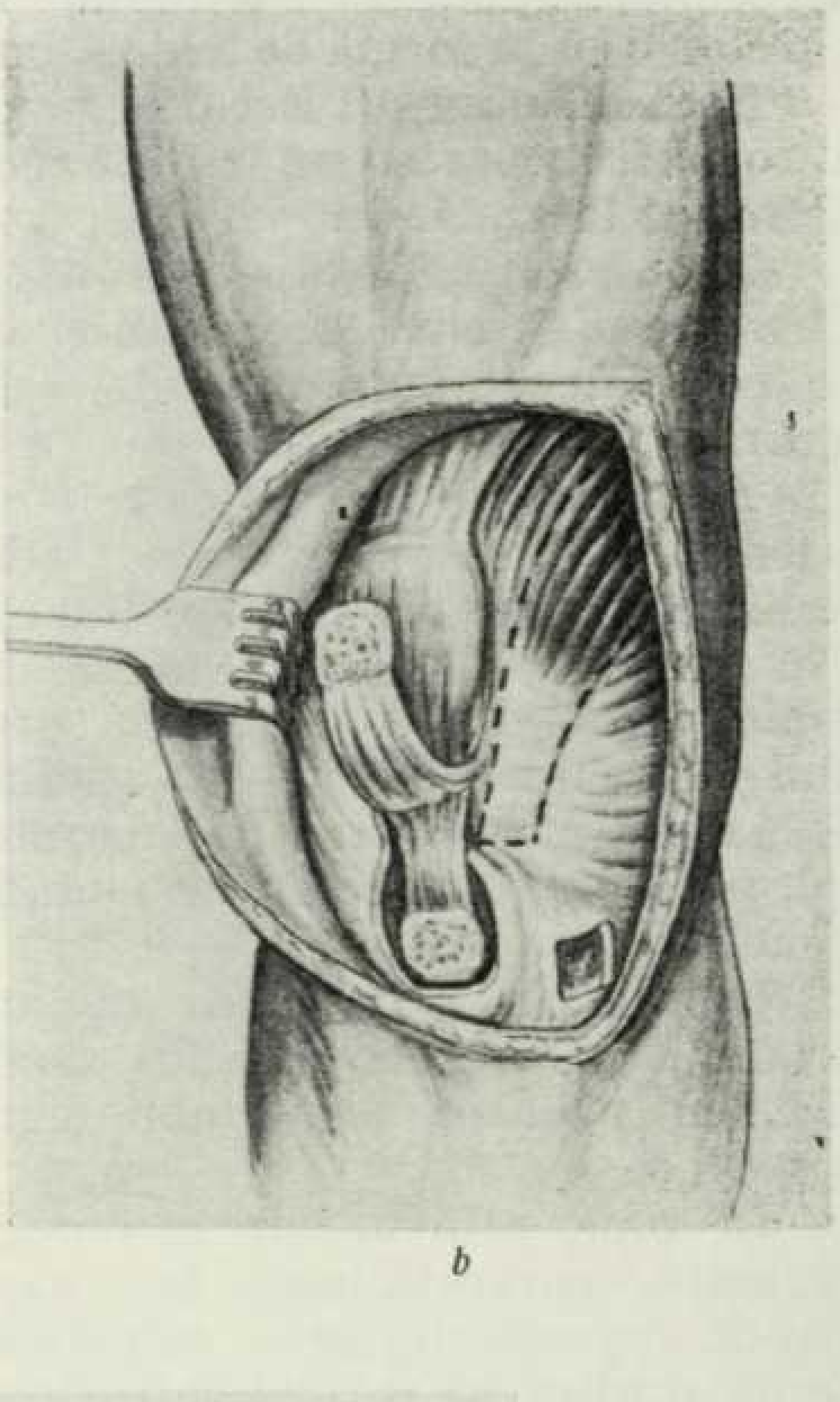

b

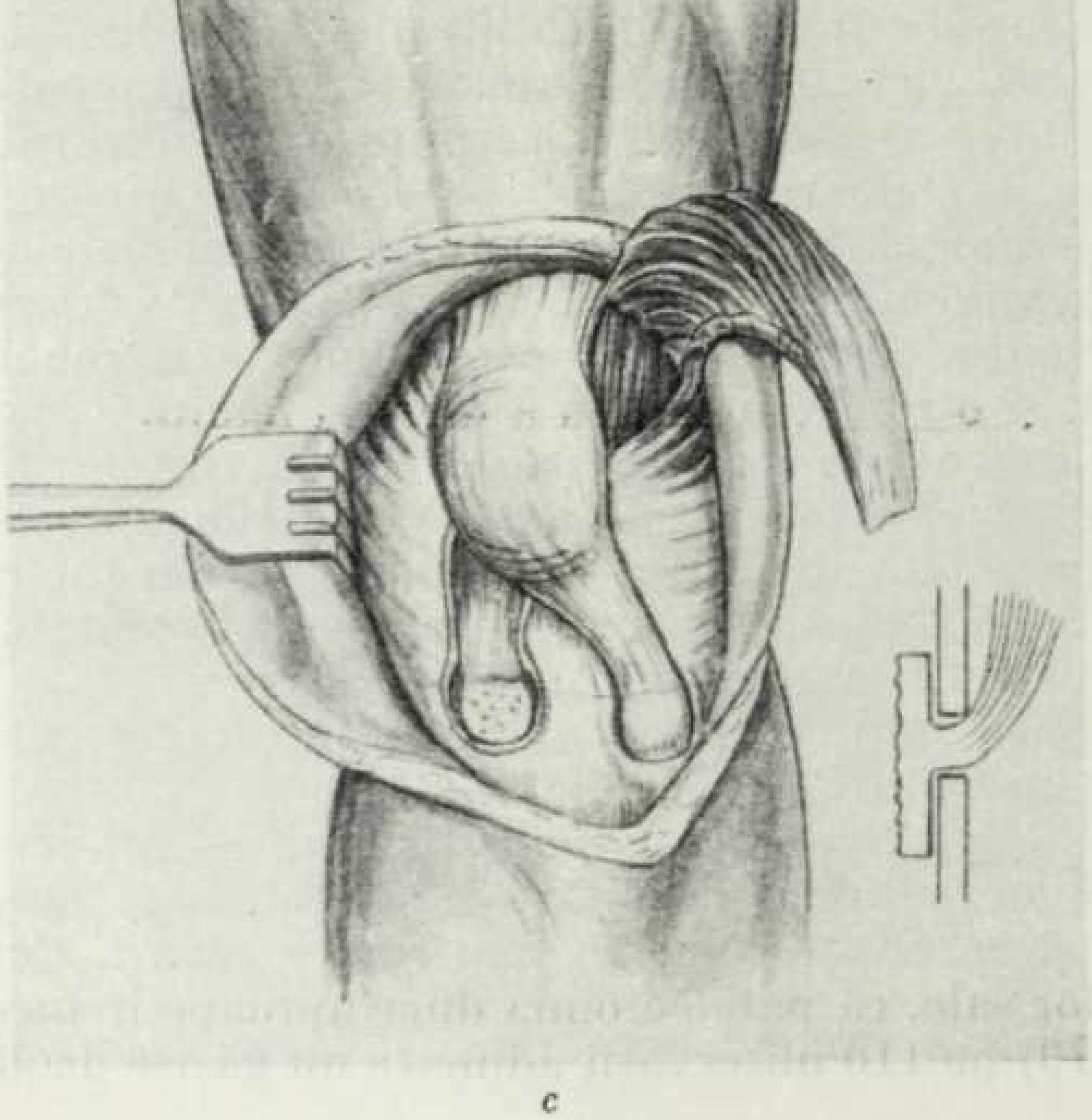

c

Fig. 90. — Procedeul Rădulescu, cu piele. *a.* incizia şi recoltarea grefei cutanate ; *b.* ridicarea apofizei tibiale anterioare, crearea langhetei şi a noului pat osos ; *c.* fixarea apofizei tibiale la noul pat osos ; *d.* ridicarea condilului femural ; *e.* sutura lamboului transplantat ; *f.* fixarea grefei cutanate.

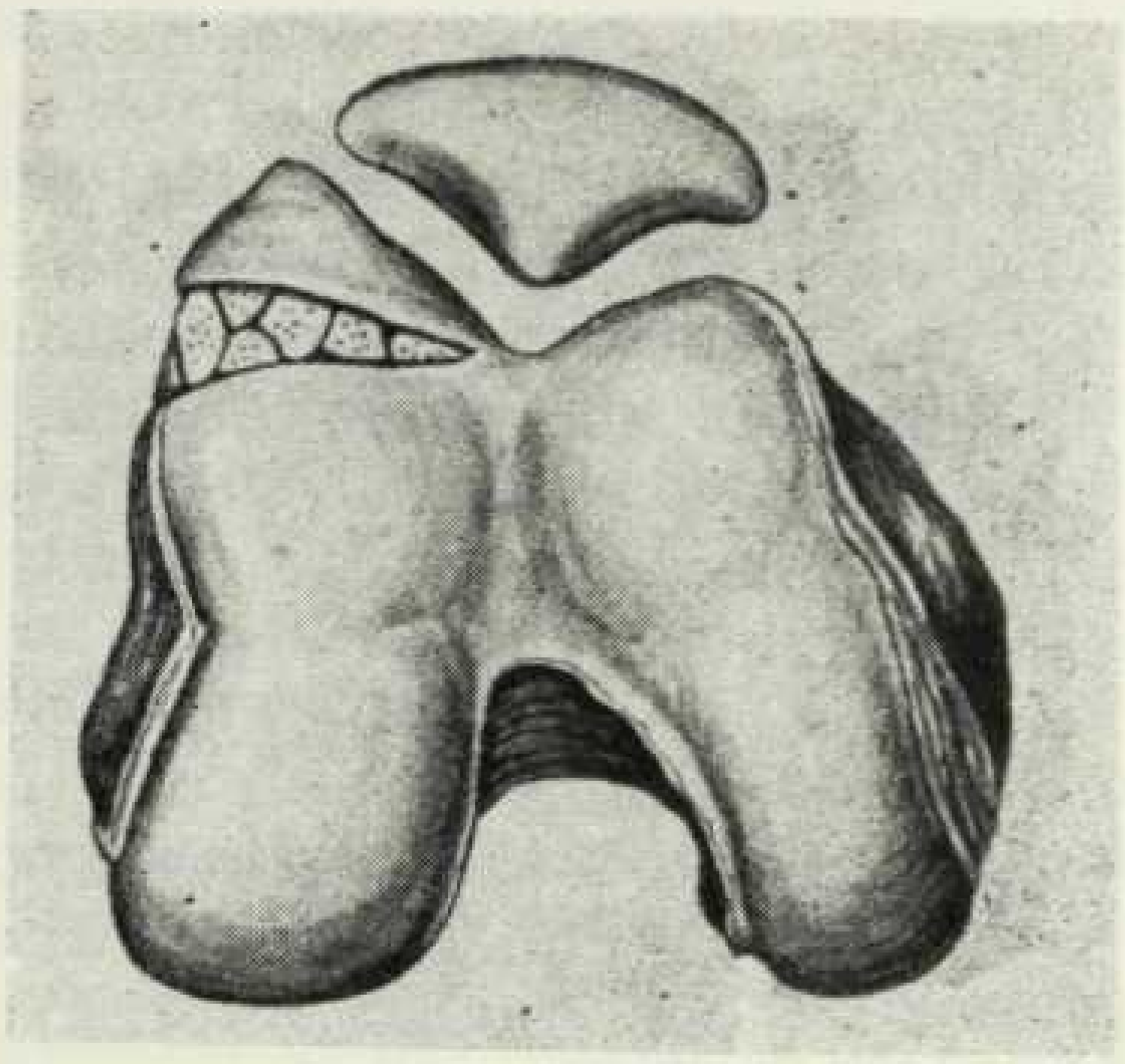

d

e *f*

cu rezultat funcțional bun. Multiplele patelectomii făcute de noi după indicații corecte au dus la rezultate foarte bune.

Mulți autori, ca Mac Farland (1948), Orell (1949), Merle d'Aubigné (1950), Macnab (1962) și alții, o consideră drept un procedeu ideal.

Swyngdow și Laine sînt și ei partizani convinși ai patelectomiei cînd rotula este malformată. Ei preferă incizia longitudinală a țesuturilor fibroase ale rotulei, pentru exereza acesteia, spre deosebire de alții (Brooles și Hey), care o fac transversală. Succesul operației stă în decolarea foarte bine făcută a țesutului fibros de pe rotulă și în refacerea solidă a tendonului.

Cînd recurgem la patelectomie, preferăm o incizie pararotuliană cu prelungiri în lungul tendonului cvadricepsului în sus și al celui rotulian în jos (omega prelungit). Decolarea acoperișului fibros o facem printr-o incizie laterală.

BIBLIOGRAFIE

1. Asmaev I. T., *Spuciai nasledstovenovo vrojdennovo dvustornnevo vîviha b Kolennih sustavah, sòcetannovo s drugini urostvami*, Ortopedia, travmatologhia i protezirovanie, Moscova, 1961, *1*, 77 – 79.
2. Bass Ia M., *K vopruso o vînihoh Kolennoi ceașki*, Ortopedia i travmatologhia, Moscova, 1934, *4*, 26 – 32.
3. Boicef B., Confort B. i Ciocanov K., *Operationa ortopedia i travmatologhia*, Sofia, Medițina i fizcultura, 1958.
4. Bolotin K. V., *K voprosu o vîvihoh nadkolennika*, Ortopedia i travmatologhia, Moscova, 1935, *3*, 12 – 18.
5. Cabot J. R., *Luxation congénitale de la rotule (dysplasie congénitale fémurorotulienne)*, Revista di ortopedia i traumatologia, 1961, **5** — **IB**, *3*, 312— 344.
6. Carter C. a. Sweetman R., *Laxitatea articulară congenitală și luxația recidivantă a rotulei*, The Journal of Bone and Joint Surgery, 1958, **40-B**, *4*, 664 – 667.
7. Fèvre M. et Dupuis P., *Traitement de la luxation congénitale irréductible de la rotule*, Journal de chirurgie 1934, **19**, *6*, 833 – 850.
8. Fridland M. O., *Novii sposob operationovo ustranenia zestrolelih mediolnih vîvihov Kolennoi ceașki*, Kazanski mediținskii jurnal, 1926, *5* – *6*, 32 – 41.
9. Kovanda M. și Z. Rott, *Luxația habituală a rotulei*, Acta chirurg. orthop. traumat. Cehoslovenska, 1961, **28**, 115 – 117.
10. Rădulescu Alex. (în colaborare cu Rădulescu Alice și Baciu Cl.), *Ortopedia chirurgicală*, vol. II, București, Edit. medicală, 1957.
11. Rojko A și Trokam E., *The similiarity of patellar changes in habitual patellar dislocations with Sinding-Larsen-Johansson's disease*, Zeitschrift für Orthopädie, 1961, **94**, *2*, 317 – 321.
12. Thestrup-Andersen P., *Deformații congenitale ale articulației genunchiului în luxațiile rotulei*, Acta orthopaedica scandinavica, 1958, **28**, *1*, 27 – 50.
13. Vinditti D. și Farcella G., *O nouă intervenție chirurgicală în tratamentul luxației congenitale a rotulei: dubla osteotomie de torsiune a diafizei femurale*, Chirurgia degli organi di movimento, 1958, **45**, *6*, 502 – 510.
14. Zațepin T. S., *Ortopedia infantilă*, București, Editura de stat pentru literatură științifică, 1952.

Luxația congenitală a genunchiului

Definiție. Anomalie congenitală care constă în luxația tibiei față de femur.

Frecvență. Anomalia se întîlnește rar, după Burnes, și se însoțește în 60% din cazuri și de alte malformațiuni.

Etiopatogenie. Interesează mai mult sexul femenin, întîlnindu-se aproximativ 2 cazuri la fete, față de un caz la băieți (Mouchet, Drehmann, Muttel, Leveuf, P. Ingelhans și P. Saint-Aubert etc.).

Se însoțește și cu alte malformații congenitale, dintre care cel mai frecvent cu luxația de șold (Leveuf) și mai rar cu piciorul strîmb varus, malformații vertebrale, rigiditate articulară multiplă (Delitala), malformații toracice (Bargellini și Leveuf), luxații congenitale ale coatelor (P. Marique) sau lipsa rotulei (Potel). Poate fi unilaterală sau bilaterală.

Anatomie patologică. Luxația se produce de obicei anterior. Epifizele articulare ale tibiei și femurului sînt atrofiate, fundul de sac subcvadricipital este foarte redus, iar raporturile musculare sînt tulburate, tendonul cvadricipital fiind luxat în afară, iar mușchii labei de gîscă devenind anteriori, datorită rotației externe a tibiei.

Mușchiul cvadriceps, foarte retractat, este alcătuit de un tendon lung, încît corpul muscular se reduce la treimea sa superioară.

În cazuri excepționale, ca în acel al lui P. Marique, nu aparatul extensor este retractat, ci flexorii. Examenul microscopic al corpului muscular interesat pune în evidență leziuni de miozită cronică interstițială banală sau chiar leziuni de degenerescență ceroasă, ca în miozitele parenchimatoase degenerative parcelare.

Intraarticular se constată o hipertrofie a țesutului celular gras, care la examenul microscopic prezintă și el o ușoară infiltrație inflamatorie banală.

Simptomatologie. Anomalia se observă de la naștere, în cazul unei luxații, dar poate trece neobservat, în cazul unei subluxații. În luxația anterioară se observă pe fața anterioară o serie de pliuri cutanate transversale, cu concavitatea superioară, în timp ce pliurile posterioare au dispărut fiindcă spațiul popliteu este umplut de condilii femurali.

Genunchiul este recurbat și deviat în valgus. Flexiunea pasivă a gambei este imposibil de făcut și imediat ce membrul inferior este așezat pe planul patului, recurvatumul se instalează din nou. Mișcările active sînt practic inexistente și ele se rezumă la accentuarea recurvatumului. Cînd se încearcă să se facă flexiunea, tendonul cvadricepsului se întinde ca o coardă.

Examenul radiografic precizează tipul de luxație și decelează de obicei existența unor reacțiuni periostale, datorite decolărilor epifizare femurale survenite în timpul nașterii sau tentativelor brutale de reducere.

Artrografia arată o hipoplazie capsulară.

Tratament. Reducerea ortopedică nu dă rezultate și este necesar să se intervină chirurgical. Scopul principal al operației constă în a înlătura obstacolele care se opun reducerii și în special retracția cvadricepsului.

În cazurile ușoare reducerea este posibilă după secțiunea transversală a dreptului anterior. Dar în cazurile în care cvadricepsul prezintă o retracție mai importantă, este necesară o intervențiune mai complexă.

Deoarece simpla alungire în Z nu este suficiantă, se va recurge la procedeul de „dublă dedublare" preconizat de Leveuf. Tendonul cvadricipital se dedublează întîi în plan sagital, ca și rotula și tendonul rotulian, apoi cele două jumătăți ale aparatului extensor se dedublează și ele în

plan frontal, la niveluri diferite, după alungirea care este necesară şi se sutureazǎ.

Postoperator se aplică un aparat ghipsat cu genunchiul în flexiune de 90°, timp de 6 săptămîni, după care se încep mişcările active şi pasive.

Rezultatele reducerilor sîngerînde ale luxaţiilor congenitale de genunchi sînt greu de evaluat, datorită rarităţii cazurilor. Leveuf, în 1946 a adunat din literatură 79 cazuri operate, dintre care numai în 18 s-au obţinut rezultate bune şi în 2 cazuri ameliorări.

BIBLIOGRAFIE

1. Ingelhans P. et Saint-Aubert P., *A propos de deux observations de luxations congénitales du genou, traitées par l'opération de Leveuf,* Acta orthopaedica Belgica, 1963, **29**, *4*, 601 – 612.

2. Marique P., *Luxation congénitale héréditaire des genoux* (Opération), Acta orthopaedica Belgica, 1963, **29**, *4*, 613 – 618.

Sindromul unghie-rotulă

Denumiri : Onychoosteodisplazia ereditară (Love şi Beiler), sindromul lui Turner.

Definiţie şi istorie. Sindrom datorită unor tulburări ereditare ectodermale şi mezodermale şi caracterizat prin distrofii ale unghiilor însoţite de displazii osoase, dintre care cea mai frecventă este aceea a rotulei.

În 1820, Chatelain descrie pentru prima dată cazul unui bolnav, care prezenta anomalii congenitale ale unghiilor, coatelor şi genunchilor. În 1897, Little, ocupîndu-se de anomaliile congenitale ale rotulei, citează pe Sedgwick care a urmărit o familie în care, în patru generaţii, 18 membri nu aveau unghii la police şi prezentau hipoplazia sau absenţa rotulei. Wrede, în 1909, observă la un caz şi o anomalie congenitală a coatelor, constînd în luxaţia capului radial, cu limitarea extensiei, supinaţiei şi pronaţiei.

Primele studii mai complete asupra afecţiunii le datorăm lui Osterreicher (1931) şi Turner (1933). Ultimul remarcă în plus şi existenţa unor excrescenţe ale crestelor iliace, denumite mai tîrziu de Fong (1946) „hornuri iliace''. O serie de alţi autori, printre care Mino şi colaboratori (1948) şi Thompson şi colaboratori (1949) şi recent J.G. Duncan şi W.A. Souter (1963) şi R.B. Duthie şi F. Hecht (1963) comunică şi ei cazuri asemănătoare în cadrul unei aceleiaşi familii.

Frecvenţă. În literatura mondială s-au descris 44 familii în care unul sau mai mulţi membri prezentau onychodisplazie. În 1948, Mino şi colaboratori adună în literatură peste 100 cazuri.

Etiopatogenie. Onychodisplazia se transmite ca un caracter dominant, nelegat de sex. Sînt încă controverse, dacă sindromul rezultă sub

acțiunea unei singure gene cu efect pleiotrofic, sau se datorește unui grup de patru gene, așa cum credea Aschner (1934).

După Pfändler și Cottet (1951) sindromul s-ar datora unei asocieri a factorului unghie-rotulă, cu factorul N al grupului sanguin și factorul păr. Cercetările mai largi ale lui Renwick și Lawler (1954) și ale lui Lawler și colaboratorii (1957) au arătat asocierea genei unghie-rotulă cu acele ale grupelor sanguine ABO. Duthie și F. Hecht (1963) au confirmat și ei corelația dintre gene unghie-rotulă și grupul sangiun ABO. După acești din urmă autori, ar fi vorba de o hipoplazie a paturilor ungheale, care are ca efect distrofia unghiilor și de o hiperplazie a țesutului mezodermal, care are ca efect formarea „hornurilor iliace".

Simptomatologie. Sindromul se caracterizează, în primul rînd, prin distrofia unghiilor, displazii ale genunchilor, la care se pot adăuga uneori și displazii ale coatelor, displazii ale pelvisului sau alte displazii.

a) *Distrofiile ungheale* interesează în special policele. În cazuri grave, unghia policelui lipsește cu desăvîrșire (Osterreicher — 1931) sau poate fi bifidă sau hemiatrofică, lipsindu-i jumătatea cubitală. Mai rar poate lipsi și unghia indexului sau unghiile pot fi decolorate.

Cu toate că nu s-au putut pune în evidență anomalii scheletice ale degetelor, s-au descris unele modificări ale pulpei degetelor și laxitatea ligamentelor metacarpo-falangiene și interfalangiene.

b) *Displaziile genunchiului* constau de regulă în absența sau hipoplazia rotulei. Rotula hipoplazică poate avea forme diferite, ovoidă, triunghiulară, neregulată și poate prezenta numeroși centri de osificare. De obicei este plasată mai în afară și se poate subluxa. Cînd și condilul femural extern este hipoplazic, se instalează o veritabilă luxație recidivantă a rotulei (Turner, 1933). De altfel, de obicei numai pentru această leziune bolnavii se prezintă la consultație.

c) *Displaziile cotului* constau într-o hipoplazie a elementelor externe ale articulației (capitulum, epicondilul lateral și capul radial) și o mărire în volum a epicondilului intern. Capul radial poate fi subluxat sau luxat posterior și excepțional anterior. Cu toate anomaliile mișcările cotului sînt de obicei satisfăcătoare.

d) *Displaziile pelvine* constau în excrescențele crestelor iliace „hornurile iliace" și în proeminența spinelor iliace antero-superioare. Cînd aceste anomalii sînt mari, pelvisul ia aspectul unei urechi de elefant (Lacroux și colaboratorii, 1960).

e) *Alte displazii.* Se mai pot observa picioare strîmbe, luxația congenitală de șold și alte anomalii congenitale, picioare plate, lordoze, hipoplazii ale extremității superioare a humerusului, omoplatul triunghiular, hipertrofia maleolei interne etc. Cele mai interesante displazii asociate onycho-osteodisplaziei sînt însă contractura congenitală a degetului mic, pigmentația anormală a irisului, sindromul Plummer-Vinson (disfagie, anemie hipocromă și koilonichie) și displazia renală.

Tratament. După cum s-a arătat, bolnavii se prezintă de obicei la consultație datorită subluxației sau luxației recidivante a rotulei. Tratamentul acesteia este descris la capitolul respectiv.

BIBLIOGRAFIE

1. ASCHNER B., *A typical hereditary syndrome*, 1934, **162**, 2017.
2. DUNCAN J. G. a SOUTER W. A., *Hereditary onycho-osteodysplasia*, 1963, **45-B**, 2, 242 – 258.
3. DUTHIE R. B. a HUCHT F., *The inheritance and development of the nail-patella syndrome*, Bone a. Joint Surgery, 1963, **45-B**, 2, 259 – 267.
4. FONG E. E., *Iliac Horns*, Radiology, 1946, **47**, 517.
5. LACROUX R. et coll., *Onycho-arthro-osthedysplasie héréditaire*, Ann. Dermatol. Syphiligraphie, 1960, **87**, 382.
6. LAWLER S.D. et al., *Further Families Showing Linkage Between the ABO and nail-patella loci, with no evidence of heterogeneity*, Annales of Human Genetics, 1957, **21**, 410.
7. LITTLE E. M., *Congenital absence or delayed development of the patella*, Lancet, 1897, **11**, 781.
8. MINO R. A., MINO V. H. a LIVINGSTONE R. G., *Osseous dysplasia and dystrophy of the nails*, Amer. Roentgenol., 1948, **60**, 633.
9. OSTERREICHER W., *Family with anonchya, patella abnormalities and dislocation of the radius*, Zeitschrift für Menschliche Vererbungs und Konstitutiunslehre, 1931, **15**, 465.
10. PFLÄNDLER V. et COTTET P., *Une souche de sugnens (Vaud) atteinte d'une dysplasie osseuse et unguéale héréditaire*, Schweizerische Medizinische Wochenschrift, 1951, **81**, 196.
11. RENWICK J. H. a. LAWLER S. D., *Genetic Linkage between the ABO and nail-patella „loci"*, Annals of Human Genetics, 1954, **19**, 312.
12. THOMPSON E. A. et al., *Iliac horns*, Radiology, 1949, **53**, 88.
13. TURNER J. W., *A hereditary arthrodysplasia associated with hereditary dystrophy of the nails*, Amer. Med., 1933, **100**, 882.
14. WREDE, *Kongenitale erbliche luxation der Patella nach aussen*, Berliner klin. Wochenschrift, 1909, **46**, 373.

Meniscul discoid

Definiție; istoric. Anomalie de dezvoltare a meniscului, care își menține aspectul discoid embrionar; a fost descris pentru prima dată de Young în 1889.

La noi, Doboșiu comunică primul caz de menisc discoid în 1948 și tot el, în colaborare, comunică alte 7 cazuri descoperite pînă în 1953 în Clinica de ortopedie a Spitalului Brîncovenesc. Ionescu, Baciu și Chiriac au comunicat în 1959 un caz rar de menisc discoid și chistic intern [1]).

Frecvență. Middleton a adunat 49 de meniscuri discoide în literatura mondială pînă în 1936. Smillie pe 1 013 meniscectomii găsește doar 20 de meniscuri discoide. La japonezi se întîlnesc cazuri numeroase de meniscuri discoide externe. Cum a arătat Soejima, acestea apar mai frecvent la femeile mai tinere decît la bărbați.

Etiopatogenie. Meniscul discoid este o anomalie congenitală rezultată din oprirea în evoluție a formației mezenchimale, care în viața fetală se întrerupe între tibie și femur și din care se formează ligamentele încrucișate și meniscurile.

Se întîlnește cu predominanță la meniscul extern, meniscul discoid intern fiind o raritate.

---

[1]) Ionescu M., Baciu Dl. și Chiriac D., *Asupra unui caz rar de menisc discoid și chistic intern*, Soc. șt. med., Filiala București, Secția ortopedie și traumatologie, marți 23 iunie 1959.

Anatomie patologică. Macroscopic, meniscul are aspectul unei plăci discoide ușor ovalare (fig. 91). În unele cazuri poate prezenta o mică perforație centrală, luînd numele de *menisc numular*.

Este însoțit, de regulă, de alte modificări patologice, ca fisurări, degenerescențe chistice și, în proporție de 50%, osteocondrite ale condililor femurali. Asupra aspectelor de degenerescență chistică vom reveni pe larg la descrierea leziunilor de menisc.

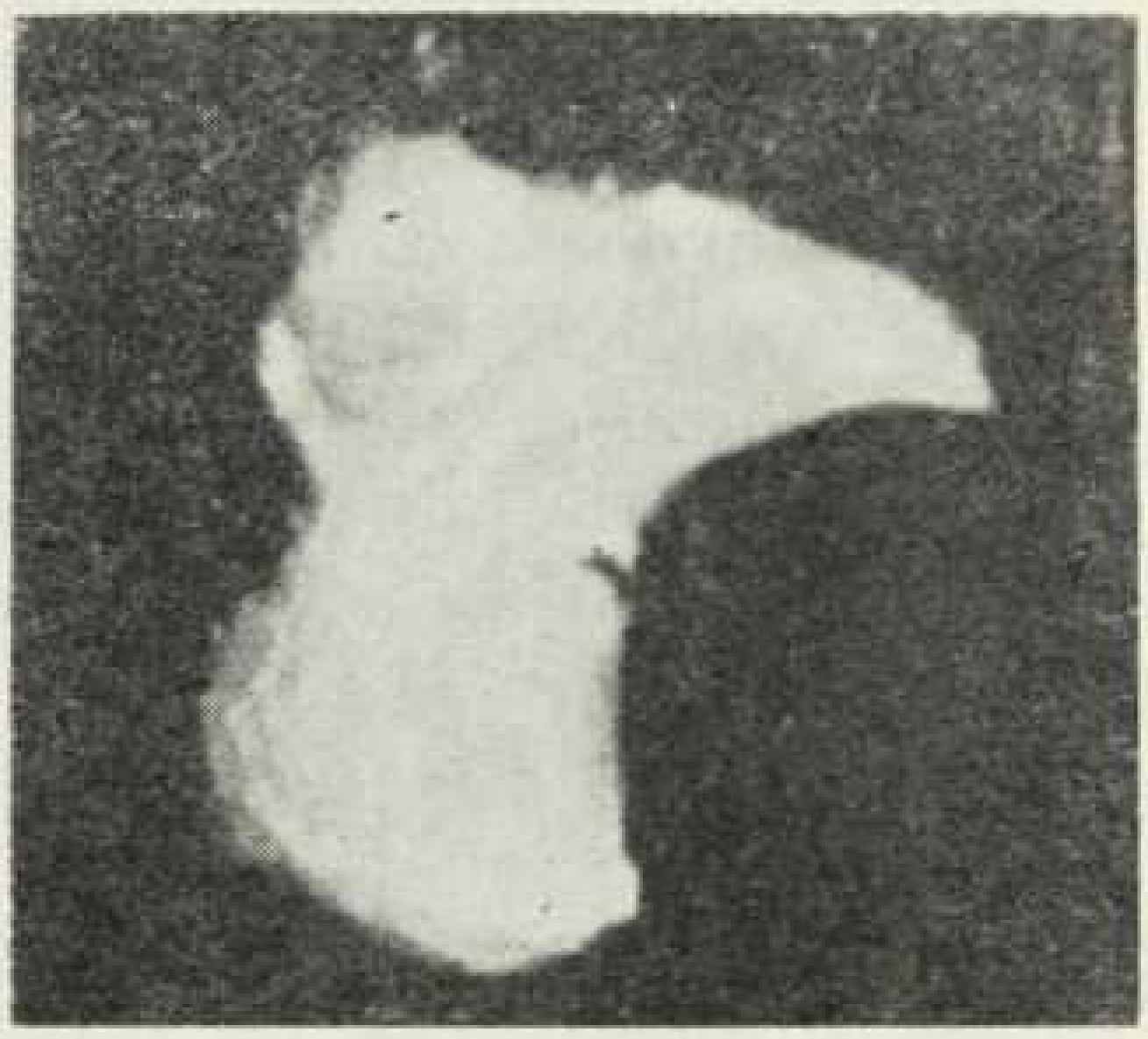

Fig. 91. — Aspectul macroscopic al unui menisc discoid și chistic.

Simptomatologie. La inspecție nu se observă nimic deosebit, dar la manevrele pentru decelarea leziunilor de menisc se pune în evidență semnul caracteristic al resortului sau ceea ce autorii germani denumesc *das schnellende Knie*. Dacă meniscul discoid este rupt, se adaugă și tabloul simptomatic cunoscut al leziunilor traumatice de menisc.

Aspectele radiografice ale meniscului discoid se reduc la existența probabilă de partea afecțiunii a unei lărgiri a spațiului articular, a unei hipoplazii a condilului femural și a unei aplatizări a condilului tibial și a tuberculului.

Diagnostic. Meniscul discoid, prezentînd o simptomatologie oarecum particulară (clinică și radiografică), face ca să fie pus diagnosticul de probabilitate. Elksparre recomandă să se facă în acest scop și o artrografie cu perabrodil. În cazurile de ruptură asociată, este mai dificil de precizat existența și a anomaliei congenitale.

Diagnostic diferențial. Se face cu toate afecțiunile intraarticulare neinflamatorii ale genunchiului. Ne vom referi mai pe larg la aceasta în cadrul diagnosticului diferențial al leziunilor traumatice ale genunchiului.

Tratament. Singurul tratament eficace, mai ales dacă s-a adăugat și o ruptură, este meniscectomia totală.

BIBLIOGRAFIE

1. Dwuyer F. a Taylor G., *Congenital discoid internal cartilage*, The British Medical Journal 1945, *2*, 287.
2. Elksparre W. O., *Das diskus im Kniegelenk*, Zeitschrift für Orthopädie und ihre Grenzgebiete, Stuttgart, 1955, **87**, *1*, 27 — 36.
3. Kogan S. M., *O kistoznom pererojdenii meniscov Kolennovo sustava*, Ortopedia, travmatologhia i protezirovanie, Moscova, 1961, *1*, 29 — 31.
4. Kulowski și Rickett A. W., *Relation of discoid meniscus to cysts for motion and joint mechanics*, The Journal of Bone and Joint Surgery, 1947, *9*, 990 — 992.
5. Rădulescu Alex. (în colaborare cu Rădulescu Alice și Baciu Cl.), *Ortopedia chirurgicală*, vol. I și II., București, Edit. medicală, 1956 — 1957.
6. Smillie I. S., *The congenital discoid meniscus*, The Journal of Bone and Joint Surgery, 1948, **30-B**, 670.
7. Smillie S. I., *Injuries of the Knee joint*, Eddinburg E. and S. Livingstone, 1946.
8. Soejima Y., *Investigații clinice asupra leziunilor de menisc extern*, Tokio, Igalu Kenkyu, 1958, **28**, *9*, 3 368 — 3 390.

Genu recurvatum congenital

În 1820, Chatelain a publicat prima observaţie. După el, Malgaigne, Chaussier, Guéniot şi alţii au prezentat o serie de cazuri. În 1885 Albert a propus denumirea de „genu recurvatum". În 1904 Mouchet publică un amplu studiu anatomo-patologic, iar în 1924 Bazert îşi susţine teza avînd acest subiect.

Frecvenţă. Diformitatea nu este rară. În 1888 Müller adunase 25 de cazuri, iar în 1900 Drehmann adunase 102 cazuri.

Etiopatogenie. Se întîlneşte în special la sexul feminin şi este fie unilaterală, fie bilaterală. Este însoţită deseori şi de alte anomalii congenitale la distanţă, printre care pe primul plan stă luxaţia congenitală a şoldului.

Patogenia este obscură şi s-au prezentat pentru elucidarea ei o serie de teorii:

— *teoria mecanică* a lui Müller, Drehmann şi Kirmisson, care consideră diformitatea ca fiind secundară atitudinii anormale a membrului inferior corespunzător în timpul vieţii intrauterine;

— *teoria leziunilor osoase* a lui Phocas, care susţine că genu recurvatum se datoreşte unei decolări epifizare, de obicei femurale, dar acest fapt nu a fost confirmat la autopsii;

— *teoria tulburărilor de creştere*, susţinută de Mutel;

— *teoria laxităţii capsulo-ligamentare*, preconizată de Strohmeyer şi Wolf;

— *teoria retracţiei cvadricipitale*, emisă de Potel şi completată de Guérin, care acuza drept cauză o leziune a sistemului nervos, şi de către Hibou, care acuza drept cauză o leziune intrauterină a cvadricepsului însuşi;

— *teoria aplaziei esenţiale regionale a sistemului muscular* al feţei anterioare a coapsei, susţinută de Ombrédanne;

— *teoria eclectică*, pe care o datorăm lui Cuilleret. El admite teoria mecanică în cazurile de genu recurvatum, la care se asociază şi alte malformaţii congenitale, teoria aplaziei cvadricepsului în cazul de genu recurvatum izolat, iar în cazurile de genu recurvatum însoţit de leziuni osoase evidente, teoria lui Phocas.

Anatomie patologică. Aspectele anatomo-patologice sînt foarte variate şi se poate întîlni toată gama de leziuni, de la subluxaţia genunchiului pînă la luxaţia completă, cu sau fără alte diformităţi supraadăugate.

Extremităţile osoase sînt, în general, bine dezvoltate, dar condilii femurali sînt uneori de volum mai mare, mai ales în partea lor posterioară, nearticulară, unde prezintă un înveliş cartilaginos incomplet. Suprafaţa lor articulară vine în contact cu părţile moi ale gambei. Capsula şi ligamentele pot prezenta o laxitate anormală, dar meniscurile sînt normale. Rotula poate lipsi sau poate fi hipotrofică. Cvadricepsul este scurtat, iar ischiogambierii devin din flexori extensori, deoarece trec înaintea axei de mişcare a genunchiului.

Simptomatologie. Aspectul clinic este caracteristic. Bolnavul prezintă unul sau ambii genunchi în hiperextensie, astfel încît gamba face cu coapsa un genunchi cu deschidere înainte, uneori foarte strîns. În dreptul rotulei se constată existența unuia sau a două pliuri transversale. În locul șanțului popliteu apare un relief ușor bombat, datorit prezenței extremității inferioare a femurului (fig. 92).



Fig. 92. — Genu recurvatum congenital.

La palpare se constată că tegumentele din regiunea suprarotuliană sînt mai abundente și mai flaște, iar sub ele se află o masă adipoasă difuză.

Genunchiul nu poate fi adus prin mișcare pasivă pînă la rectitudine, dar recurvatul poate fi mărit, ajungîndu-se în unele cazuri ca fața anterioară a gambei să atingă fața anterioară a coapsei. În timpul mișcărilor de corectare a recurvatului, cvadricepsul se întinde ca o coardă și, imediat ce se oprește manevra, genunchiul revine în recurvatum.

Mișcările de lateralitate și o oarecare deviație laterală a genunchiului, cu rotația externă a membrului inferior, însoțesc deseori tabloul clinic al diformității. Acesta se modifică și se completează cu semnele altei malformații congenitale cu care coexistă.

Diagnostic. După Froelich, diagnosticul pozitiv se bazează pe patru semne : hiperextensia gambei, existența pliurilor pre- și suprarotuliene, proeminența extremității inferioare a femurului în spațiul popliteu și fenomenul de resort.

Diagnostic diferențial. Se face la o vîrstă ceva mai înaintată cu genu recurvatum postinflamator, datorit unei artrite sau unei osteomielite juxtaepifizare, unei fracturi sau decolări epifizare, unei paralizii datorite în special poliomielitei. De asemenea, diformitatea apare după o miozită cu sclerozarea cvadricepsului, la copii mici cu furunculoză.

Evoluție și prognostic. Revenirea spontană la normal este posibilă, dar foarte rar observată. Întrucît diformitatea este corectabilă prin tratament ortopedic sau chirurgical, prognosticul ei poate fi favorabil.

Tratament. Rezultatul tratamentului depinde de momentul în care se intervine. Diformitatea trebuie corectată în primele zile după naștere, făcîndu-se reducerea subluxației, axarea membrului inferior și imobilizarea lui în ușoară flexiune la genunchi, într-o gutieră făcută din material plastic. Reducerea se obține ducîndu-se gamba în hiperextensie și apăsînd pe fața anterioară a condiliilor tibiali cu policele, pentru a-i aduce sub

condilii femurali. Din această situație gamba se flectează pînă se obține un genunchi ușor îndoit.

În cazurile în care reducerea nu se poate obține, se va apela la tratamentul chirurgical, care constă dintr-o alungire a cvadricepsului prin

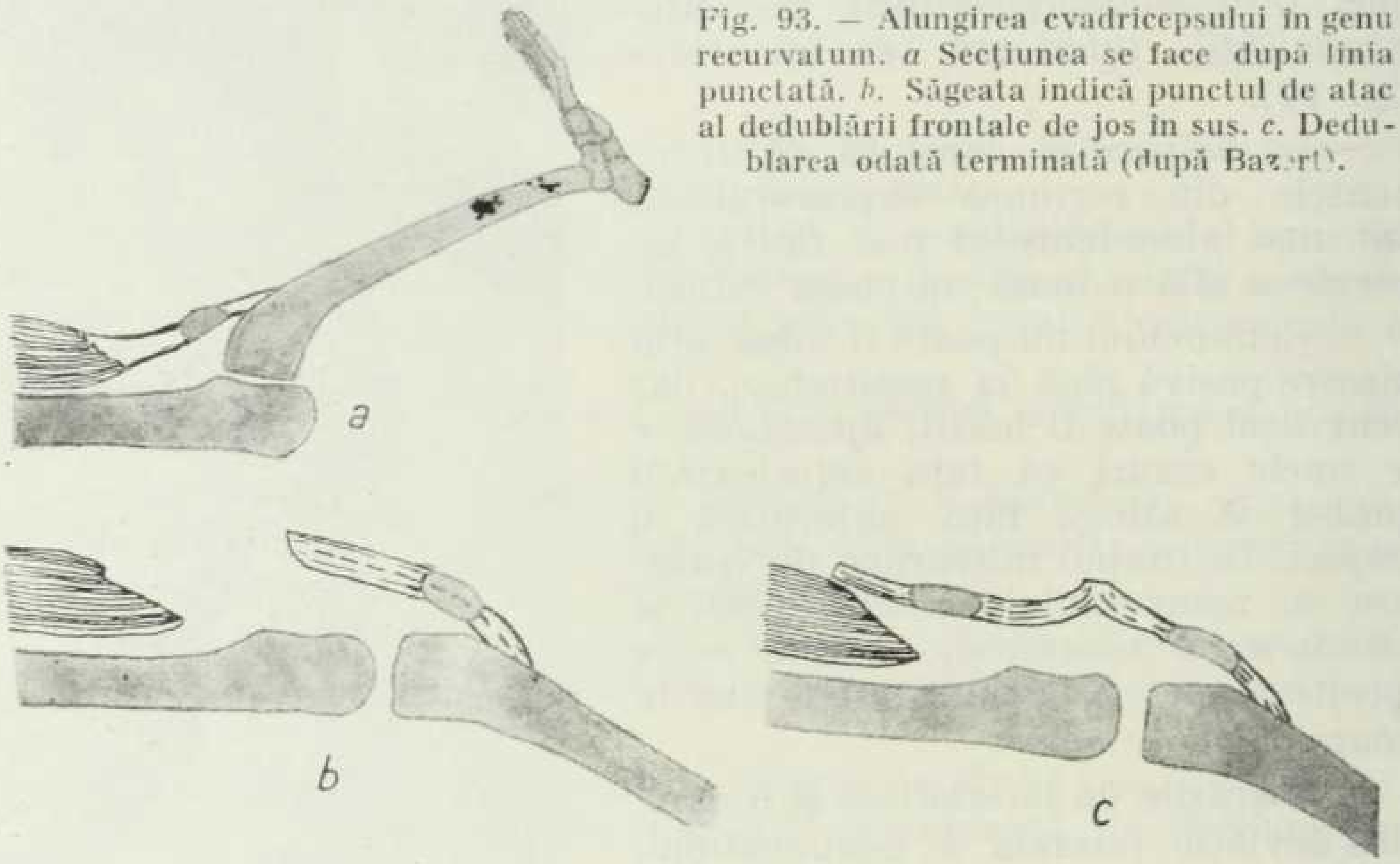

Fig. 93. — Alungirea cvadricepsului în genu recurvatum. *a* Secțiunea se face după linia punctată. *b*. Săgeata indică punctul de atac al dedublării frontale de jos în sus. *c*. Dedublarea odată terminată (după Bazert).

dedublarea simplă sau pe lat a tendonului, ori disociat în parte de vaști și alungit prin lunecare (Mayer, Wolf). În cazurile mai grave, în care aceste alungiri simple nu dau rezultate, se poate apela la procedeul mai complex al lui Ombrédanne, care constă în tenotomia cvadricepsului la nivelul joncțiunii tendino-musculare, dedublarea frontală a tendonului rotulian, a rotulei, precum și a unei părți din tendonul cvadricepsului. Jumătatea dedublată se răstoarnă în sus, astfel ca să fie posibilă reinserarea ei la corpul muscular al cvadricepsului (fig. 93 *a*, *b*, *c*).

BIBLIOGRAFIE

1. Cuilleret F. D., *Genu recurvatum congénital* în L. Ombrédanne et P. Mathieu, *Traité de chirurgie orthopédique*, t. IV, Paris, Masson, 1947, p. 3581 — 3588.
2. Rădulescu Alex. (în colaborare cu Rădulescu Alice și Baciu Cl.), *Ortopedia chirurgicală*, vol. II, București, Edit. medicală, 1957.
3. Zațepin T. S., *Ortopedia infantilă*, București, Edit. de stat pentru literatura științifică, 1952.

Redoarea articulară congenitală a genunchiului

Definiție. Malformație congenitală a articulației genunchiului caracterizată prin diminuarea mai mult sau mai puțin importantă a amplitudinii mișcării de flexiune-extensie. De obicei redoarea congenitală a arti-

culației genunchiului însoțește alte redori, în cadrul afecțiunii complete, denumită de Nové-Josserand *redoarea articulară congenitală multiplă* („copii ursuleți"). Mai rar se pot întîlni și redori articulare localizate numai la genunchi și care se cunosc sub denumirea de *flexiune congenitală a genunchiului.*

O formă destul de frecventă este și așa-zisa *ridicare congenitală a rotulei*, consecință a unei scurtări a complexului de extensie a genunchiului.

Prima lucrare mai importantă de ansamblu o datorăm lui Redard și a fost scrisă în 1892. Wunsch (1901), Magnus (1903), Fournié (1913) și alții au reluat studiul acestei afecțiuni. Scarlini a propus unor forme clinice denumirea de *arthrogryposis multiplex congenita*, iar Comby în 1933 pe aceea de *amyoplazie congenitală.*

Afecțiunea intră și în cadrul *artrogripozei* descrise de Osten-Saken (U.R.S.S.). Denumirea aparține însă lui Stern (1945) și vine de la cuvintele grecești *artron* = articulație și *grypon* = pasăre răpitoare mitologică.

În Clinica de ortopedie și traumatologie a F.P.S.M.F. din Spitalul Brîncovenesc au fost internați între 1948 și 1962 un număr de 3 bolnavi suferinzi de această afecțiune corect diagnosticată.

Etiopatogenie. Diformitatea, care privește un genunchi, apare mai mult la reprezentanții sexului masculin decît la ai celui feminin.

Mecanismul etiopatogenic nu este cunoscut. Poli, Scarlini, Marconi au susținut *teoria traumatică*, după care diformitatea ar fi apărut în urma compresiunii amniotice anormale suferite de fetus în timpul dezvoltării. Potel și Shelton incriminează *displazia musculară* (scurtarea extensorilor genunchilor) ca factor primitiv, consecutiv căruia apare și *displazia intra- și periarticulară*, ce se soldează cu o anchiloză fibroasă. Rocher consideră că redoarea congenitală ar avea un mecanism patogenic analog „sindromului lui Volkmann" și s-ar datora unei *displazii musculare prin leziuni aplazice vasculare.*

Cînd diformitatea face parte din artrogripoză, etiopatogenia este a acestei afecțiuni.

Anatomie patologică. Extremitățile osoase sînt atrofiate și greșit orientate ; la nivelul suprafețelor lor articulare nu prezintă cartilaj. Capsula articulară este îngroșată și înconjurată de un țesut fibroscleros dens. Spațiul popliteu este umplut de asemenea cu țesut fibroscleros, iar mușchii sînt reduși ca volum și neextensibili. Uneori corpurile musculare lipsesc în întregime, ca în cazul citat de Magnus.

Simptomatologie. Genunchii sînt de obicei flectați. Redoarea poate fixa genunchiul flectat în cele mai variate unghiuri și în unele cazuri călcîiul poate rămîne lipit de fesă. Rotula este atrofiată, deplasată sau chiar absentă. Mobilizarea genunchiului produce cracmente intraarticulare. Așa cum a remarcat Zațepin, examinînd bolnavul în decubit ventral și cerîndu-i să flecteze genunchiul, el nu va putea executa această mișcare decît numai după ce ridică bazinul și își îndoaie coapsa pe abdomen. Examinînd bolnavul în decubit dorsal, cu gambele atîrnînd peste marginea mesei, observăm că, în timp ce la membrul inferior sănătos se produce flexiunea, la cel bolnav această mișcare nu se poate executa decît dacă se

flectează și șoldul. În această poziție, flectarea genunchiului devine posibilă, deoarece se relaxează dreptul anterior al cvadricepsului.

Examenul radiografic pune în evidență existența incurbațiilor juxtaepifizare sau diafizare, o diminuare a volumului nucleilor epifizari și ai diafizei și atrofia, deplasarea în sus sau chiar absența rotulei (fig. 94).

Fig. 94. — Redoare congenitală articulară.

Diagnostic. În cazul redorilor congenitale multiple, diagnosticul este ușor de făcut. În cazul flexiunii congenitale izolate de genunchi, diagnosticul este mai greu de stabilit și trebuie să avem în vedere toate celelalte afecțiuni ale genunchiului. Anamneza meticuloasă, examenul radiografic și examenele de laborator ne sînt indispensabile.

Prognostic. Trebuie să fie rezervat, dat fiindcă este vorba uneori de o afecțiune de sistem, evolutivă. Numai în cazuri excepționale se poate obține o ameliorare o dată cu trecerea anilor.

Tratament. Rezultatele depind în primul rînd de precocitatea tratamentului. Dacă de la naștere se fac mișcări pasive în apă caldă, masaje și redresări manuale, un timp foarte îndelungat, cu fixări pe atele corespunzătoare se poate obține o ameliorare.

La o vîrstă mai avansată rămîne să se facă o capsulectomie posterioară și alungiri de tendoane și la nevoie o osteotomie supracondiliană sau chiar o rezecție economicoasă de genunchi.

Zațepin recomandă, în cazul cînd e vorba de *redoarea genunchiului în hiperextensie, cu ridicarea rotulei*, tenoplastia tendonului mușchiului drept anterior. Sub narcoză și hemostază se face o incizie în treimea inferioară a coapsei, pe marginea externă a tendonului dreptului anterior, prelungind această incizie pînă sub articulația genunchiului. Se dedublează tendonul în Z, în plan sagital și flexiunea devine posibilă, uneori prin ruperea capsulei superioare, care se inserează mai sus decît în mod obișnuit. Breșa capsulară se completează printr-o capsuloplastie cu fascia lată. Se sutureează tendonul și se refac straturile anatomic, imobilizîndu-se genunchiul în foarte ușoară flexiune.

BIBLIOGRAFIE

1. Cuilleret F. D., *Raideurs articulaires congénitales* în L. Ombrédanne et P. Mathieu, *Traité de Chirurgie orthopédique*, p. 543 — 549, Paris, Masson, 1937.
2. Rădulescu Alex. (în colaborare cu Rădulescu Alice și Baciu Cl.), *Ortopedia chirurgicală* vol. I, București, Edit. medicală, 1956.
3. Zațepin T. S., *Ortopedia infantilă* București, Edit. de stat pentru literatură științifică, 1952.

Tulburări şi deviaţii de creştere

În timpul creşterii pot surveni o serie de cauze care, tulburînd evoluţia normală a genunchiului, atrag apariţia diferitelor deviaţii. Printre aceste cauze, cele mai frecvente sînt : aşa-zisul rahitism tardiv, tulburări osteocondrodistrofice, diverse infecţii, tulburări endocrine şi diverse traumatisme.

Genu valgum al adolescenţilor

Apare cu predilecţie către vîrsta de 12—16 ani şi mult mai frecvent la băieţi. Diformitatea se produce sub influenţa creşterii dezechilibrate a condilului intern femural.

Etiopatogenie. Există cauze traumatice, infecţioase (osteomielita, poliomielita) şi osteodistrofice care pot da naştere acestei diformităţi. La copii, de foarte multe ori, cauza o constituie rahitismul sau consecinţele mai tardive ale fazei floride. Genu valgum mai poate apărea ca o atitudine compensatoare a unei stări anatomice anormale la şold. Se mai poate observa în osteocondrite, în unele afecţiuni generalizate ale scheletului, în discondroplazia lui Ollier etc.

Mai există şi genu valgum esenţial, a cărui origine nu este cunoscută şi care de multe ori are un caracter familial. Am observat un caz de membru inferior alungit mult congenital şi care funcţiona în valgum şi în uşor recurvatum ca atitudini de compensare.

Simptomatologie. Unghiul normal extern de 170°, pe care îl face coapsa cu genunchiul, este micşorat în caz de genu valgum, iar curbura internă, pe care o fac cele două segmente ale membrului inferior, este foarte mărită. Rotula pare aşezată mai extern, deci oarecum subluxată, şi sînt cazuri cînd chiar se luxează intermitent. Pentru ca să se menţină totuşi piciorul în axa liniei de gravitate, el se aşază în valgum şi este destul de accentuat plat ; prin urmare piciorul plat care însoţeşte totdeauna diformitatea are o explicaţie statică. Aşezarea în axă se face şi printr-o oarecare rotaţie internă a membrului inferior de la şold, cu aşezarea piciorului în poziţie de plat valgum, dar cu vîrful spre interior, poziţie interpretată de unii greşit ca fiind un varus de compensare care există în piciorul plat obişnuit. Membrul inferior corespunzător fiind, prin deviaţia genunchiului, mai scurt decît celălalt, drept compensaţie coloana vertebrală se îndoaie în segmentul său lombar şi consecutiv în cel dorsal, dînd naştere în formele accentuate şi vechi ale diformităţii unei scolioze de compensare în S.

Tinerii adolescenţi cu genu valgum au avut de obicei o creştere foarte rapidă, iar în copilărie oarecare fenomene rahitice. În afară de diformitate, ei au extremităţile violacee, reci şi umede. Această afecţiune se descrie la tinerii care în unele profesiuni erau siliţi să stea mult în picioare şi să poarte greutăţi în spinare, cum erau ucenicii de brutari sau de morari. Pentru acest motiv, autorii germani numeau deformaţia *Bäckerbein*. În această formă clinică a diformităţii s-a incriminat drept cauză predispozantă rahitismul tardiv, insuficienţa endocrină şi mai ales tulburări ale sistemului neurovegetativ. Nu trebuie neglijat rolul hranei insuficiente şi al avitaminozei.

Drept cauză determinantă trebuie considerată supragreutatea pe care trebuie s-o suporte genunchiul şi care se transmite la condilul extern şi la jumătatea corespunzătoare a platoului tibial. În astfel de condiţii, ligamentul lateral intern suferă o întindere.

Către partea internă a genunchiului, şi anume în dreptul inserţiei ligamentului lateral intern, se palpează mult mai uşor o proeminenţă osoasă numită spina lui Mac Ewen. Condilul intern, conform legilor lui Delpech, Meyer şi Wolff, se hipertrofiază ca volum şi devine mai spongios decît cel normal. Cînd diformitatea este bilaterală, atunci mersul este mai îngreuiat, fiindcă ambele membre inferioare se aşează în X (de unde şi denumirea de *X Beine*), aşa încît bolnavul trebuie să se ferească să nu îşi izbească genunchii între ei în timpul mersului.

Un semn foarte important îl constituie faptul că *diformitatea dispare în timpul flexiunii complete a genunchiului*. Mecanismul acestei corectări a fost mult discutat. Hueter incriminează dimensiunile anormale ale condilului femural intern, care este mai mărit pe verticală, dar îşi păstrează un diametru antero-posterior normal. Pentru Mikulicz şi Hoffa ar fi vorba de o mişcare complexă ; în flexiune coapsa ducîndu-se în abducţie şi rotaţie externă, ceea ce compensează valgum-ul gambei. Giraud a arătat în acest sens că ligamentul lateral extern întins în extensie se relaxează în flexiune şi permite rotaţia şi adducţia tibiei. Tillaux şi Kirmisson au comparat coapsa şi gamba cu cele două valve ale unei şarniere, considerînd că numai dacă sînt simetrice faţă de şarnieră, valvele se suprapun în flexiune. În fine, după Nuzzi ar fi de reţinut mai mulţi factori, care ar interveni de la caz la caz, şi anume forma anormală a condilului femural intern, relaxarea în flexiune a ligamentului lateral extern şi abducţia şi rotaţia externă a coapsei în timpul mişcărilor de flexiune.

Genu valgum la copii este datorit rahitismului şi se deosebeşte de cel precedent prin aceea că atît femurul, cît şi tibia sînt incurbate către bulbul lor osos. Picioarele micilor pacienţi sînt plate şi în valgum. Sînt prezente şi celelalte semne caracteristice : frunte bombată, nas în şa, deformaţii dentare, adîncirea bolţii palatine, mătănii costale, brăţări, diformităţi costale, abdomen balonat etc.

Genu valgum simptomatic este o compensaţie a unei axări anormale a membrului inferior, cum se întîmplă după operaţiile paleative făcute unor luxaţii congenitale ale şoldului. *Leziunile cartilajelor de creştere* dau de asemenea genu valgum.

Cînd, din cauza unei infecții sau a unui traumatism, o jumătate din cartilajul de creștere este oarecum împiedicată în funcția sa, genunchiul poate devia în valg.

Anatomie patologică. În nici o altă regiune nu se evidențiază mai bine ca la genunchi legea lui Delpech-Wolff-Meyer. În urma unor artrite cu distrugere nesimetrică sau în urma tuberculozei ori a unei micoze, diformitatea se poate instala, iar anatomo-patologic sau radiografic se constată cauza distructivă a diformității.

Tratament. La copii mici rahitici, în afară de tratamentul general, făcut foarte corect și complet, se instituie și unul corector, local. Cînd este vorba de o diformitate de-abia schițată, sub 10—15°, atunci este suficient, de cele mai multe ori, să se hipercorecteze piciorul plat, fiindcă în felul acesta genunchiul va trebui să ia o atitudine contrară. Bineînțeles, se va face masajul mușchilor adductori și al celor din jurul genunchiului, precum și exercițiile de gimnastică recomandate în caz de picior plat. În timpul repausului la pat și noaptea, se recomandă corectarea treptată a diformității cu ajutorul unei *atele de lemn, căptușită bine cu molton* și așezată pe fața externă a membrului inferior, către care trebuie adus genunchiul. Pentru aceasta se pune o pernuță în partea internă a genunchiului și se trage o fașă elastică astfel ca genunchiul să se apropie de poziția lui normală. Cînd diformitatea este mai accentuată, atunci se recurge la un *aparat ortopedic*, care aduce genunchiul în atitudine normală. În fond și acest aparat are o bară metalică puternică, așezată pe partea externă a membrului inferior, respectiv fixată sus de o centură și jos de tocul ghetei; genunchiul este tras în afară cu ajutorul unor curele care trec peste o pelotă așezată în partea internă a genunchiului.

Cînd diformitatea este și mai accentuată, se recurge la îndreptare sub anestezie și fixare într-un aparat ghipsat, care trebuie menținut în genere cam trei luni, completînd apoi tratamentul prin atele externe. În anumite cazuri, la adolescenți, recurgem la aparatele ghipsate cu cameră liberă ale lui Ducrocquet sau la aparatele ghipsate cu sucitor și tăiate spre gambă, cu ajutorul cărora se poate înlătura treptat diformitatea.

Tratamentul chirurgical constă în efectuarea unei osteotomii femurală supracondiliană paraarticulară (operația lui Mac Ewen) nu prea departe de cartilajul de creștere, deci în metafiză. Zațepin a efectuat peste 50 de operații de acest tip, cu rezultate foarte bune, insistînd asupra necesității asocierii intervenției cu un tratament antirahitic complex.

Operația se face printr-o incizie internă în dreptul condilului avînd grijă numai să disociem fasciculele musculare și nu să le incizăm sau să le dilacerăm. Decolăm bine periostul, folosind o răzușă tăioasă, pe o distanță suficientă, dar nu excesivă și izolăm cu izolatoarele noastre cu palete sau cu decolatoare late toate țesuturile posterioare, pentru apărarea vaselor și nervilor. Dacă este vorba de un copil putem proceda făcînd perpendicular pe os, în metafiză, către începutul diafizei cîteva înțepături profunde cu o țepușă metalică pe o linie perpendiculară pe os. Cu o dălțiță osteotomizăm între perforații, executînd astfel o osteotomie liniară sau curbă. Cu o mișcare lentă de lateralitate a gambei înăuntru, osul se îndoaie

ca o luminare și diformitatea laterală dispare, dar este recomandabil să obținem chiar un ușor genu varum. Se va pune un aparat ghipsat pelvipedios.

Uneori, în cazuri foarte accentuate, se poate recurge fie la *osteotomie curbă*, fie la o mică *rezecție osoasă cuneiformă*. Se pune apoi un aparat

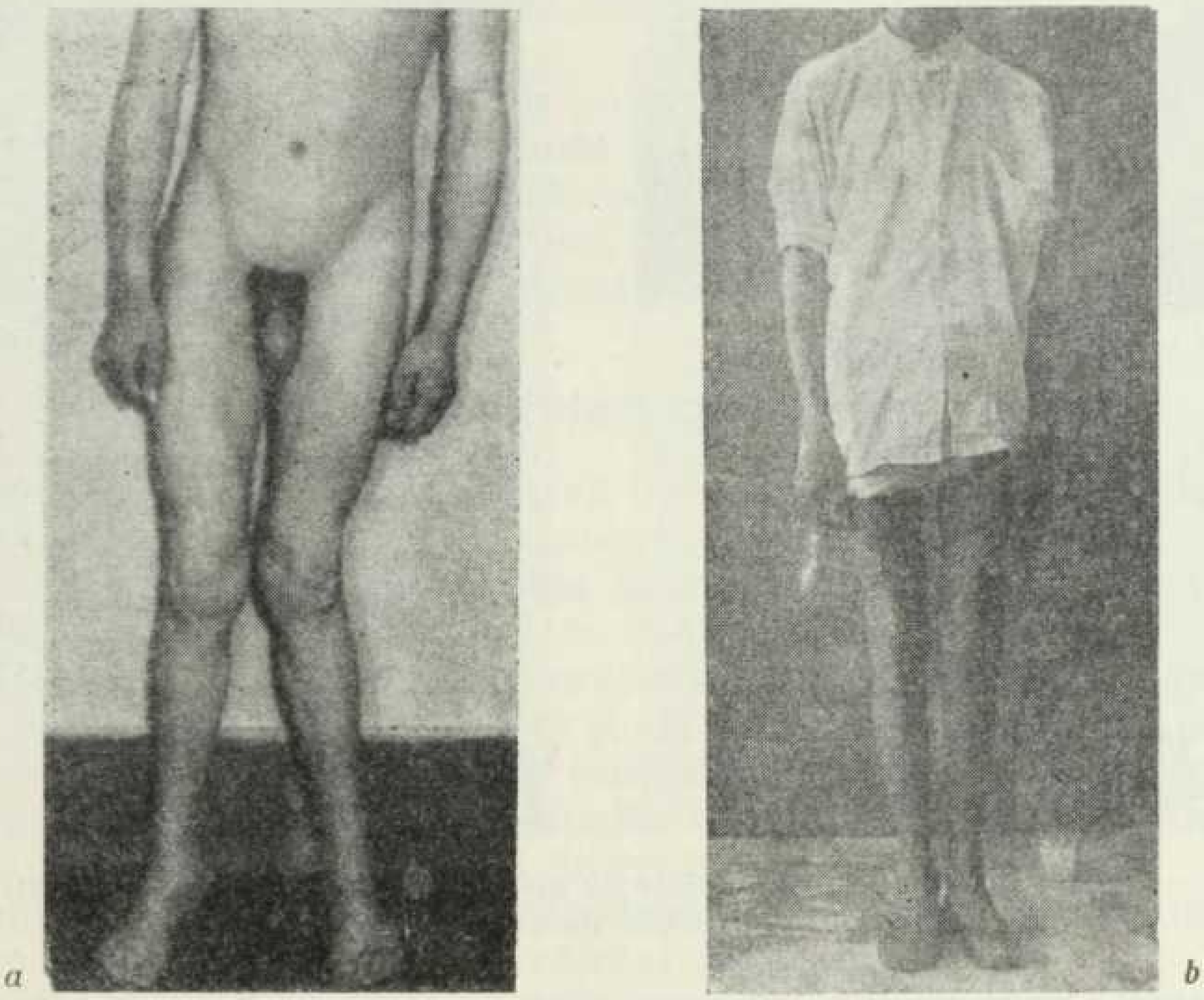

Fig. 95. — Genu valg al adolescenței. *a*. înainte de operație; *b*. după osteotomie supracondiliană.

ghipsat corector, care se ține aproximativ două luni și cu care căutăm să îndreptăm în același timp și piciorul plat.

Rădulescu preferă să facă *osteotomie antero-posterioară în V*, în plină metafiză, la nevoie cu rezecția unei lame osoase într-o parte sau alta (după cum este vorba de genu valgum sau genu varum), și plasează porțiunea scoasă în partea opusă, unde se creează lipsa de substanță (fig. 95).

Posibilitățile terapeutice operatorii de care dispunem pentru corectarea deviațiilor laterale ale genunchiului se pot împărți în două grupe principale. Din prima grupă fac parte *intervențiile intraarticulare*, de tipul operației lui Ogston, epifiziolizei sau condiloclazei lui Vreden. Din a doua grupă fac parte *intervențiile extraarticulare* constînd în diferitele tipuri de osteotomii, făcute la nivelul extremității inferioare a femurului spre metafiză sau mai bine chiar în acest masiv, la extremitatea superioară a tibiei.

Intervențiile din a doua grupă sînt astăzi preferate de către marea majoritate a autorilor. Osteotomiile trebuie făcute însă la nivelul unde diformitatea este mai accentuată, dar acest lucru nu este totdeauna realizabil, deoarece nivelul maxim al diformității se poate afla în dreptul epi-

fizei sau în imediata vecinătate a cartilajului de creștere. În plus, osteotomia cuneiformă a condililor femurali, unde se întîlnește de cele mai multe ori nivelul de maximă deformare, se soldează cu o scurtare a membrului inferior respectiv și nu reușește totdeauna să corecteze diformitatea.

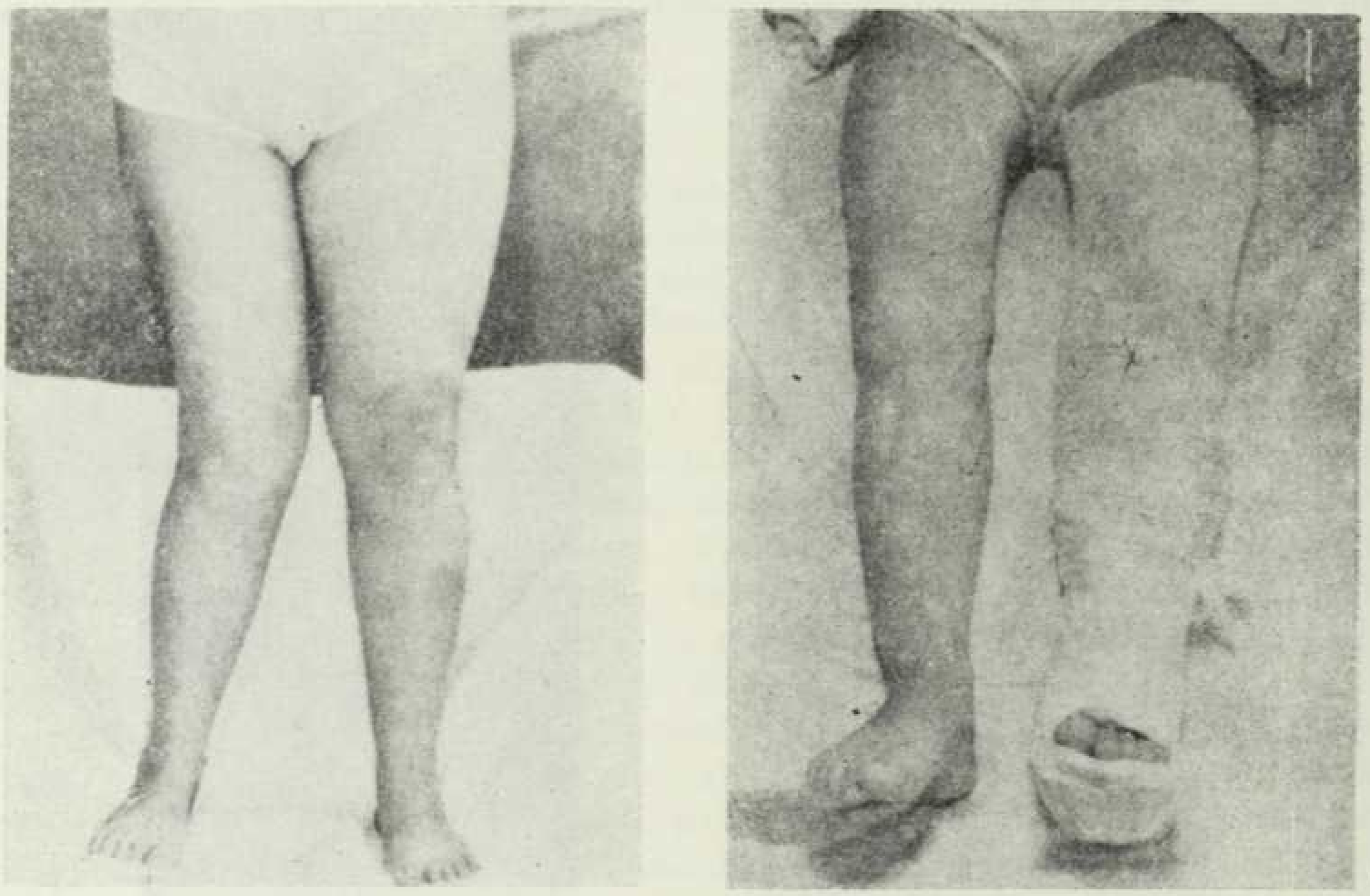

a b

Fig. 96. — Genu valg bilateral. *a*, înainte de operație; *b*, după osteotomia extremității superioare a tibiei de ambele părți.

Pentru aceste motive, Sargorodski a propus în 1962 o tehnică originală de osteotomie a extremității superioare a tibiei (fig. 96). Planul osteotomiei se precizează preoperator pe radiografie. El este situat sub cartilaj, la nivelul unde axul lung al femurului se întretaie cu corticala tibiei. Secționarea tibiei se face dinainte înapoi. Printr-o nouă incizie pe fața externă a gambei se osteotomizează la alt nivel și peroneul. După aceasta, fragmentul distal al tibiei se deplasează în sens lateral. Pentru fixarea fragmentelor, se creează în segmentul distal un șanț nu prea adînc în plan sagital, în care se înfundă marginea laterală a fragmentului proximal.

Ogston propunea o rezecție cuneiformă numai a condilului intern, dar rezultatele nu au fost mulțumitoare. În formele ușoare s-au recomandat stimularea unei jumătăți de cartilaj de creștere, perforarea jumătății interne pentru încetinirea creșterii sau punerea în același scop a unor scoabe metalice peste jumătatea internă de cartilaj, la distanțe egale.

Genu varum

Este diformitatea contrară celei descrise mai sus și care se observă mai mult la copii rahitici.

Etiopatogenie. Este asemănătoare cu aceea a genunchiului valg.

Simptomatologie. Cînd diformitatea este bilaterală, membrele iau forma de O (*O-Beine*). În mişcarea de flexiune corectarea este uneori posibilă.

Piciorul şi şoldul prezintă unele deviaţii de compensare (picior plat, coxa vara).

Tratament. Constă într-o osteotomie făcută la tibie către extremitatea ei superioară, precum şi osteotomia peroneului, dar la un nivel inferior. Cînd deformaţia este mai accentuată, intervenţia se face şi la femur, dar succesiv.

Zaţepin foloseşte un procedeu propriu şi anume face la tibie o osteotomie oblică de jos în sus şi dinainte îndărăt. Osteotomia are un traiect oblic pentru a evita pseudartroza. Această complicaţie nu se produce dacă intervenţia are loc în metafiza tibiei, imediat sub cartilajul de creştere, şi dacă se osteotomizează prin perforaţii prealabile făcute cu ţepuşa.

Genu recurvatum de creştere

Diformitatea aceasta se observă ca o consecinţă a unei atitudini ce se impune genunchiului şi care comprimă puternic partea anterioară a cartilajelor de creştere. Diformitatea la copii mai mici poate fi de natură congenitală sau rahitică, care dă în continuare compresiunea amintită. La adolescenţi se descrie genu recurvatum esenţial de creştere. Atitudinile vicioase ale şoldului (hiperextensie) şi ale piciorului (echinism) pot determina această poziţie a genunchiului (mai ales la poliomielitici), fiind atunci o atitudine de compensaţie funcţională ce se amplifică prin influenţa pe care o are asupra hemicartilajului de creştere.

Simptomatologie. Este asemănătoare genu recurvatum-ului congenital, care a fost descris într-un capitol anterior.

Pouzet recunoaşte următoarele principale varietăţi clinice: genu recurvatum static, genu recurvatum de compensare, genu recurvatum osteogenetic.

Tratament. Profilaxia genu recurvatum-ului se poate face prin împiedicarea copiilor predispuşi de a începe mersul precoce sau chiar prin imobilizarea genunchiului cîtva timp în poziţie de uşoară flexiune, pentru degajarea părţii anterioare a cartilajului diafizo-epifizar. Acest lucru se poate continua prin aparat ortopedic corectiv.

În formele avansate, la adolescenţi şi adulţi, se pot găsi diferite forme de artrorize anterioare, cum este aceea de tip Brett, dar noi preferăm artroriza extraarticulară cu grefon costal, procedeu Rădulescu.

BIBLIOGRAFIE

1. Fridland M. O., *Ortopedia*, Moscova, Medghiz, 1954.
2. Pouzet F., *Afections dystrophique du genou*, în L. Ombrédanne şi P. Mathieu, *Traité de chirurgie orthopédique*, t. IV, Paris, Masson, 1937, p. 3589 – 3623.
3. Rădulescu Alex. (în colaborare cu Rădulescu Alice şi Baciu Cl), *Ortopedia chirurgicală*, vol. II, Bucureşti, Edit. medicală, 1957.
4. Sargorodski V. S., *K metodike operativnovo lecema varusnîh deformatii. Kolennovo sustava*, Voprosî traumatologhii i ortopedii, Kiev, 1962, 8, 198 – 201.
5. Zaţepin T. S., *Ortopedia infantilă*, Bucureşti, Edit. de stat pentru literatură ştiinţifică, 1952.

Leziunile traumatice ale genunchiului

Toate formațiunile anatomice ale genunchiului pot fi supuse acțiunii diverselor traumatisme, atît direct, prin situația lor superficială, cît și indirect, prin marea mobilitate a regiunii, în sens antero-posterior, ori prin mărirea amplitudinii unor mișcări de lateralitate sau de rotație. Forțe deosebit de puternice pot acționa la acest nivel și produc leziuni uneori foarte grave.

Din punctul de vedere al țesuturilor și organelor interesate, se poate face următoarea clasificare a leziunilor de natură traumatică ale genunchiului.

I. *Leziuni ale țesuturilor moi*
1. tegumente
2. țesut celular subcutanat
   - contuzii
   - bursite
   - hematoame
   - celulită
   - plăgi superficiale
3. aponevroză
4. ganglion (inflamații)
5. mușchi (secționări, întinderi, rupturi, osteome)
6. tendoane (întinderi, rupturi, dezinserții, tendinite traumatice)
7. vase (secționări, rupturi, embolii)
8. nervi (neurotmezis, axonotmezis, neuropraxie)

II. *Leziuni ale segmentelor osoase* (deranjamente trabeculare, fisuri, fracturi)
1. ale epifizei femurale:
   - supracondiliene
   - supraintercondiliene
   - unicondiliene
   - decolare epifizară
   - cominutive
2. ale epifizei tibiale:
   - ale condililor tibiali
   - ale spinei tibiale
   - juxtaarticulare
   - ale tuberozității anterioare
   - cominutive
3. ale epifizei peroniere:
   - ale capului
   - ale gîtului
   - ale inserției bicepsului
4. ale rotulei:
   - fisuri longitudinale
   - fracturi transversale
   - fracturi cominutive
   - patelită traumatică

III. *Leziuni ale articulației propriu-zise*
1. plăgi articulare
2. hemohidartroză traumatică
3. entorsă
4. luxație
   - — femuro-tibială
   - — rotuliană
   - — diastazis tibio-peronier
5. leziunile meniscurilor
6. artroză posttraumatică

Din punct de vedere al timpului de acțiune a factorilor traumatici, vom recunoaște :

Traumatisme cu

- leziuni acute
  - — plăgi
  - — contuzii
  - — entorse, rupturi ligamentare
  - — leziuni musculo-tendinoase
  - — leziuni vasculo-nervoase
  - — fracturi
  - — luxații
  - — leziuni ale meniscurilor
  - — hemohidartroza
- leziuni cronice
  - — osteome posttraumatice (Pellegrini-Stieda)
  - — bursită prerotuliană
  - — patelită traumatică
  - — artroză posttraumatică
  - — redori și anchiloze articulare
  - — tendinită a tendonului rotulian
  - — osteoporoză posttraumatică dureroasă
  - — pseudartroze
  - — calusuri vicioase

În capitolul de față nu ne vom ocupa decît de afecțiunile specifice regiunii genunchiului, omițînd în mod intenționat acele afecțiuni care se prezintă la fel ori unde s-ar afla ele, cum ar fi contuziile, plăgile tegumentelor, hematoamele, leziunile vasculare, nervoase etc.

Bursita sau higroma prerotuliană

Definiție. Inflamația acută, subacută sau cronică a bursei prerotuliene subcutanate sau a bursei prerotuliene subaponevrotice este *bursita*. Grămădirea de lichid prin iritație mecanică, deci neinflamatorie, este *higroma*.

Etiopatogenie. *Bursita acută* este de obicei purulentă și se datorește infectării burselor printr-o plagă, prin înțepătură, prin extinderea unei inflamații de vecinătate sau în urma puncțiilor cu scop terapeutic sau evacuator, neglijent făcute din punct de vedere aseptic. Este deci o *bursită secundară*. Ea poate surveni și prin infectarea unei higrome.

Bursita cronică este de obicei aseptică și poate avea la origine un traumatism major unic, dar mai întotdeauna sînt de incriminat microtraumatismele repetate, legate de practicarea anumitor profesiuni. În

această categorie intră higroma prerotuliană a parchetarilor, a celor care lucrează la caldarîmuri, în mine (de care s-a ocupat Lamm), precum și aceea a tîrîtorilor postpoliomielitici. Este deci o higromă care cu timpul s-a transformat într-o bursită cronică.

Bursitele cronice la mineri s-au constatat în special la oamenii mai în vîrstă (41—50 de ani) cu un stagiu de muncă mai îndelungat. Se observă de asemenea la cei ce practică în țările capitaliste obligații rituale (călugări, călugărițe). Micii cizmari au bursite cronice, fiindcă ei bat cu ciocanul peste genunchi cuie în talpa ghetelor etc.

În clinica de ortopedie și traumatologie a F.P.S.M.F. din Spitalul Brîncovenesc au fost tratați între 1948 și 1962 un număr de 89 de bolnavi suferinzi de bursite, în diverse momente de evoluție.

Anatomie patologică. *În bursita acută*, punga este mărită de volum, cu pereții congestionați și îngroșați și conține un lichid sero-citrin, hemoragic sau chiar puroi, atunci cînd s-a și infectat.

Bursita cronică se prezintă cu un perete hipertrofiat, avînd la suprafața interioară proeminențe, adîncituri și excrescențe (așa-numitele structuri reactive patologice). Sub influența proceselor inflamatorii, deci congestive, des repetate sau chiar sub aceea a unor infecții foarte puțin exprimate, pereții vasculari se îngroașă, iar cînd se și sclerozează apar focare de necroză și necrobioză. În bursitele tuberculoase se întîlnesc și fungozități.

Simptomatologie. În *bursita cronică* regiunea prerotuliană este deformată și prezintă o denivelare pseudotumorală, oblongă, verticală, ușor mobilă în sens lateral, uneori fluctuentă, alteori renitentă, elastică. La

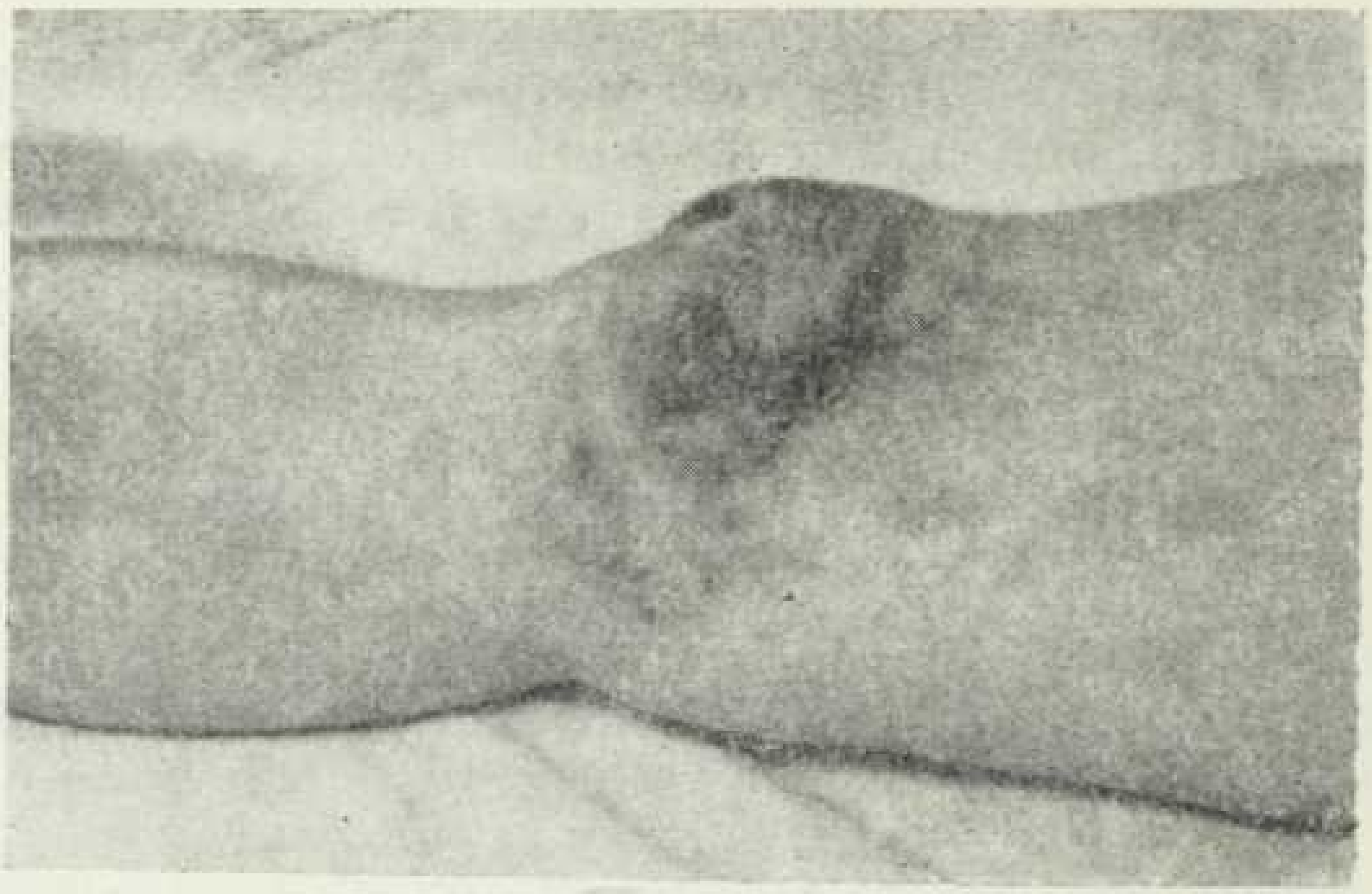

Fig. 97. — Bursită prerotuliană.

presiune constatăm, în unele cazuri, fine crepitații. Cînd nu este o infecție, apăsarea degetului nu lasă urmă („godeu") (fig. 97).

În bursitele acute infectate, tegumentele sînt roșii, edemațiate, regiunea este caldă și foarte dureroasă. În unele cazuri se observă și fistule, prin care se scurge puroi.

Tratament. Cel preventiv al bursitelor cronice este posibil, prin purtarea de către muncitorii care lucrează în genunchi a unor dispozitive speciale de protejare (genunchiere) făcute din piele groasă, uneori pusă peste o pernuță făcută din pîslă.

Tratamentul curativ, conservator constă în puncția bursei cu aspirația exsudatului și injectarea de antibiotice, cînd este cazul, sau de coagulante ori de hidrocortizon, și după aceasta repaus și aplicații de parafină peste genunchi.

Excizia chirurgicală a bursitei cronice se face cu ajutorul anesteziei locale cu novocaină sau xilină. Incizia este anterioară, fie verticală, fie curbă latero-mediană, fie în omega prelungit. Cu foarfecele curb se decolează peretele extern al bursei de țesutul celular subcutanat înconjurător, pînă se extirpă în totalitate. În cazul bursitelor subaponevrotice, fața profundă a bursei aderă la țesutul fibros rotulian. Se capitonează strîns cu fire de catgut, după ce s-a făcut o bună hemostază, și se suturează tegumentele. După intervenție, este bine ca genunchiul să fie imobilizat pe o atelă ghipsată pînă se scot firele.

Sokolski (1961) a operat 234 de bursite prepatelare sau infrapatelare profesionale la minieri și a revăzut 107 cazuri după 1 an pînă la 4½ ani. Dintre cei revăzuți, 100 și-au reluat vechea ocupație fără a mai acuza dureri. La marea majoritate a bolnavilor operați, sensibilitatea tactilă a pielii în regiunea cicatricei s-a restabilit după 6—8 luni. În 3,5% din cazuri, autorul a înregistrat complicații postoperatorii, ca supurații, necroze cutanate, hematoame și fistule.

BIBLIOGRAFIE

1. Fridland M. O., *Ortopedia*, Moscova, Medghiz, 1954.
2. Lamm I. E., *Bursitele traumatice la mineri*, Ortopedia, traumatologhia i protezirovanie, Moscova, 1960, *9*, 33 — 38.
3. Pop Alex., Elemente de chirurgie, Sibiu, 1943, p. 339.
4. Sokolski V. M., *Tratamentul chirurgical al bursitelor profesionale la mineri*, Hirurghia, Moscova, 1961, *12*, 90 — 92.
5. Hortolomei N. și Țurai I., *Chirurgia*, vol. II, București, Edit. medicală, 1956.

Ruptura simplă a tendonului cvadricipital

Etiopatogenie. Leziunea nu este rară. Încă din 1896 Walker adunase 140 de cazuri de rupturi de tendon cvadricipital. Ruptura tendonului cvadricipital se produce de obicei în timpul unei mișcări forțate de blocare a genunchiului în ușoară flexiune, cu ocazia activităților sportive. Mai rar, ruptura tendonului cvadricipital se produce prin traumatism direct sau prin mobilizări forțate sub anestezie. Se observă și rupturi prin mișcare forțată a tendonului refăcut după patelectomie.

În Clinica de ortopedie și traumatologie a F.P.S.M.F., din Spitalul Brîncovenesc au fost internați între 1948 și 1962 un număr de 12 bolnavi suferinzi de această afecțiune.

Anatomie patologică. De obicei ruptura simplă recentă se observă la nivelul joncțiunii musculo-tendinoase a dreptului anterior și a cruralului, în timp ce vaștii și expansiunile lor rămîn intacte. Există un hematom local mai mult sau mai puțin important.

Tendonul rupt și dilacerat se retractă, mai ales în partea lui proximală, și se înfășoară oarecum înspre os. Distanța dintre fragmente este uneori de cîțiva centimetri. Există mai multe variante anatomice, și anume :

— tendonul este smuls din locul unde se unește prin întretăierea fibrelor lui cu cele musculare ;

— tendonul este rupt puțin deasupra rotulei ;

— tendonul este smuls din inserția lui rotuliană, uneori chiar cu o porțiune osoasă foarte subțire, semilunară ;

— tendonul este rupt o dată cu aripioarele rotulei și cu capsula respectivă.

Simptomatologie. În plin efort, bolnavul simte o durere vie, care îl face să țipe, și se prăbușește. El nu își mai poate extinde genunchiul și orice tentativă de extensiune produce durere. La palpare se simte, în regiunea suprarotuliană, o lipsă transversală de continuitate a aparatului de extensie. După cîteva ore apare o echimoză în partea internă, perirotuliană, care se întinde pînă la urmă decliv, în spațiul popliteu, unde se localizează.

Durerea cedează după cîteva zile și contracțiile cvadricepsului devin posibile. Cu timpul, bolnavul poate uneori relua mersul în condiții acceptabile. În rupturile vechi ale tendonului cvadricipital, numai un examen atent pune în evidență locul de cicatrizare, precum și imposibilitatea de a executa extensia completă a genunchiului.

În dreptul rupturii se constată adesea o formațiune dură, tumorală, suprarotuliană, puțin mobilizabilă.

Diagnostic. Leziunea poate fi confundată uneori cu fractura rotulei cu două fragmente. „Semnul creionului" este pozitiv și în acest caz, imediat după ruperea tendonului. Radiografia de profil ne lămurește.

Tratament. Imediat după accident, genunchiul va fi imobilizat în hiperextensie pe o atelă ghipsată. Dacă durerile sînt insuportabile, se va face o infiltrație locală cu 40—60 cm^3 de novocaină 1%.

Singurul tratament eficace este însă *intervenția chirurgicală*, care trebuie făcută cît mai precoce, pentru a se evita retractarea și fibrozarea cvadricepsului. Ruptura recentă de la nivelul joncțiunii tendino-musculare se rezolvă de obicei cu ușurință, printr-o sutură strînsă, cu fire de catgut sau de mătase, a tendonului de partea musculofibroasă. Cînd sînt rupte și aripioarele rotulei și capsula respectivă, după scoaterea cheagurilor se refac cu grijă și acestea. În rupturile vechi, la mijlocul tendonului, Rădulescu execută refacerea plastică a vaștilor cu fascia lata întărită prin însăilare cu fir metalic V_2A.

Ruptura veche, cu retracţie mare şi sclerozarea bonturilor, necesită o pregătire preoperatorie mai deosebită. Campbell, Kelikian, Riashi şi Gleason fac înaintea intervenţiei o extensie continuă cu o broşă Kirschner trecută transcalcanean, timp de 1–4 săptămîni, cu scopul de a alungi cvadricepsul retractat, ceea ce ni se pare nelogic şi nepractic.

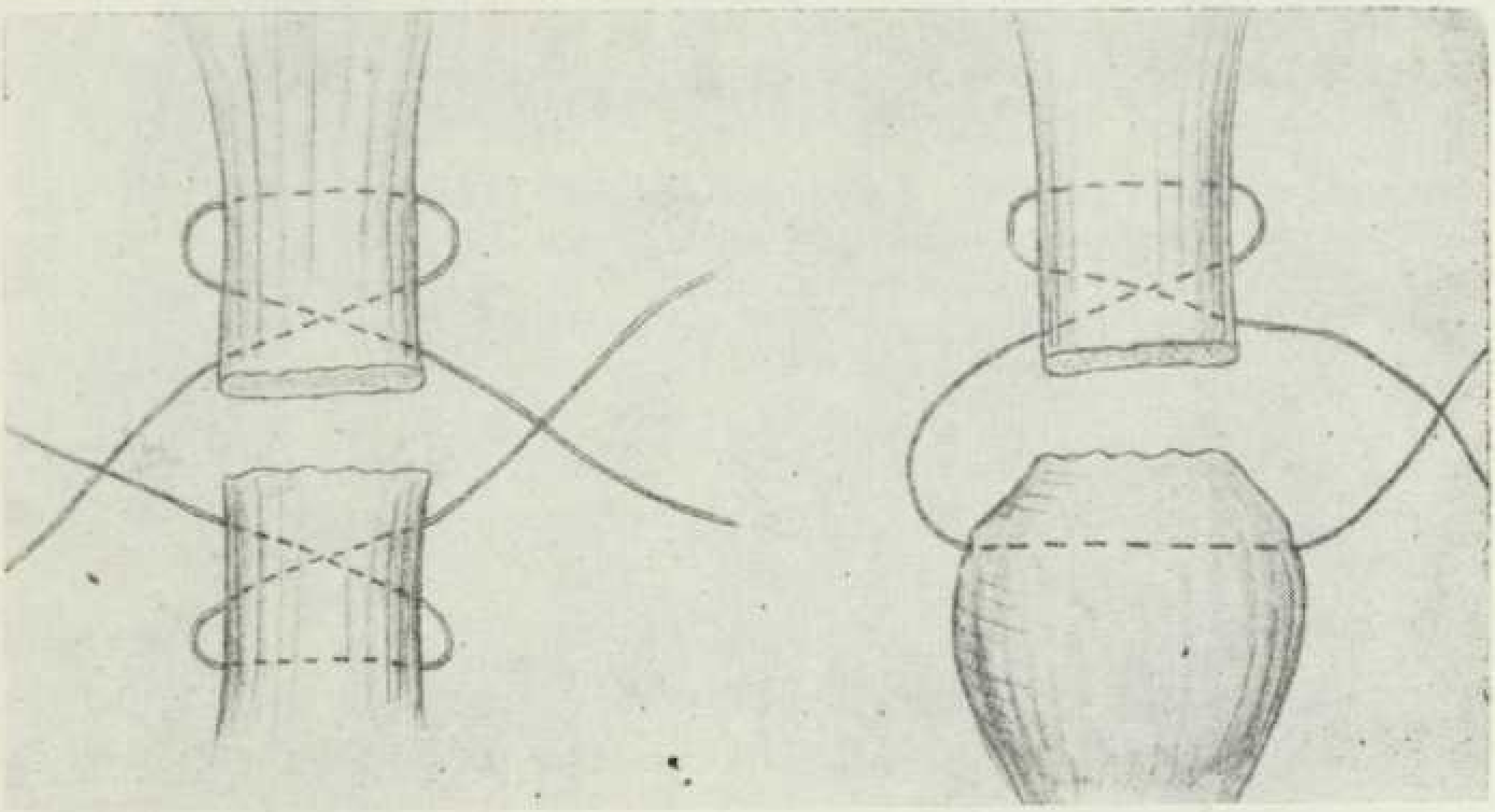

a *b*

Fig. 98. — Procedeul Rădulescu de sudură a tendonului cvadricipital : *a* în plin tendon ; *b* la rotulă.

Merle d'Aubigné şi Ramadier consideră şi ei că nu este indispensabilă extensia preoperatorie, afirmînd că reconstituirea aparatului extensor este posibilă numai prin extensia genunchiului şi că amplitudinea flexiunii trebuie cîştigată progresiv, postoperator, prin reeducare.

În genere se foloseşte o incizie longitudinală lungă, avînd grijă să se întindă tegumentele plicaturate şi aderente de ţesutul fibros profund. Le decolăm de acesta, păstrîndu-le toată grosimea, pînă cînd se eliberează şi îşi iau întinderea normală. Se rezecă din ţesutul scleros ca să se individualizeze marginile suple ale vaştilor, ca şi porţiunile libere ale tendonului cvadricepsului, care se detaşează bine şi se eliberează de aderenţele făcute cu fundul de sac subcvadricipital. Dacă există două porţiuni de tendon — distal şi proximal — se caută apropierea lor prin deplasarea în jos a întregului masiv muscular, cu ajutorul unui îndepărtător lat cu dinţi ascuţiţi, şi prin ridicarea în sus a rotulei, cu ajutorul altui îndepărtător cu dinţi, înfipt în sens invers în vîrful rotulei. Dacă cele două fragmente se apropie, atunci căutăm să ancorăm fragmentul proximal de cel distal. Acest lucru se face cu fire groase de mătase sau cu fire subţiri metalice, transformate în cablu prin răsucirea puternică a două fire.

Rădulescu procedează astfel (fig. 98) : cu ajutorul unui ac Reverdin, uşor curbat, trece firul în fragmentul proximal al tendonului, către extremitate, perpendicular prin grosimea lui, apoi introduce acul de două ori, în aşa fel încît face deasupra părţii orizontale a firului un X cu ajutorul aceluiaşi fir, trăgînd capetele respective. Procedează la fel şi în capătul

distal; apropie apoi cele două extremităţi de tendon şi leagă puternic capetele firelor de o parte şi de alta. Mai pune longitudinal 2—3 fire de mătase, în aşa fel încît ele să depăşească, atît în sus, cît şi în jos, porţiunile orizontale ale firelor metalice. În felul acesta unirea este foarte

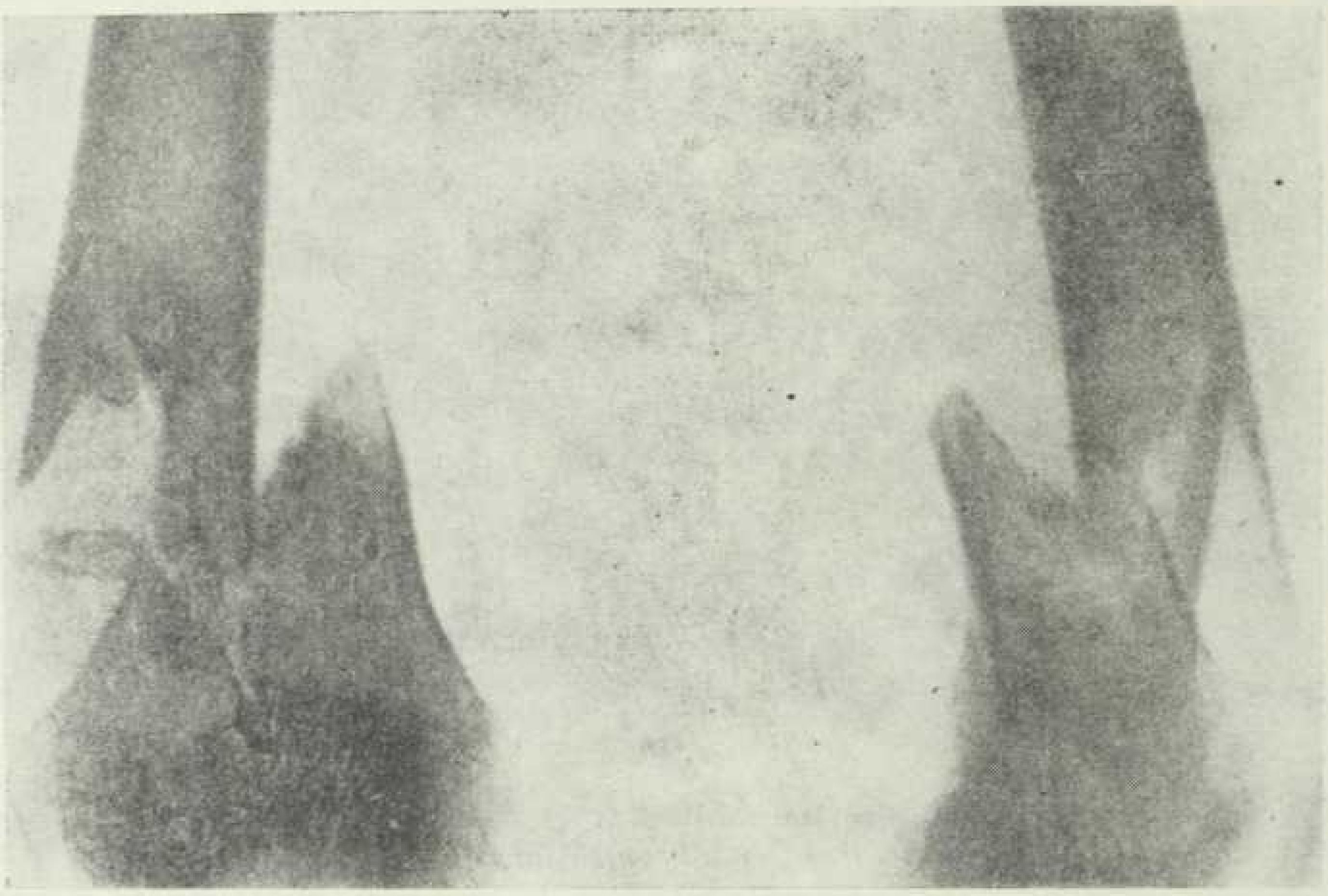

Fig. 99. — Fractura bicondiliană cominutivă cu traiect în Y.

puternică şi rezistă la tentativele de flexiune ulterioare. Acest fel de a proceda este eficace numai cînd cele două fragmente ale tendonului pot fi puse perfect cap la cap.

Cînd cele două fragmente trebuie să mai fie apropiate şi cu ajutorul firelor puternice, atunci se poate recurge la sutura recomandată de Sterling-Bunnell cu ajutorul a două ace mari şi cu fire metalice.

În cazul cînd tendonul este smuls din rotulă, cu sau fără fragment, se foloseşte firul trecut „în buclă" (Rădulescu) prin rotulă şi firul transversal şi în X în extremitatea tendonului (fig. 99 b).

În cazul cînd tendonul refăcut după patelectomie s-a rupt, se va recurge la o adevărată plastie cu fascia lata dublată şi armată cu fire metalice (procedeu Rădulescu).

O atenţie deosebită trebuie acordată eventualelor cicatrice retractile din regiunea suprarotuliană, cînd ruptura tendonului a fost însoţită şi de o plagă infectată (plagă prin tăiere). Cunoscută fiind uşurinţa cu care astfel de tegumente la acest nivel se necrozează, pot fi necesare plastii cutanate prealabile.

După sutura cvadricepsului, se imobilizează genunchiul în extensie timp de 3—4 săptămîni. Contracţiile active ale cvadricepsului (10 pe minut) de cîteva ori pe zi se reiau însă din primele zile. După 3—4 săptămîni, aparatul ghipsat este ridicat şi se începe reeducarea în vederea flexiunii treptate, fără bruscheţe şi fără dureri.

BIBLIOGRAFIE

1. Ciaklin V. D., *Operativnaia ortopedia*, Moscova, Medghiz, 1951.
2. Doboşiu C., Baciu Cl. şi Tomescu D., *Traumatologie sportivă*, Bucureşti, Edit. tineretului, 1958.
3. Kelikian M., Riashi F. a. Gleason J., *Restoration of quadriceps function in neglected tear of the patellar tendon*, Surgery, Gynecology and Obstetrics, 1957, **104**, 2, 200 — 204.
4. Merle d'Aubigné R. şi Ramadier J. O., *Traumatismes anciens. Membre inférieur*, Paris, Masson, 1959.
5. Rădulescu Alex. (în colaborare cu Rădulescu Alice şi Baciu Cl.), *Ortopedia chirurgicală*, vol. I, Bucureşti, Edit. medicală, 1956.
6. Tavernier L., *Rupture de tendon et du ligament rotulien* în L. Ombrédanne et P. Mathieu, *Traité de chirurgie orthopédique*, t. IV, Paris, Masson, 1937, p. 3662.

Ruptura tendonului rotulian

Etiopatogenie. Acest accident nu este rar, deoarece încă din 1895 Buchman adunase 120 cazuri. Ruptura tendonului rotulian se poate produce fie printr-un traumatism direct (izbitură, tăietură), fie printr-un traumatism indirect. Tipică pentru această a doua categorie este ruptura tendonului rotulian ce se produce la alpinişti în momentul căţărării. Se mai produce ruptura tendonului cînd a fost secţionat şi refăcut incorect, după o artrotomie largă.

În ultimul timp s-a insistat asupra factorului favorizant al producerii rupturii, factor ce constă în existenţa unor procese degenerative, de uzură, la nivelul tendonului.

Anatomie patologică. Tendonul poate fi smuls de obicei la nivelul inserţiei pe rotulă, împreună sau nu cu un mic fragment din vîrful acesteia, sau la nivelul tuberozităţii tibiale anterioare, cu sau fără un mic fragment osos. Tavernier menţionează că 55% din rupturi se produc în apropierea inserţiei tibiale, 40% în apropierea celei rotuliene şi numai 4% în treimea medie a tendonului. Multe din aceste cazuri sînt datorite şi plăgilor prin tăiere, în care caz poate să existe o infecţie a plăgii sau chiar o artrită acută cu puroi.

Simptomatologie. În momentul rupturii, bolnavul simte o durere vie sub rotulă şi nu mai este capabil să facă extensia genunchiului. La palpare se simte lipsa de continuitate la nivelul tendonului rotulian. După un timp oarecare, bolnavul poate relua mersul, dar mişcarea de extensie a genunchiului nu se mai poate face sau este foarte slabă ca forţă, încît de-abia se schiţează.

Tratament. Imediat după accident se va aplica o atelă de imobilizare în hiperextensie şi se va face, la nevoie, o infiltraţie locală cu 30 — 40 cm^3 de novocaină 1%. Intervenţia chirurgicală reprezintă singurul tratament eficace şi ea trebuie făcută cît mai precoce.

Tehnica operatorie este diferită, după nivelul rupturii. În cazurile mai rare, în care tendonul s-a rupt în porţiunea sa mijlocie, o sutură strînsă, cu fire de catgut gros este suficientă — este preferabil să fie făcută

cum s-a spus la capitolul precedent —, dar în cazurile în care tendonul s-a dezinserat de pe rotulă este necesară reinserția acestuia, fie cu ajutorul firelor metalice în cablu, fie cu material plastic organic. Se pot folosi în acest scop fascia lata sub forma unei bandelete lungi, trecută de mai multe ori prin tendon și prin rotulă, sau piele sub forma unei bandelete de 1 cm lățime, trecută în mod asemănător fasciei lata, așa cum recomandă Bataille și Bellanger. Dacă se folosește bandeleta de piele, aceasta trebuie degresată, întinsă între pense și apoi ținută într-un vas cu ser fiziologic, cu streptomicină și penicilină. Gosset consideră indispensabil să se excizeze, înainte de aplicarea pielei, tot țesutul tendinos, deșirat sau necrozat, deoarece pielea aplicată direct pe acesta nu este bine tolerată și nu se vascularizează în bune condiții.

Mai corectă ni se pare tehnica noastră, în care *bandeleta de fascia lata sau de piele se trece sus printr-un tunel transosos orizontal rotulian în buclă și jos printr-un tunel transosos în plină tuberozitate tibială anterioară*, legîndu-se un cap al bandeletei la celălalt.

Diferiți autori au folosit și tendoanele ca material de sutură ; Kelikian, Riashi și Gleason au folosit tendonul semitendinosului, căruia i-au conservat inserția sa inferioară. Cum aceasta nu corespunde inserției inferioare a ligamentului rotulian, se face în prealabil un tunel transosos în tuberozitatea tibială anterioară și tendonul se trece transversal prin aceasta, fiind apoi ancorat la rotulă și adus înapoi, pentru a fi suturat la el însuși. Campbell propunea să se folosească tendonul lungului peronier lateral, prelevat de partea opusă, dar tehnica este mutilantă, nefiziologică.

Se poate recurge și la plastie cu fascie rulată, lată, armată prin însăilare cu fir metalic V_2A.

După intervenție se imobilizează genunchiul în extensiune 3—4 săptămîni. Contracțiile cvadricepsului trebuie să se execute precoce, iar după 3—4 săptămîni să se înceapă reeducarea progresivă.

BIBLIOGRAFIE

1. Bataille F. L. F., *Technique d'utilisation des lanières de peau totale en chirurgie réparatrice des ligaments latéraux et de l'appareil extenseur du genou*, Thèse de Paris, 1956.
2. Bellanger M., *Réparation tardive par lanière de peau totale d'une désinsertion traumatique des ligaments rotuliens*, Acta Orthopedica Belgica, 1955, **21**, *4*, 348 — 352.
3. Ciaklin V. D., *Operativnaia Ortopedia*, Moscova, Medghiz, 1951.
4. Doboșiu C., Baciu Cl. și Tomescu D., *Traumatologie sportivă*, București, Edit. tineretului, 1958.
5. Juan Naves, *Les ruptures de l'appareil extenseur du genou*, Revista di ortopedia i traumatologia, 1961, **5 — IB**, *3*, 345 — 356.
6. Kalikian M., Riashi F. și Gleason J., *Restoration of quadriceps function in neglected tear of the patellar tendon*, Surgery, Gynecology and Obstretrics, 1957, **104**, *2*, 200 — 204.
7. Merle d'Aubigné R. et Ramadier J. O., *Traumatismes anciens. Rachis. Membre inférieur*, Paris, Masson, 1959.
8. Rădulescu Alex. (în colaborare cu Rădulescu Alice și Baciu Cl.), *Ortopedia chirurgicală*, vol. I, București, Edit. medicală, 1956.
9. Tavernier L., *Rupture du tendon et du ligament rotulien*, în L. Ombrédanne et P. Mathieu, *Traité de chirurgie orthopédique*, t. IV, Paris, Masson, 1937, p. 3 662 — 3 664.

Ruptura muşchilor ischio-gambieri

Ruptura bicepsului femural nu intră în cadrul afecţiunilor traumatice ale genunchiului decît dacă se petrece la nivelul tendonului de inserţie peronieră. Tendonul se rupe rar, dar poate fi secţionat în plăgile prin armă albă (ale regiunii posteroexterne); mai frecvent se smulge din inserţia peronieră cu un mic fragment osos, într-o mişcare de flexiune puternică contracarată de fixarea gambei faţă de coapsă. Dacă deplasarea este mare, se observă un gol la marginea externă a spaţiului popliteu cu bombarea muşchiului la coapsă.

Tratamentul smulgerilor fără deplasare este conservator şi constă în imobilizare într-un aparat ghipsat cruro-gambier făcut în uşoară flexiune. Cînd există deplasare prin smulgere, se face sutura cu ancorare chirurgicală de capul peroneului, cruţînd nervul sciatic. În secţiunile tendonului se face sutura după tehnicile amintite.

În mod excepţional se descriu rupturi şi smulgeri ale tendoanelor semitendinosului şi semimembranosului.

Tendonul semimembranosului *se poate luxa înainte*, peste condilul femural intern, cînd genunchiul este în hiperextensie forţată brutal, iar tendonul bicepsului peste capul peroneului. Acest accident apare mai ales la sportivi şi se reduce după anestezie prin flectarea genunchiului şi imobilizarea lui timp de 2 săptămîni. Dacă transpoziţia recidivează, este necesară fixarea tendoanelor la locul lor normal, cu sau fără chingi de limitare a mişcărilor, făcute din fascia lata.

Tendinita tendonului rotulian

Tendinita tendonului rotulian este rară, survenind după eforturi de urcare pe munte, şi se manifestă prin tumefacţia dureroasă a regiunii, cu limitarea extensiei active. Tratamentul constă în repaus, chiar într-o gutieră ghipsată, timp de 7—8 zile. Dacă după acest interval fenomenele inflamatorii locale (uneori roşeaţă, dar mai cu seamă căldură) sînt aproape dispărute şi nu rămîne decît durerea, se poate recurge cîteva zile la împachetări cu parafină şi repaus. Exerciţiile cele mai recomandate pentru recuperarea flexiunii şi extensiei sînt acelea de a sui şi coborî scara treaptă după treaptă.

BIBLIOGRAFIE

1. Doboşiu C., Baciu Cl. şi Tomescu D., *Traumatologie sportivă*, Bucureşti, Edit. tineretului, 1958.
2. Rădulescu Alex. (în colaborare cu Rădulescu Alice şi Baciu Cl.), *Ortopedia chirurgicală*, vol. I, Bucureşti, Edit. medicală, 1956.

Fracturile din articulația și din apropierea genunchiului. Fracturile extremității inferioare a femurului

După Böhler, în această categorie ar intra toate fracturile extremității inferioare a femurului, care la adult interesează osul pe o întindere de 15 cm în sus de articulația propriu-zisă a genunchiului.

În capitolul de față ne vom preocupa cu predilecție de fracturile extremității inferioare a femurului, care se întîlnesc strict în articulația genunchiului, deci de fracturile condililor femurali și de unele fracturi diafizo-metafizare, al căror traiect se prelungește pînă în articulație.

Frecvență. Sînt fracturi relativ rare, destul de greu de tratat, avînd traiectul sau traiectele intraarticulare, și care lasă în multe cazuri redori sau anchiloze de genunchi, complicîndu-se mai tîrziu cu artroză. Se întîlnesc mai frecvent la adult, copilul și adolescentul făcînd mai curînd decolări epifizare. Numărul relativ redus al fracturilor de acest tip se datorește faptului că prin același mecanism de producere cedează fie condilii tibiali, fie numai ligamentele articulare (atît cele exterioare, cît și cele interioare).

Pot fi unicondiliene sau bicondiliene, în care caz de obicei există și o fractură supracondiliană (forma intersupracondiliană) cu traiect în T, fracturi diacondiliene în Y sau fracturi ale porțiunii posterioare a condililor femurali.

Excepțional pot exista fracturi unicondiliene cu traiect vertical în plan sagital sau în cel frontal (cazul lui Rădulescu).

Etiopatogenie. Aceste fracturi survin mai frecvent în accidentele de circulație, căderi de la înălțime etc. După Merle d'Aubigné și Ramadier, 88% dintre fracturile extremității inferioare a femurului se datoresc accidentelor de autovehicule, iar o bună parte din rest accidentelor de avion și de cale ferată, încît 94% se datoresc accidentelor de circulație. Ele se produc prin acțiunea directă a agentului vulnerant asupra genunchiului către epifiza femurală, fie lateral (fracturi unicondiliene), fie anterior (fracturi supraintercondiliene). Prin acest mecanism deschiderea focarului este o complicație frecventă, care apare în 35% din cazuri.

Vechile clasificări ale fracturilor condiliene au o valoare relativă, deoarece accidentele actuale de avioane, de automobile, de motociclete, de căi ferate dau traumatisme ale genunchiului extrem de complicate și variate.

Unele din fracturile amintite se pot produce și prin acțiune indirectă, și anume în căderile pe picioare cu genunchiul în valg sau var (unicondiliene) sau prin pătrunderea diafizei femurale fracturate și detașate, în formă de vîrf de clarinet, între cei doi condili, pe care îi separă printr-un simplu traiect de fractură sau îi îndepărtează, denivelîndu-i.

De asemenea se mai pot produce fracturi unicondiliene și prin întindere ligamentară, cînd genunchiul se află în atitudini forțate de valg sau var. Dacă ligamentul lateral nu cedează, fractura poate fi a condilului tibial respectiv.

Anatomie patologică. Traiectul fracturilor unicondiliene este în general oblic de la marginea superioară a condilului la șanțul intercondilian. Fragmentul detașat se deplasează în sus, platoul tibial se înclină, ceea ce determină un genunchi valgus sau varus.

Uneori traiectul este vertical în plan sagital, spre diafiză, alteori frontal, oblic, detașînd partea posterioară volutată a condilului respectiv, cu deformare în scară intraarticulară.

În fracturile supra- și intercondiliene există traiecte în T, în V sau în Y, fragmentele basculînd posterior ca în fracturile supracondiliene și îndepărtîndu-se între ele din cauza extremității inferioare diafizare, care înfundîndu-se separă condilii (fig. 99).

Cînd ligamentele laterale ale genunchiului sînt integre, ajută la reducerea deplasărilor fragmentelor de care rămîn inserate. Ligamentele încrucișate sînt în multe cazuri rupte, dilacerate, dezinserate. Fractura se poate deschide la exterior, fie primar (prin traumatism), fie secundar (printr-un fragment osos ascuțit al fracturii).

În fracturile porțiunii posterioare a condililor, traiectul de fractură este de obicei longitudinal, fie în plan sagital, fie — foarte rar — în plan orizontal. Despre aceste fracturi tangențiale s-au ocupat în ultimul timp Coventry, Ehalt și Marsevski.

Simptomatologie. Clinic se poate constata tumefacția regiunii, o abundentă hemartroză și deformația în var, valg, recurvatum sau în baionetă a genunchiului. În fracturile supra- și intercondiliene se observă și o scurtare a membrului inferior. Mișcările anormale de lateralitate sînt foarte accentuate (uni- sau bilateral). Prin palpare se pot simți mobilitatea fragmentelor și crepitații. Echimoza este unilaterală, bilaterală sau în inel, mai accentuată în spațiul popliteu.

Aspectele radiografice se obțin prin examenul radiografic făcut cel puțin de față și de profil în mod obligatoriu, pentru precizarea diagnosticului de fractură, și apoi asupra sediului sau a varietății traiectelor fracturare și a eventualelor deplasări ale fragmentelor.

Evoluție și prognostic. Fiind vorba de fracturi articulare cu modificare profundă a suprafeței de sprijin, cu leziuni ligamentare, meniscale și cartilaginoase, prognosticul funcțional este rezervat. Dacă reducerea nu este perfectă, apar de la început incongruența articulară, anchiloza sau redoarea strînsă. Chiar după o reducere perfectă a fragmentelor, redoarea articulară este destul de frecventă.

În diverse statistici apar criterii diferite de apreciere a rezultatelor obținute de autorul respectiv. Sîntem de părere că ar trebui alcătuit un tablou unic de teste, care, completat obiectiv cu datele obținute de la bolnavi, după un anumit interval de timp, să ne stea într-ajutor ca să putem aprecia rezultatele privite absolut obiectiv și comparabile cu ale altora.

Rezultatele nesatisfăcătoare, chiar după un tratament bine condus, se datoresc faptului că fractura este intraarticulară și că imobilizarea prelungită pentru consolidare nu îngăduie o mobilizare relativ precoce, favorabilă recuperării funcționale.

Trelat în 1854 remarca, pe o statistică de 21 de fracturi ale extremității inferioare a femurului, următoarele complicații : 7 morți, 3 amputații

şi 11 consolidări, dintre care majoritatea au rămas cu grave infirmităţi. Fresson şi Toupet în 1918, pe o statistică de 117 fracturi supracondiliene, dau 7 morţi şi 35 de amputaţii.

Bineînţeles, astăzi rezultatele sînt incomparabil mai bune. Totuşi Merle d'Aubigné şi Ramadier au avut de tratat în Clinica Cochin din Paris, între 1946 şi 1958, 40 de sechele grave după fracturi ale extremităţii inferioare a femurului, pentru care au practicat 47 de intervenţii chirurgicale, şi anume : 22 de grefe pentru pseudartroze, 11 osteotomii de calusuri vicioase şi 14 operaţii mobilizatoare pentru redori de genunchi.

În Clinica de ortopedie şi traumatologie a Spitalului Brîncovenesc, între 1948 şi 1962, au fost internaţi 96 de bolnavi cu fracturi ale extremităţii inferioare a femurului dintre care 63 şi-au recăpătat mişcările normale ale genunchiului, iar 33 au prezentat diferite complicaţii, printre care pe primul plan au fost redoarea mai mult sau mai puţin strînsă a genunchiului, artroza şi osteita consecutivă fracturii deschise şi infectate.

Schematic, complicaţiile fracturilor extremităţii inferioare a femurului pot fi astfel enumerate :

Complicaţii
- imediate
  - politraumatism
  - deschiderea fracturii
  - ruptura cvadricepsului
  - ireductibilitate
  - complicaţii neurovasculare
- tardive
  - consolidare vicioasă cu deformare în valg, var, recurvatum, incongruenţă articulară, hidartroză cronică reacţională, entorse repetate etc.
  - calusuri exuberante ce jenează funcţia articulară sau comprimă vasele sau nervii poplitei
  - pseudartroză
  - întîrziere de consolidare (consolidare lentă, peste 6 luni)
  - anchiloze, redori articulare
  - artroză de genunchi
  - amiotrofii sau scleroze musculare

Tratamentul este *ortopedic*, *chirurgical* şi de *reeducare*.

Fracturile fără deplasare beneficiază de o imobilizare în aparat ghipsat cruro-gambier timp de cel puţin 30 de zile, după care se începe reeducarea funcţională dacă ultimul control radiografic arată consolidarea. Mersul nu va fi permis înainte de 60 de zile.

Fracturile unicondiliene cu deplasare se reduc sub anestezie locală sau generală în hipercorecţie în valgus sau varus, cu gamba în uşoară flexiune.

În unele cazuri este necesară aplicarea unei extensii extemporanee sau continue cu broşă transtibială. Reducerea poate fi eventual ajutată cu un cui Steinmann ce se înfige în fragmentul condilian, ca să poată fi deplasat în jos. Dacă reducerea este bună se poate menţine pe loc cuiul, cînd este făcut din vitalium sau, cel puţin, din oţel neruginibil. Extremitatea anterioară a cuiului va fi înglobată în pansament aseptic şi apoi în aparatul ghipsat.

Dacă după controlul radiografic se observă o deplasare secundară sau se urmărește un tratament funcțional precoce, se poate interveni chirurgical, fixîndu-se fragmentul cu două broșe în X percutan (Rădulescu) sau făcîndu-se începuirea prin mici broșe cutanate cu șurub (Lanthier).

Dacă reducerea nu este perfectă, se deschide larg focarul printr-o incizie laterală, se reduce fractura și se fixează cu broșe în X sau cu șurub. Indiferent care este tipul inciziei, tendonul cvadricepsului nu va fi dedublat, ci numai dat la o parte, pentru efectuarea reducerii pe văzute (*à ciel ouvert*) și a osteosintezei.

Fracturile bicondiliene în V se reduc sub extensie continuă sau extemporanee cu broșă transtibială, cu scărița respectivă (fig. 126), asociind presiunea laterală cu un compresor cu pelote căptușite. Böhler, după trei săptămîni de extensie continuă, trece o broșă prin cei doi condili femurali (fiindcă nu mai este pericol de infecție, după spusele autorului) și imobilizează 8 săptămîni, punînd bolnavul să contracte activ cvadricepsul sub ghips.

Autorii francezi recomandă bulonajul condililor, fie numai prin cîte o mică incizie de un centimetru, făcută de ambele părți, fie cu deschiderea largă pentru buna coaptare a fragmentelor, ceea ce permite o mobilizare a articulației refăcute mult mai precoce.

Fracturile supraintercondiliene în T, precum și cele în Y, se reduc cu extensie continuă transtibială, asociată cu presiuni laterale cu ajutorul compresorului cu pelotă. Extensia nu trebuie să fie puternică, deoarece poate îndepărta sau disloca fragmentele în loc să le reunească.

Bernard, Padovani și Iselin fac extensie pentru dezangrenare și reducere, după care execută bulonajul condililor, ce transformă fractura supraintercondiliană într-una supracondiliană.

În deplasările mari se pot observa interpuneri de țesuturi moi, ce fac fractura ireductibilă, lăsînd o articulație incongruentă, și în aceste cazuri se recomandă intervenția chirurgicală.

Tratamentul chirurgical nu este lipsit de riscuri, fiindcă, în afară de pericolele șocului și ale infecției, intervenția favorizează și apariția unor calusuri exuberante. Uneori reconstrucția nu este perfectă și lasă o funcție articulară compromisă și prin materialul metalic folosit în cantități mari. De aceea indicația chirurgicală trebuie să fie bine chibzuită și în orice caz nu trebuie aplicată decît după eșecul tratamentului ortopedic, asociat eventual cu bulonaj sau cu broșe în X.

Incizia externă între crural și tractusul iliotibial permite descoperirea condilului extern. Prelungită în sus (marea incizie a lui Gernez) permite luxarea cvadricepsului și a aparatului rotulian, dînd o bună lumină asupra ambilor condili. Prelungită în jos și recurbată intern (incizia în undiță) spre rotulă, care poate fi secționată cu ferăstrăul lui Gigli, dă un acces larg pentru cele mai complicate fracturi supraintercondiliene.

Se mai poate folosi o incizie mediană care ocolește rotula în partea ei externă, redevenind mediană pînă la tuberculul anterior tibial, deci de tipul Bougot-De la Rue. Rotula se poate secționa transversal sau longitudinal. Cum secțiunea transversală nu dă totdeauna o lumină suficientă și nu permite un tratament funcțional precoce, unii autori consideră

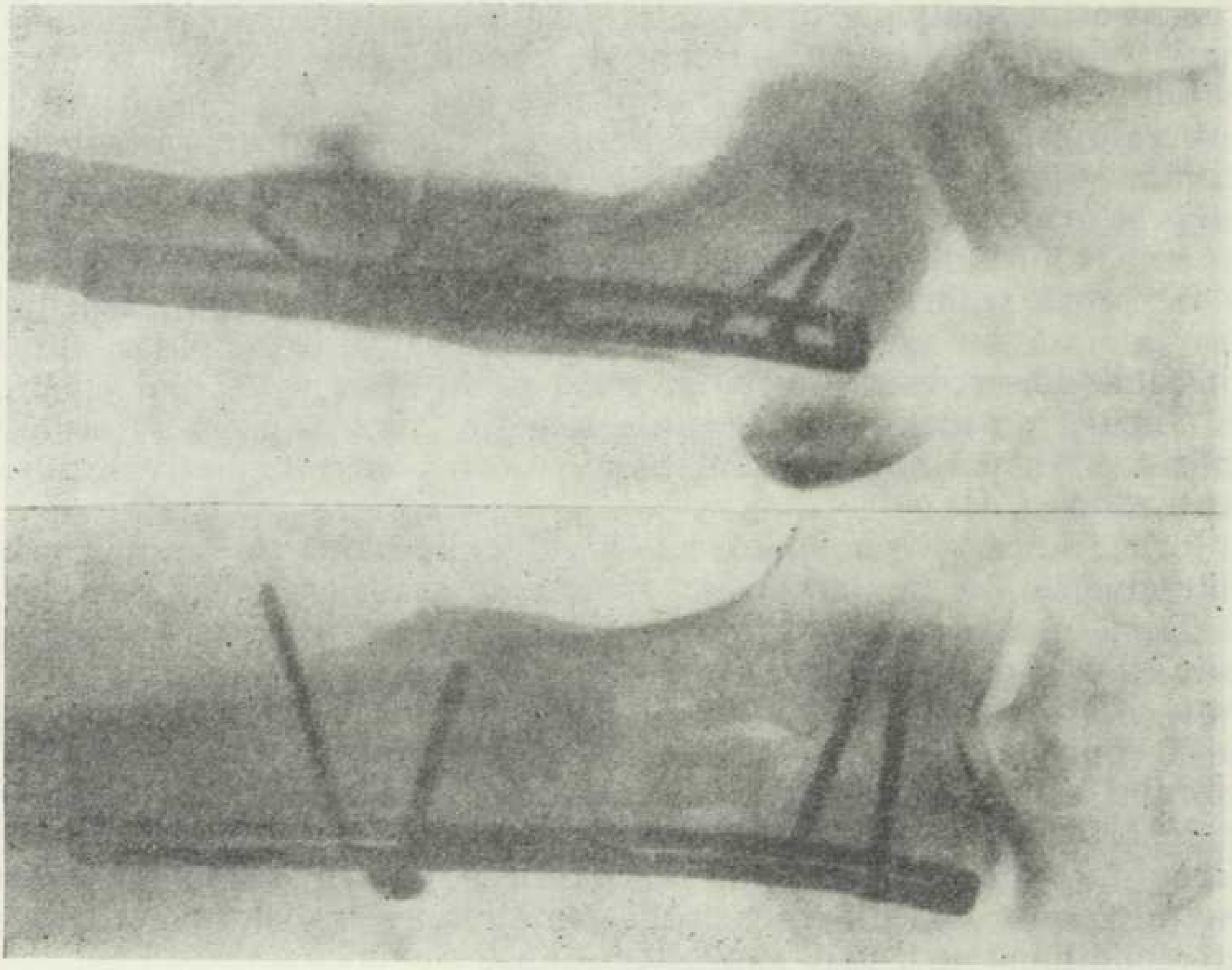

a b

Fig. 100. — Fractura cominutivă de extremitate inferioară de femur. *a*, înainte de operație; *b*, după osteosinteză.

că ar fi mai indicată secțiunea longitudinală a rotulei. Pentru noi nici un fel de osteotomie a rotulei nu este de recomandat datorită tulburărilor ce le produce această nouă fractură supraadăugată.

Se procedează la reducerea fragmentelor și la fixarea lor cu șuruburi, buloane (Juvara), broșe. În cazul cînd lucrăm pe partea externă, fixăm condilul intern așezat la locul său cu un șurub, după ce am făcut o mică incizie internă.

Contenția supracondiliană este asigurată în fracturile oblice cu ligaturile folosite de Danis, iar în cele transversale cu o placă Schermann (fig. 100).

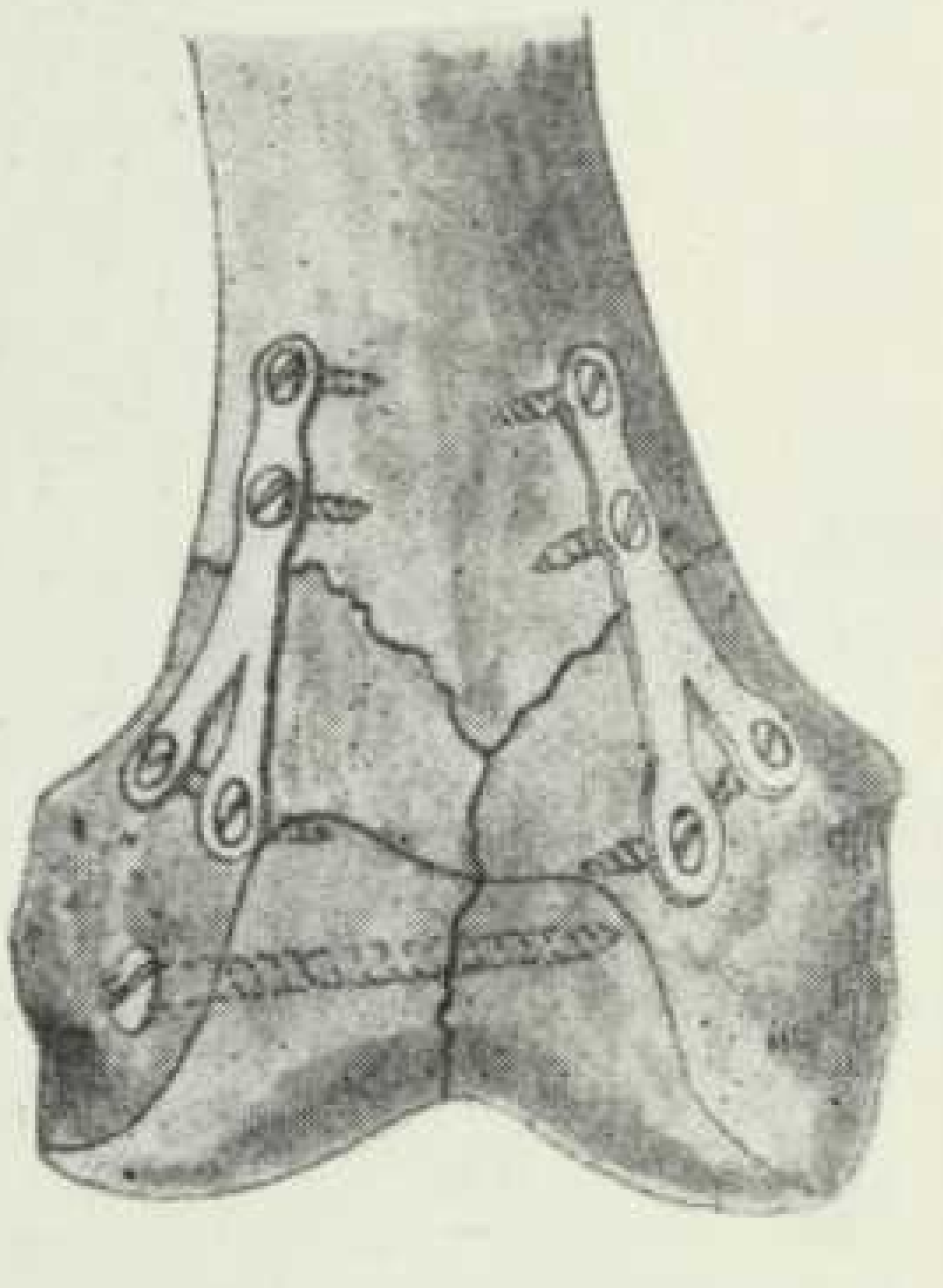

Fig. 101. — Osteosinteză pentru o fractură intercondiliană (după Brocq și Chabrut).

În caz de fractură în Y, Müller consideră că o perfectă coaptare anatomică a fragmentelor, precum și o foarte puternică fixare a lor, îngăduie o mobilizare rapidă a articulației, deci recuperarea totală funcțională. În acest scop el folosește două incizii, una externă în lungul treimii inferioare a coapsei, pînă la capul peroneului, și una mică internă, pararotuliană, spre condilul femural. După repunere se fixează fragmentele cu ajutorul unor broșe metalice vîrîte prin condili și diafiză, în X sau paralel (fig. 101). Se introduce apoi aparatul de fixat și impactat. El se compune dintr-o porțiune orizontală, care se înfige în condili către sfertul lor anterior, și alta îndoită în sus, care se adaptează condilului și se așază pe diafiză la o distanță apreciabilă de focarul de fractură. În primul rînd, se fixează această lamă de condil prin două șuruburi lungi, tot de vitalium, cu spirală rară ca șuruburile ce se folosesc la lemn. În al doilea rînd, se fixează aparatul în partea sa cea mai de sus, tot printr-un astfel de șurub, de diafiză. Pentru impactarea perfectă a fragmentelor se folosește un șurub care face ca partea de sus inelară a aparatului să vină către cea de jos, deci să introducă vîrful fragmentului diafizar în V-ul intercondilian. După o bună impactare se mai înșurubează aparatul de diafiză.

După intervenție se recomandă extensie continuă cu benzi de leucoplast sau broșă transtibială pe atelă Braun, Boppe, sau Böhler, cu masaje ale cvadricepsului și mobilizare activă.

Unii autori, după reducerea prin extensie, trec transtegumentar prin condili o tijă metalică, ce începuiește condilii, și alta, în diafiză (dublă începuire). Capetele externe se fixează la un aparat, care face oficiul de compresor lateral.

Rădulescu preferă broșele în X, pe care le îndoaie la exterior tot în X și le încorporează apoi în aparatul ghipsat pentru șase săptămîni.

Pentru ca încorporarea broșelor să se facă efectiv și să nu fie mobile, procedăm astfel:

Facem pansament perfect steril în jurul locurilor de intrare și de ieșire a broșelor, trecînd și o fașă sterilă pentru buna lui menținere. De la nivelul feșei și pînă la vîrful lor învelim broșele în feși ghipsate înguste.

Înainte de a se întări ghipsul, se îndoaie broșele în X sau în U, în așa fel încît să poată fi încorporate în aparatul ghipsat pelvi-pedios. Cînd este vorba de fractura unui singur condil cu deplasare se face o incizie pentru punerea lui în evidență și se așază la locul său. Pentru fixare în această poziție unii autori folosesc, în loc de cuie lungi cu floare sau șuruburi de vitalium, o broșă Kirschner mai groasă trecută prin ambii condili, broșă ce se taie în așa fel încît să nu-i depășească decît puțin. La ambele extremități ale broșelor se pun un fel de buloane cu care se menține fragmentul odată coaptat ca să nu se mai deplaseze în nici un sens.

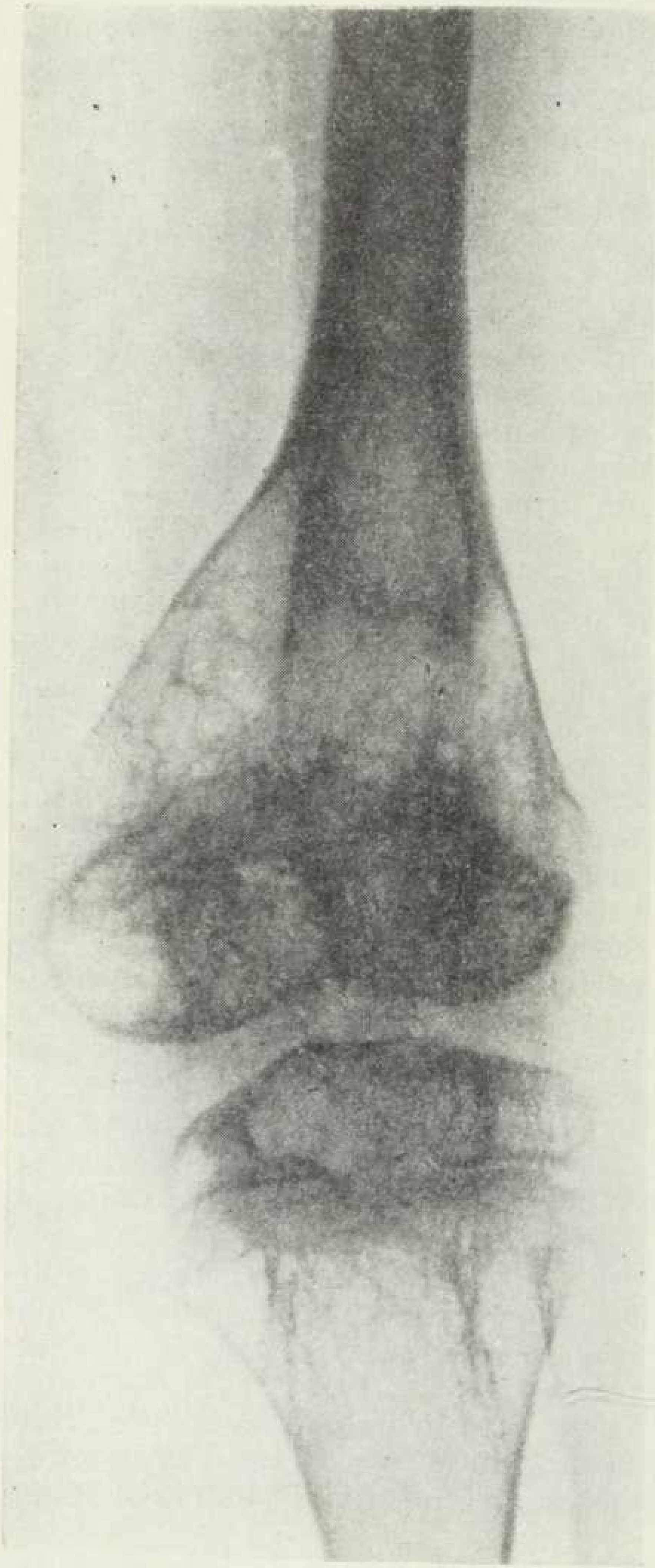

Fig. 102. – Rezultat tardiv, după o fractură supracondiliană, cu formare de calus hipertrofic, dar cu recuperare funcțională totală.

În afara fracturilor unicondiliene bine soluționate, în celelalte tipuri de fracturi, calusul va fi totdeauna voluminos, dar cu timpul va regresa (fig. 102). Calusurile voluminoase ale fracturilor insuficient reduse nu regresează secundar.

În aceste cazuri rezultatele sînt de cele mai multe ori rele, dînd o importantă incapacitate funcțională. Cu toate acestea, tratamentul chirurgical evită, cel puțin în cazurile bine alese, cînd se folosește o tehnică corespunzătoare, atît calusurile vicioase, pseudartrozele, cît și marile alterări articulare.

În toate cazurile accentul trebuie pus pe reeducarea funcțională a genunchiului, deci pe recuperarea în primul rînd a cvadricepsului (kinetoterapie, masoterapie, fizioterapie). Sprijinul pe membrul inferior interesat nu trebuie niciodată permis înainte de 60 de zile și chiar mai mult, în orice caz după ce se constată radiografic existența calusului. Deplasarea se face cu cîrjă de partea opusă.

Amintim de încercările de osteosinteză chimică a condililor femurali cu „osteoplast'' încercate de Kaskarov.

Osteoplastul este un clei special de osteosinteză, preparat de Golovin și Novojilov, în 1955. Autorul a întreprins, după studii experimentale în care a folosit osteosinteza cu osteoplast, tratamentul fracturilor recente ale condilului femural medial, ajungînd la concluzia că folosirea osteoplastului în clinică este pe deplin justificată.

1. Fractura-decolare a epifizei inferioare femurale

Frecvență. Este cea mai frecventă decolare, fapt explicabil prin sudarea tardivă a epifizei la diafiză, care se produce, după cum știm, între 18 și 22 de ani.

Printre cei dintîi autori ce s-au ocupat cu această leziune traumatică a fost Hutchinson, care în 1894 a publicat aspectele clinice a 58 de decolări epifizare. Dintre acestea 28 au fost închise, dar cu leziuni vasculare care au adus moartea la 6 dintre ei, iar 4 au scăpat cu amputație. Dintr-o statistică a lui Aitken și Magill (1952) reiese că la 5 500 de fracturi n-au găsit decît 15 cazuri de decolări la genunchi.

Interesează mai mult băieții, cu frecvență maximă între 13 și 17 ani. Are un caracter grav prin complicațiile pe care le produce.

Etiopatogenie. Traumatismul este rareori direct, ca în cazul unei greutăți mari ce cade pe genunchi sau al trecerii peste el a roții unui vehicul. De cele mai multe ori traumatismul este însă indirect și decolarea se datorește unor mișcări violente de hiperextensie, torsiune sau flexiune laterală exagerată. Astfel gamba poate fi prinsă în spițele unei roți în mișcare sau între două crăci în timpul căderii din pom, ori în căderile la schi, cu genunchiul prins și răsucit sub celălalt.

Anatomie patologică. Traiectul de decolare are loc în mod excepțional de rar la nivelul cartilajului de conjugare (decolare pură), de obicei el interesează și o cît de mică parte din extremitatea inferioară a diafizei (decolare-fractură). Au loc, de asemenea, uneori numai decolări parțiale, cu alunecare laterală.

Dar, chiar cînd decolarea este pură, traiectul deplasării are loc în zona osteoidă, juxtacartilaginoasă. Fragmentul epifizar rămîne anterior, în legătură cu rotula, dar suprafața sa de decolare privește posterior. Fragmentul diafizar se deplasează în jos, cu vîrful spre spațiul popliteu și cu suprafața de decolare înainte, comprimînd pachetul vasculonervos și amenințînd cu perforarea tegumentelor. Uneori decolarea este însoțită de fracturi ale condililor. Excepțional, deplasarea se face invers, epifiza alunecînd posterior în regiunea poplitee, iar diafiza anterior.

Simptomatologie. Aspectul clinic se aseamănă celui din fracturile extremității inferioare de femur, observîndu-se o tumefacție voluminoasă, cu hemartroză. Impotența funcțională este totală. Durerile sînt puternice, devenind violente la presiune și la orice tentativă de mobilizare a genunchiului.

Cînd există deplasare antero-posterioară, gamba este rotată, rotula proeminentă, cu creasta anterioară, iar deplasările laterale dau aspectul de baionetă. Examinarea sensibilității, motricității și circulației este obligatorie.

Aspectul radiografic pe radiografia de față, profil și semiprofil confirmă sau infirmă diagnosticul.

Evoluție și prognostic. Prognosticul este în genere foarte grav. Unele statistici dau 8—10% mortalitate prin severitatea complicațiilor.

Complicațiile sînt frecvente și grave:

— deschiderea focarului de decolare-fractură, care se întîlnește în aproape 50% din cazuri, cu posibilități de infectare secundară;

— compresiuni sau rupturi vasculare cu evoluție frecventă spre gangrena membrului și mai rar spre instalarea unui anevrism arterio-venos;

— compresiuni sau rupturi nervoase cu paralizii reversibile sau definitive;

— tulburări tardive de creștere cu scurtare, dezaxare, genu valgum, genu varum, genu recurvatum;

— redori articulare, anchiloze;

— artroză.

Tratament. Nu se poate aplica în mod corect decît în mediu spitalicesc, mai ales în cazurile complicate.

Decolările fără deplasare beneficiază de o imobilizare ghipsată de 30—45 de zile, urmată de tratament funcțional.

Pentru reducerea deplasărilor se face o tracțiune pe genunchiul flectat și se mobilizează manual fragmentul. Leveuf așază bolnavul pe marginea mesei, cu membrul inferior liber, atîrnînd. Un ajutor ține coapsa în treimea inferioară prinsă într-o eșarfă trecută după ceafă, iar cu mîinile fixează mijlocul coapsei. Operatorul împinge fragmentul, în timp ce un alt ajutor face tracțiunea gambei în ușoară flexiune a genunchiului.

Reducerea nu este totdeauna stabilă, pentru care motiv unii autori imobilizează genunchiul la 90° în aparat ghipsat pelvi-podal, timp de 15—30 de zile, după care fac extensia genunchiului și imobilizare 30 de zile în aparat ghipsat pelvi-podal de mers.

Rădulescu recomandă după 30 de zile tratament funcțional, dar alți autori sînt de părere că imobilizarea trebuie să dureze 90 de zile.

Tratamentul chirurgical se adresează cazurilor complicate cu deschiderea focarului, în complicațiile vasculo-nervoase sau cînd există ireductibilitate.

Tardiv se face tratament chirurgical în deformările secundare, ca varum, valgum, recurvatum; el constă în osteotomie supracondiliană sau epifiziodeză, cum recomandă Blount.

BIBLIOGRAFIE

1. Baciu Cl., *Osteosinteza chimică*, Chirurgia, 1962, 9, 4, 583 — 587.
2. Belova A. N., *Zakritie parelomi Kostei Kolennovo sustava i ih lecenie*, Aktualnîie voprosi ortopedii i travmatologhii, Moscova, 1960, p. 68 — 88.

3. BÖHLER L., *The treatment of fractures*, vol. II, Londra, Grune and Stratton, 1957.
4. BOGDANOV F. R., *Vnutrisustavnie perelomi*, Sverdlovsk, 1949.
5. CIAKLIN V. D., *Operaționnaia Ortopedia*, Moscova, Medghiz, 1951.
6. ECONOMU TH., *Traumatologie infantilă*, București, Edit. medicală, 1958.
7. FRESSON și TOUPET, *Traitement des fractures souscondyliennes par la broche de Steinmann*, Revue de chirurgie, décembre 1918.
8. GRIGORESCU I., *Fracturile membrelor*, București, 1938.
9. JUVARA E., *La vie transarticulaire par dessous le tendon rotulien détaché avec son tubercule pour découvrir et traiter ostéosynthétiquement, certaines fractures de l'extrémité inférieure du fémur*, Bull., et mémoires de la Soc. Nat. de Chirurgie, 1929, nr. 7.
10. KAȘKAROV S. E., *Sinteza cu osteoplast în fractura experimentală a condilului femural*, Vestnik hirurghii, 1960, *12*, 54 – 60.
11. MERLE d'AUBIGNÉ R. et RAMADIER J. O., *Traumatismes anciens. Rachis et membre inférieur*, Paris, Masson, 1959.
12. RĂDULESCU ALEX., *Fracturi și luxații*, București, Edit. de stat pentru literatură științifică, 1952.
13. TRELAT, *Sur les fractures de l'extrémité inférieure du fémur*, Thèse de Paris, 1955.
14. VOROBIEV B. I., *Tratamentul funcțional al fracturilor intraarticulare ale genunchiului*, Ortopedia, travmatologhia i protezirovanie, Moscova, 1962, *5*, 84 – 85.

2. Pseudartroza extremității inferioare a femurului

Frecvență. Pseudartroza extremității inferioare a femurului nu este chiar atît de rară cum afirmă Witt. Matzen a avut de îngrijit numai 7 cazuri de pseudartroze, toate cu deplasări laterale dînd genu varum sau valgum. În Clinica de ortopedie și traumatologie F.S.P.M.F. a Spitalului Brîncovenesc, între 1948 și 1962 au fost internați 13 bolnavi de pseudartroze ale extremității inferioare de femur.

Etiopatogenie. Fracturile extremității inferioare ale femurului sînt fracturi grave, datorite de obicei accidentelor de circulație. Violența traumatismului explică frecvența fracturilor deschise de la acest nivel și, în cea mai mare parte, ulterior infectate. Cauza principală a instalării pseudartrozei este, în afară de supurații, insuficiența duratei sau a calității imobilizării. Medicul curant se găsește deseori în dilemă, deoarece o imobilizare de lungă durată atrage o redoare sigură a genunchiului, iar o mobilizare precoce poate favoriza instalarea pseudartrozei. Momentul începerii mobilizării și tehnica mobilizării precoce sînt de o importanță capitală în obținerea unor bune rezultate pentru toate fracturile în general, dar cu deosebire în terapeutica fracturilor extremității inferioare a femurului.

Fracturile de la acest nivel au destule șanse de a se complica cu pseudartroze sau redori de genunchi, dacă se tratează pe cale sîngerîndă. Deschiderea focarului de fractură, manevrele chirurgicale și prezența materialelor de osteosinteză (fire metalice, plăci) prelungesc timpul necesar consolidării și deci se soldează de regulă cu redori de genunchi. În cazul unei infecții sau a unei osteosinteze insuficiente se soldează de regulă cu o pseudartroză.

Simptomatologie. Pseudartroza extremității inferioare a femurului dă loc la infirmitate, iar în cazurile în care focarul are o mare mobilitate membrul inferior respectiv devine inutilizabil. Bolnavul nu se mai poate deplasa în acest caz decît în cîrji, fără a se sprijini pe membrul inferior respectiv. Gravă este mai ales mobilitatea laterală a focarului de pseudartroză în statică și mai ales în mers (genu valgum și varum). Mobilitatea articulației genunchiului este limitată, dar greu de apreciat, din cauza mobilității concomitente și a pseudartrozei din imediata vecinătate.

În cazul pseudartrozelor strînse, genunchiul este deviat în varum și mai rar în valgum, membrul inferior edemațiat, permițînd cu greutate efectuarea manevrelor de depistare a nivelului unde se execută mișcarea. Bolnavul se sprijină cu greutate pe membrul inferior respectiv, iar cînd folosește numai un baston sprijinul este dureros și nesigur, de aceea în genere acești bolnavi se servesc de cîrji.

Examenul radiografic rămîne indispensabil pentru stabilirea definitivă a diagnosticului, mai ales în cazul pseudartrozelor strînse. El ne poate da de asemenea indicații prețioase asupra aspectului anatomopatologic al focarului, în ceea ce privește traiectul, modificările osoase (în sensul resorbției sau condensării) și deplasarea fragmentelor. Radiografia în diverse poziții este indispensabilă pregătirii actului operator și executării lui în condiții optime.

Tratament. Este exclusiv chirurgical și urmărește desființarea pseudartrozei, cu restabilirea axei și a solidității extremității inferioare a femurului, și în același timp conservarea sau cîștigarea mișcărilor genunchiului. Atitudinea terapeutică se va adapta de la caz la caz și după posibilitățile pe care le oferă mijloacele tehnice.

În pseudartrozele supracondiliene strînse, cu traiect transversal sau ușor oblic și cu fragmentele bine axate, se poate aplica un grefon osos postero-extern. Tehnica este relativ simplă și constă în abordarea focarului pe cale postero-externă, deperiostarea zonei postero-externe mult în sus (în caz de condensare a fragmentelor) și aplicarea grefonului pe fața postero-externă a diafizei femurale și a epifizei subperiostale (procedeu Phemister). Avivarea focarului nu este necesară. Grefonul osos trebuie să fie lung, pentru a depăși zona de scleroză osoasă. Unii introduc capătul distal al grefonului tibial rectiliniu în condilul extern, pînă în imediata apropiere a cartilajului articular. Merle d'Aubigné și Ramadier au avut cu această tehnică din 6 cazuri, 5 succese. Noi preferăm însă grefonul costal lung și dedublat, a cărui curbură se adaptează perfect la regiune, așezat în formă de doage. Imobilizarea în aparat ghipsat durează în medie 3 luni.

În pseudartrozele supracondiliene strînse, cu traiect oblic și fragmentele bine axate, se poate face o avivare a focarului, completată sau nu cu osteosinteza fragmentelor prin șuruburi metalice.

În pseudartrozele supracondiliene largi, cu fragmentul epifizar deplasat posterior, este necesară o osteosinteză metalică solidă, asociată cu un grefon osos. Osteosinteza nu este ușor de realizat în această regiune. Tija centro-medulară Küntscher nu își găsește indicația decît în cazurile în care fragmentul epifizar este cel puțin de 12 cm înălțime și trebuie

introdus pînă în imediata vecinătate a cartilajului articular. Aceste cazuri sînt însă rare. De obicei fragmentul epifizar fiind mic, este necesar ca osteosinteza să se facă cu o placă metalică de tip Eggers, cu una în Y, cu o placă Sherman lungă, modelată la curbura metafizei, sau cu o

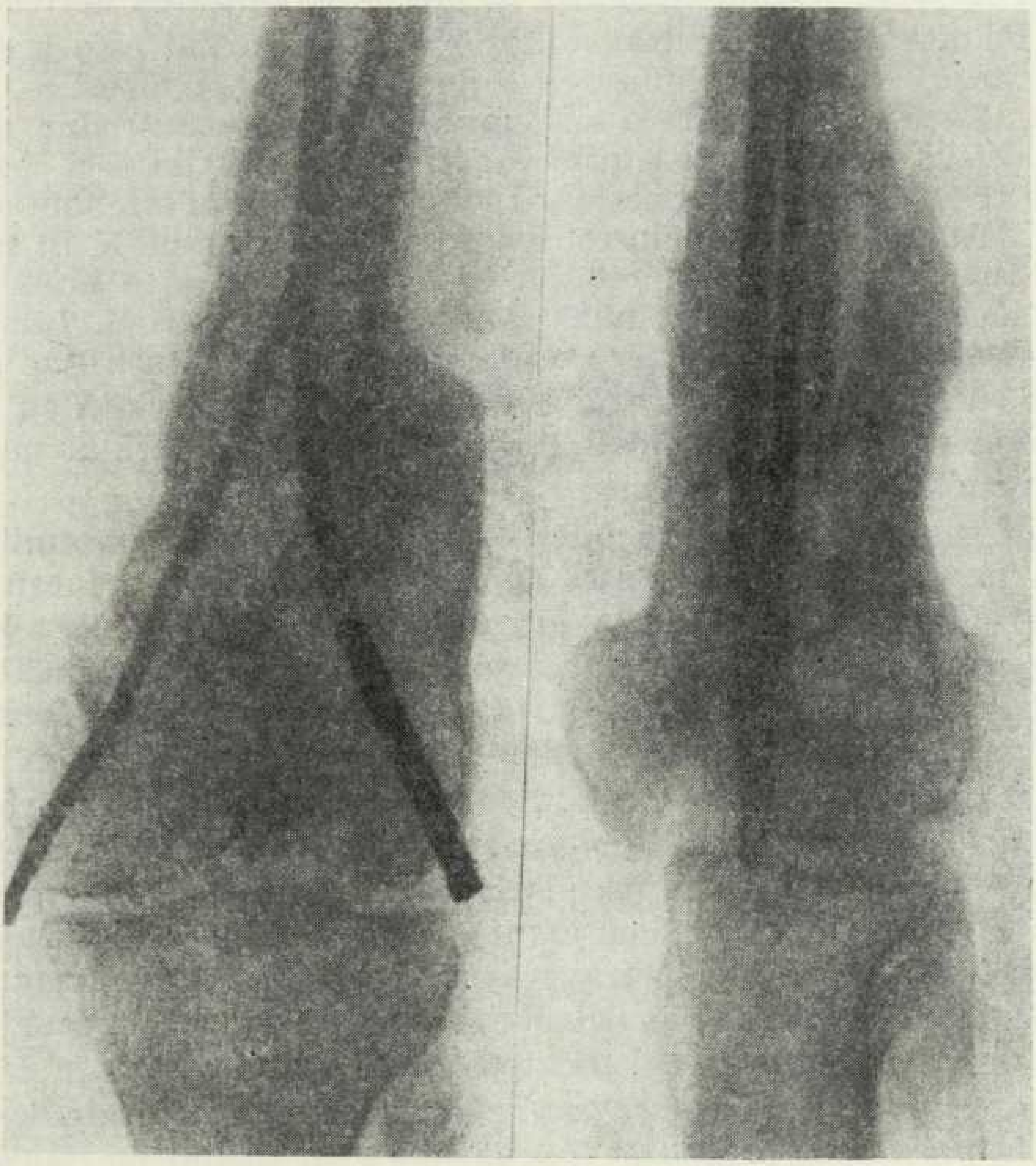

Fig. 103. — Rezultat tardiv, după o osteosinteză Lanthier, într-un caz de pseudartroză de extremitate inferioară de femur.

lamă lată de tip *blade-plate*, cum preferă Altenberg. Unii folosesc o lamăcui sau două tije Küntscher ușor incurbate și introduse sub forma unui V, după tehnica lui Lanthier (fig. 103). Unii folosesc această ultimă tehnică, abordînd focarul pe cale postero-externă. Pentru introducerea tijei externe, se face o mică butonieră și pe fața externă a condilului extern. Cuiele se introduc simultan, de jos în sus, bătîndu-se alternativ, prin fragmentul epifizar, pînă ajung alăturate în focarul de pseudartroză avivat. Se face reducerea fragmentelor, care se fixează cu un cleşte puternic de os, și se continuă baterea alternativă a celor două tije. Dacă înaintarea uneia din tije este împiedicată, aceasta

se retrage, i se modifică curbura şi este apoi reintrodusă. Se recoltează apoi un grefon osos lung de 15—18 cm şi se aplică pe faţa postero-internă avivată. Se imobilizează timp de o lună, cu genunchiul în flexiune de 15°. Din primele zile se recomandă bolnavului să-şi contracte cvadricepsul. După ridicarea aparatului ghipsat, se începe mobilizarea activă.

O tehnică de osteosinteză folosită mai de curînd este aceea a lui Rush. Autorul recomandă folosirea a două cuie lungi metalice, elastice, îndoite în formă de cîrlig la o extremitate. Cuiele se introduc prin condilii respectivi spongioşi pînă intră în porţiunea diafizară a femurului, după ce s-a corectat dezaxarea. Înclinarea cuiului trebuie să fie de circa 30°. Amîndouă cuiele introduse se încrucişează în X în interiorul diafizei. În felul acesta elasticitatea tijelor metalice dă o bună fixare a fragmentelor şi posibilitatea reluării mersului mai curînd. Imobilizarea după operaţie trebuie să fie de 4 săptămîni. Metoda „Rush-Pin”, adică a lui Rush cu tijă răsucită la vîrf, trebuie totdeauna asociată cu aşezarea unui grefon paraosos, cum făcea Phemister. Weiss a obţinut cu această metodă rezultate foarte bune.

Cînd genunchiul este anchilozat şi pseudartroza concomitentă nu îngăduie mersul, lichidarea lipsei de consolidare este un lucru relativ uşor. Într-adevăr, se recurge la introducerea unei tije Küntscher, care va trece prin tot femurul, prin focarul pseudartrozei şi va intra în tibie traversînd genunchiul anchilozat. De o parte şi de alta a focarului de pseudartroză se vor pune transplante costale în formă de doage.

Cînd pseudartroza supracondiliană este veche şi cu o marcantă osteoporoză a condililor femurali şi cînd articulaţia genunchiului este compromisă, se poate soluţiona pseudartroza, folosindu-se un grefon tibial foarte lung (os lyofilizat sau conservat), care trece de la diafiza femurală peste nivelul pseudartrozei, traversează condilul extern femural şi cel tibial. Grefonul se menţine cu şuruburi lungi metalice. În cazul acesta, fiindcă fragmentele sînt decalcificate, nu se deperiostează.

În cazurile în care tratamentul chirurgical este contraindicat, se va recomanda un aparat ortopedic (genunchier), cu sprijin pe ischion.

BIBLIOGRAFIE

1. Alfons R. a. Altemberg, *Blade-plate fixation in nonunion and in complicated fractures of the supra-condylar region of the femur*, The Journal of Bone and Joint Surgery, 1949, **31-A**, *1*, 312 — 326.

2. Lanthier, *Méthode et tehnique de l'embrochage et de l'enclonage percutané*, Mémoires de l'Académie de Chirurgie, Paris, 11 ianuarie 1950, *79*, 40 — 43.

3. Merle d'Aubigné şi Lavigue J., *Pseudarthroses et cals vicieux de l'extrémité inférieure du fémur*, Revue de Chirurgie Orthopédique, Paris, 1958, *44*, 5—6, 402—415.

4. Rădulescu Alex., Iazîkov D. K. şi Voinea A., *Pseudartrozele*, Bucureşti, Edit. Acad. R.P.R., 1963.

3. Fracturile extremității inferioare a femurului vicios consolidate

Frecvență. Ca și pseudartroza extremității inferioare a femurului: și calusul vicios este departe de a fi o excepție. În statistica lui Trélat din 1854, din 21 fracturi la acest nivel 11 s-au consolidat, dar dintre acestea majoritatea s-au consolidat vicios. În Clinica de ortopedie și traumatologie a Spitalului Brîncovenesc s-au tratat, între 1948 și 1962, 14 bolnavi prezentînd calusuri vicioase ale extremității inferioare a femurului.

Etiopatogenie. Consolidarea vicioasă a extremității inferioare a femurului se datorește axării insuficiente a fragmentelor, fie în plan antero-posterior, fie în plan frontal. Deși unghiularea antero-posterioară este ușor de pus în evidență pe radiografia de profil, sînt destul de dificil de urmărit dispariția sau ameliorarea ei în timpul extensiei continue și mai ales menținerea axării. Unghiularea în plan frontal este greu de apreciat pe radiografiile obișnuite. Ea nu se poate aprecia decît prin examenul membrului inferior în totalitate, cu genunchiul întins, ceea ce nu este posibil în timpul tratamentului. În aceste condiții, desigur că șansele unei consolidări vicioase a fracturilor existente la acest nivel sînt destul de mari.

Anatomie patologică. Anatomia patologică a calusurilor vicioase ale extremității inferioare a femurului este complexă, mai ales în fracturile cominutive. Rareori calusul are o formă regulat cilindrică. De obicei focarul este acoperit de un strat continuu sau discontinuu de os periostic, sub care se descoperă extremitățile osoase cu aspect necrotic și uneori chiar sechestre aseptice izolate. Calusul periostic se infiltrează în țesuturile moi și poate intra în contact intim cu vasele femuro-poplitee, încît necunoașterea acestui aspect anatomo-patologic poate ocaziona leziunea intraoperatorie a arterei sau a venei.

Intraarticular există aderențe fibroase la nivelul unde traiectele fracturii au interesat și cartilajul articular, deci cel mai frecvent la nivelul șanțului intercondilian. Fundul de sac subcvadricipital este la rîndul său fibrozat, cvadricepsul retractat și fața profundă a tendonului cvadricipital aderă la focarul de fractură sau la calusul vicios.

Existența unui calus periostic nu prea solid, care îmbracă diversele formațiuni ale focarului, explică frecvența deformațiilor secundare, care se fac observate după reluarea mobilizării și mai ales a mersului.

Simptomatologie. Genunchiul este deviat în valgus sau varus și diformitatea nu se poate corecta manual. Bolnavul umblă cu greutate, sprijinindu-se de obicei într-un baston.

Clinic, fractura extremității inferioare a femurului vicios consolidată este greu de deosebit de o pseudartroză strînsă; tulburări trofice însoțesc amîndouă aceste diformități.

Aspectul radiografic nu îngăduie întotdeauna să se facă diagnosticul diferențial între o consolidare vicioasă și o pseudartroză strînsă, din cauza caracterului complex al remanierilor osoase de la nivelul focarului, cu păstrarea unei întreruperi sinuoase de continuitate. Deseori se descoperă

intraoperator o pseudartroză acolo unde diagnosticul clinic și radiologic păreau a fi de consolidare vicioasă și invers, în cazuri mai rare, se poate pune în evidență consolidarea vicioasă cînd diagnosticul clinic părea a fi de pseudartroză.

Tratament. Ca și în pseudartrozele extremității inferioare a femurului, tratamentul este exclusiv chirurgical și urmărește modelarea calusului, degajarea elementelor vasculo-nervoase, restabilirea axei normale a acestui segment și orizontalizarea liniei articulare femuro-tibiale, căutînd să se mențină în același timp o mobilitate articulară cît mai apropiată de cea normală.

În acest scop urmează să se facă o osteotomie de necesitate supracondiliană sau lungă intercondiliană în fracturile unicondiliene vicios consolidate și să se fixeze axarea astfel obținută cu unul din mijloacele descrise la tratamentul fracturilor extremității distale a femurului. Chiar dacă osteosinteza metalică făcută după osteotomia de direcție este foarte puternică și permite mobilizarea activă, precoce, sprijinul pe membrul inferior operat trebuie reluat după minimum 3 luni.

Cînd calusul este mărit ca volum și împiedică mișcările de flexiune se poate rezeca din exuberanța lui pentru eliberarea articulației. În caz de compresiune nervoasă sau a vaselor sanguine, calusul trebuie modelat ca să dispară partea care făcea comprimarea.

BIBLIOGRAFIE

1. Ciaklin V. D., *Operationaia ortopedia*, Moscova, Medghiz, 1951.
2. Trélat, *Sur les fractures de l'extrémité inférieure du fémur*, Thèse de Paris, 1855.

Fracturile extremității superioare a tibiei

Clasificare. După traiectul de fractură, fracturile extremității superioare a tibiei se pot clasifica în :

— fracturi ale tuberozității intercondiliene în întregime sau ale spinelor în mod izolat ;
— fracturi intraarticulare ale platoului tibial ;
— fracturi extraarticulare sau juxtaarticulare ;
— fracturi ale tuberozității anterioare ;
— decolarea epifizei tibiale superioare.

1. Fractura tuberozității intercondiliene sau a spinelor tibiale

Frecvență. Fracturi foarte rare altădată (descoperite mai ales la necropsie), care astăzi se descoperă mai frecvent, datorită radiografiei. Mai des se fracturează tuberculul intern.

Etiopatogenie. Fracturile de acest tip se întîlnesc mai ales în urma accidentelor de sport și se disting trei mecanisme de producere :

1. În momentul cînd genunchiul este extins la maximum, un traumatism lateral, producînd și rotația gambei, izbește spina de marginea internă, agresivă a unuia din condili. Această posibilitate, altădată rară și puțin probabilă, este astăzi accidentul foarte frecvent al schiorilor. Mai ales tuberculul extern, care nu posedă inserție de ligament încrucișat, poate fi interesat.

2. Tot în hiperextensia genunchiului, un traumatism antero-posterior poate pune în tensiune ligamentul încrucișat anterior, care smulge inserția sa de pe spina tibială sau chiar spina în întregime.

3. De cele mai multe ori, efortul puternic de trecere de la flexiune la extensie, întinde ligamentul încrucișat anterior, care poate smulge spina.

După cum remarcă Gusev (1962), în producerea acestor fracturi un rol important îl are caracterul tracțiunii exercitate de ligament asupra nivelului inserției sale. Astfel creșterea progresivă a tracțiunii va duce la ruperea ligamentului, iar tracțiunea bruscă și puternică la smulgerea fragmentului osos, pe care se inserează ligamentul.

Anatomie patologică. Fractura poate interesa întreaga spină, pe care o detașează de la baza sa împreună chiar cu o parte din suprafața glenoidală, sau poate interesa fiecare tubercul în parte. În acest caz tuberculul poate rămîne angrenat pe loc sau se poate deplasa în sus, atîrnînd ca o limbă de clopot la capătul ligamentului încrucișat anterior.

Unul sau ambele ligamente încrucișate pot fi dezinserate sau rupte. De asemenea meniscurile pot fi și ele lezate. Hemartroza este de obicei abundentă.

Simptomatologie. Aspectul clinic este acela al unei entorse grave. Impotența funcțională a genunchiului este totală și se datorește mai ales durerii. Genunchiul este foarte tumefiat și prezintă o hemartroză abundentă. Durerea este foarte vie, nu atît la presiune, cît la mișcări, și de aceea extensia genunchiului este limitată. Se pot pune în evidență, cînd durerea devine suportabilă sau sub anestezie, mișcări anormale de lateralitate, de răsucire, de sertar (în funcție de ligamentele rupte).

Aspectul radiografic poate fi concludent. Examenul radiografic se face de față, preferînd filmul curb, cu genunchiul semiflectat (metoda Béclère). Din profil se poate bine pune în evidență porțiunea osoasă smulsă (fig. 104).

Diagnostic. Este foarte îngreuiat fără radiografie, deoarece semnele clinice nu sînt patognomonice. El trebuie întrevăzut cînd există o hemartroză fără lezarea ligamentelor laterale. Limitarea extensiei există în orice hemartroză sau blocaj de menisc, iar semnul sertarului poate exprima o ruptură de ligament încrucișat, fără lezarea spinei sau ruptura ligamentelor laterale.

Diagnosticul diferențial se face cu *entorsa simplă* a genunchiului, care prezintă de obicei hidartroză. Este vorba în fond de gradul entorsei, căci leziunile se asociază (entorsă cu rupturi de ligamente laterale, încrucișate, meniscuri, spină etc.). Trebuie puse de aseme-

nea în discuție *fracturile epifizelor, femurală sau tibială*, în care durerile sînt localizate în sediul fracturii și se observă devieri ale axului membrului, atitudini anormale sau eventual scurtări. *Rupturile de menisc* au puncte dureroase fixe pe teritoriul meniscurilor și sînt însoțite de blocaje.

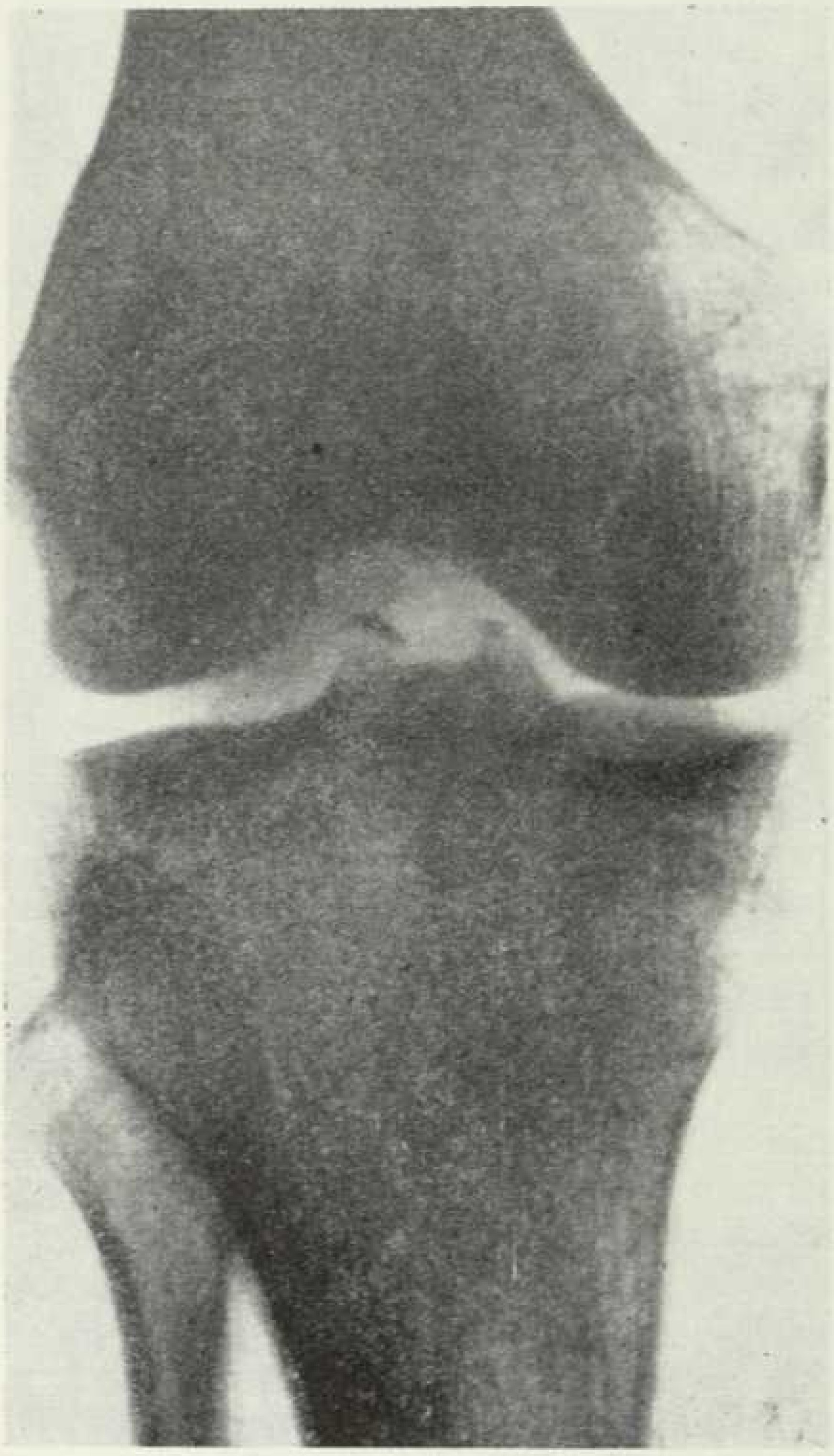

Fig. 104. — Smulgerea spinelor tibiale.

Evoluție și prognostic. Fără complicații și dacă tratamentul este bine condus prognosticul funcțional este bun. Cînd există fracturi asociate sau rupturi ligamentare, ele trebuie neapărat rezolvate; în caz contrar rămîne laxitate articulară cu dezaxare, care duce la artroză.

După unii autori, fragmentele osoase detașate s-ar comporta ca niște corpi străini, articulari și ar constitui un element iritativ generator de sinovită cronică. După Gusev, din aceste fragmente nu pot lua naștere șoareci articulari cînd ele sînt legate de ligamentele încrucișate, bine enervate și mai ales suficient vascularizate. În felul acesta se asigură o nutriție satisfăcătoare porțiunii osoase smulse, încît se poate consolida în patul de unde a fost smulsă, dacă se așază și se menține la locul ei.

Complicațiile obișnuite sînt rupturile asociate de ligamente laterale, încrucișate, meniscuri etc. și fracturile asociate de epifiză femurală sau tibială.

Tratament. După mulți autori, tratamentul ortopedic, bine condus poate da rezultate mult mai bune decît cel chirurgical. Gusev a avut sub observație 12 bolnavi cu smulgeri de spine și la 9 dintre aceștia a constatat consolidarea după tratamentul ortopedic.

Noi aplicăm o atelă ghipsată, cu genunchiul în extensie de 180°, timp de 3 săptămîni, urmată de un aparat ghipsat de mers pentru alte 4 săptămîni. După scoaterea ghipsului recomandăm fizioterapie (aer cald, masaj) și mobilizare activă.

Böhler făcea sub anestezie puncția evacuatoare a hemartrozei, apoi aplica un aparat ghipsat cruro-gambier cu genunchiul în extensie și piciorul în clei zincat. Dacă la controlul radiografic fragmentul apare ca

fiind inclavat în locul de unde fusese scos, bolnavul poate umbla cu ghipsul și ridica membrul inferior la orizontală. După 5–6 săptămîni, înlocuiește ghipsul cu un clei zincat pînă la genunchi, iar peste genunchi aplică o fașă elastică. Nu recomandă masaj și mișcări pasive, ci numai mișcări active. Noi nu recomandăm puncția evacuatoare decît atunci cînd hemartroza este foarte mare și numai la 4–5 zile de la accident.

În cazuri vechi sau nereductibile, se intervine chirurgical dacă fragmentul liber din articulație jenează mișcările și duce la artroză. Böhler încearcă repunerea fragmentului chiar după 6 săptămîni de la accident; face artrotomie ca pentru meniscectomie, curetează focarul de unde a fost detașat, apoi aplică și apasă fragmentul osos cu un decolator în locul de unde a fost smuls.

Reinserarea se mai poate face și prin artrotomie cu ridicarea tendonului rotulian, după detașarea tuberozității anterioare a tibiei în formă de patrulater sau în „coadă de rîndunică", ca să poată fi bine așezat la loc la sfîrșitul operației. Fragmentul de spină va fi aplicat și eventual fixat cu ață, mătase sau sîrmă în locul său, care a fost avivat în prealabil, cum recomandă Tavernier. Leriche intervenea precoce. Chiar în cazuri cu totul recente făcea o incizie în U și artrotomie, reducînd și fixînd fragmentul cu un fir metalic. Unii autori extirpă fragmentul osos prin artrotomie laterală și refac bine ligamentul lateral. Constantini pătrunde pe calea transrotuliană a lui Alglave. Jones și Smith folosesc calea transrotuliană verticală. Marea majoritate a autorilor de altădată (Leriche, Rougemont, Tixier, Mouchet, Tavernier) considerau că extirparea ligamentelor încrucișate este inutilă.

Ruptura ligamentelor, meniscurilor cu fracturi asociate se tratează fiecare în parte cu tehnica respectivă.

În principiu, este deci de preferat totdeauna tratamentul conservator, deoarece intervențiile chirurgicale nu au dat totdeauna rezultate prea fericite. Numai cînd fragmentul osos devine agresiv pentru articulație, ca și în cazul leziunilor asociate, tratamentul chirurgical devine indispensabil.

2. Fracturile intraarticulare ale consolei tibiale
(epifiză, metafiză)

Aceste fracturi mai poartă numele și de fracturi ale platoului tibial, fracturi ale capului tibiei, fracturi ale extremității proximale a tibiei și, impropriu, fracturi ale condililor tibiei.

Richet, în 1875, atrage pentru prima dată atenția asupra acestor fracturi. În 1879 Heydenreich își susține teza cu acest subiect, adunînd 39 de cazuri.

Frecvență. Sînt din ce în ce mai des întîlnite, datorită accidentelor grave de circulație (în special produse de motocicletă) și sportului. Se petrec în mod aproape exclusiv la adulți și bătrîni, fiind excepționale la copii. La bărbați frecvența acestor fracturi este mai mare decît la femei.

În Clinica de ortopedie şi traumatologie a F. P. S. M. F. a Spitalului Brîncovenesc s-au înregistrat între 1948 şi 1962 un număr de 183 de fracturi de extremitate proximală de tibie. Küppermann a îngrijit în 6 ani 200 de cazuri de fracturi ale epifizei tibiale proximale. În ceea ce priveşte

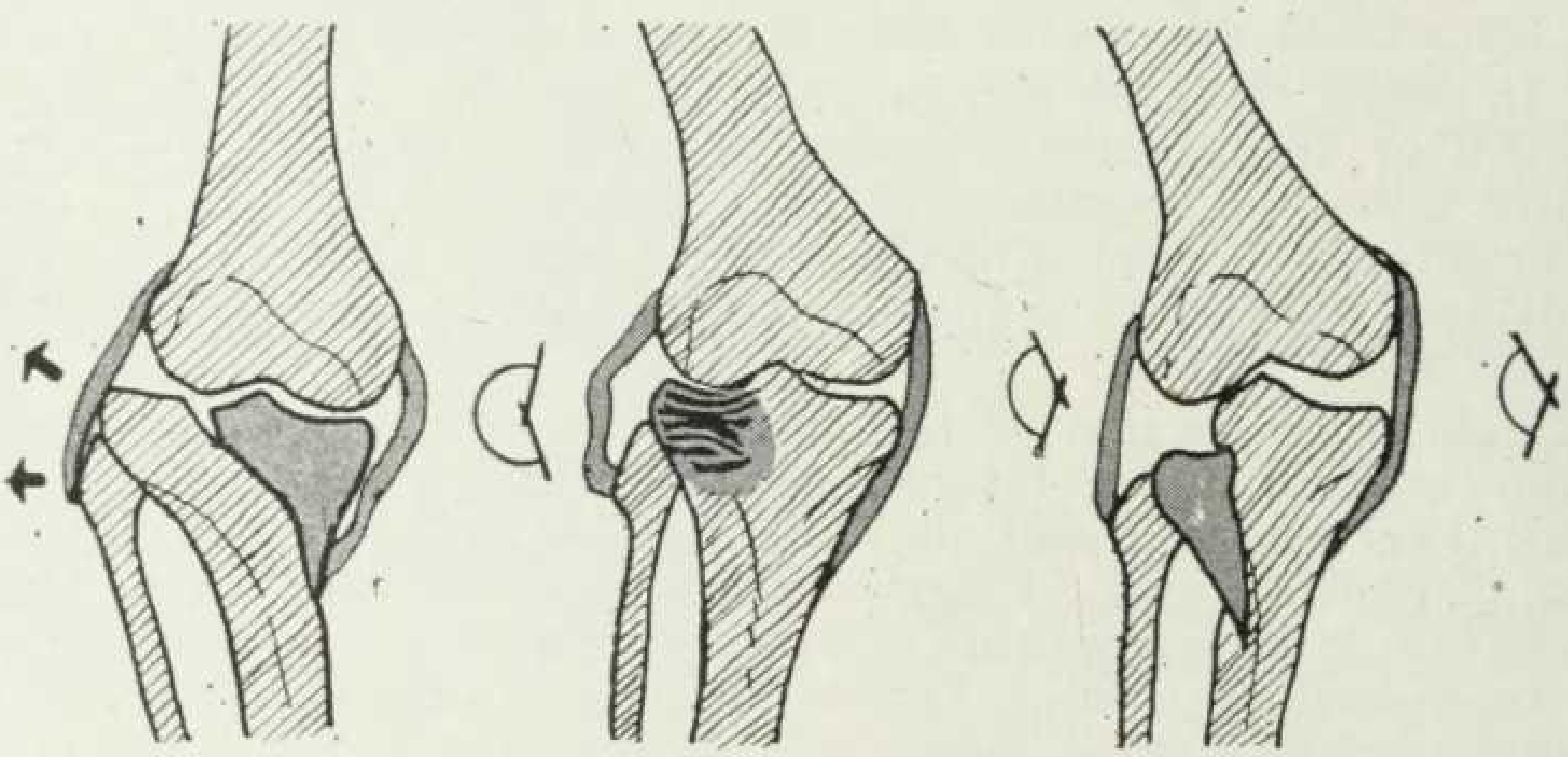

Fig. 105. — Mecanismul de producere a fracturilor unicondiliene.

repartiţia pe condili, ambii sînt în mod egal afectaţi. Unii autori consideră totuşi că cel extern este mai des interesat.

Etiopatogenie. Se pot distinge trei mecanisme de producere (fig 105).

1. Fracturi prin lovitură directă asupra tibiei cu un corp contondent. Este o eventualitate rară.

2. Fractura parcelară a unui condil, prin smulgerea inserţiei ligamentului lateral respectiv (mai ales cel intern). Este vorba mai totdeauna de accidente de sport, în care trauma laterală, pe genunchiul fixat în extensie, accentuează varusul sau valgusul. Şi aceasta este o eventualitate rară.

3. Fractura prin tasare, care este cea mai frecventă. În căderile de la înălţime sau cînd traumatismul se aplică lateral pe genunchiul surprins în extensie de 180° şi accentuează varusul sau valgusul, ligamentul lateral opus se pune în tensiune puternică, în timp ce partea de tibie din partea agresiunii se tasează prin greutatea corpului, transmisă prin condilul femural.

Zdrobirea în bucăţi a consolei tibiale sau fractura cominutivă este gravă fiindcă chiar adunarea fragmentelor lasă între ele spaţii goale.

Sprijinul obişnuit în mers pe jumătatea internă a platoului tibial, pe care-l are condilul femural care este mai coborît de partea aceea, explică înfundarea acestuia în partea de platou sfărîmată, cu toate că traumatismul intern este rar. Genu valgum fiziologic şi frecvenţa traumatismelor externe explică frecvenţa lezării condilului tibial extern.

Cîteodată fracturile extremităţii proximale a tibiei se observă la persoane încă tinere în urma unui traumatism de mică intensitate (răsucire de genunchi, cădere de pe bicicletă, ridicare bruscă din poziţia

șezîndă în cea verticală, cu alunecare sau răsucire etc.). Faptul se explică prin carențe vitaminice etc. persoanele fiind în cură exagerată de slăbire și fiindcă osul este și decalcifiat, pe lîngă că este foarte spongios.

Anatomie patologică. Fracturile epifizei și metafizei tibiale pot fi uni- sau bicondiliene. Fracturile unicondiliene pot avea un traiect de fractură variat, în funcție nu numai de direcția traveelor osoase, ci și de aceea a agresiunii. Ele se pot împărți în :

1. *Fracturi orizontale*, cu fragment mare unic sau cu fragmente multiple îngrămădite prin tasare, cu dezechilibrul sprijinului femurului. *Fractura în castronaș* este o varietate în care se înfundă numai mijlocul condilului, prin tasare, cu păstrarea oarecum a corticalei, făcîndu-se un fel de glenoidă pentru condilul femural respectiv.

2. *Fracturi verticale*, care desprind un fragment triunghiular marginal, uneori redus ca dimensiuni, alteori cuprinzînd întreg condilul, care se coboară și se separă de restul tibiei.

3. *Fracturi oblice*, ce desprind un fragment mai mare din consola tibială, putînd cuprinde și spina tibială, cu inserția ligamentului încrucișat. Acest fragment rămîne atașat la femur, în timp ce restul tibiei se poate deplasa transversal, în sus și înainte. Uneori deplasarea poate fi împiedicată de angrenare (fig. 106).

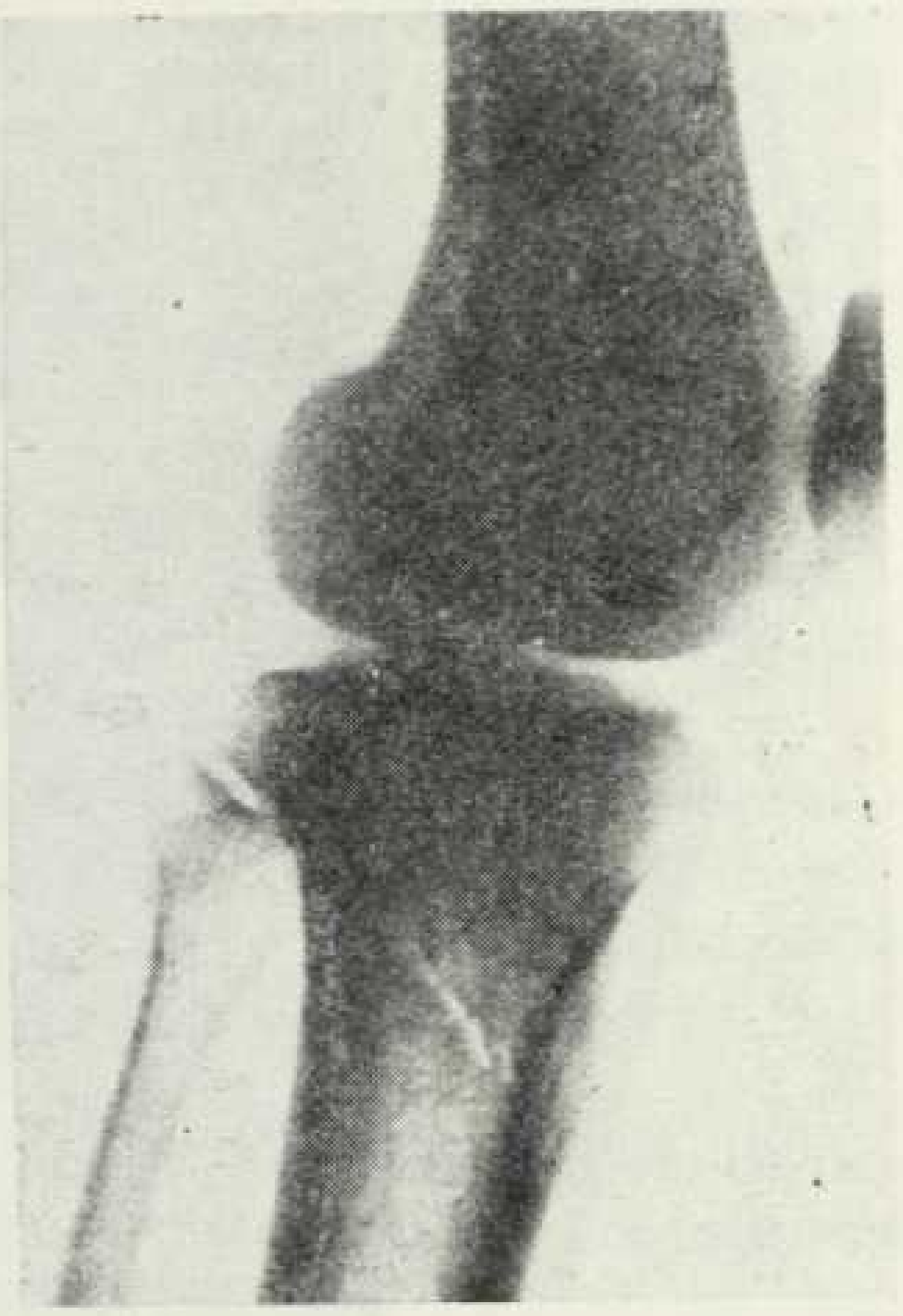

Fig. 106. — Fractură fără deplasare, pusă în evidență numai prin radiografia de profil.

Traiectul de fractură, pornit din articulație, merge spre corticala tibiei, la baza unuia din condilii tibiali, și se termină fie deasupra, fie dedesubtul ligamentului lateral respectiv, ceea ce permite distingerea deosebit de importantă a două varietăți : *fractura supra- și infraligamentară*. În fracturile supraligamentare, ligamentul lateral se relaxează, iar consolidarea se face cu persistența unor mișcări de lateralitate, în timp ce în fracturile infraligamentare ligamentul lateral rămîne întins, încît consolidarea se face cu o deviere laterală a genunchiului, în varus sau în valgus.

4. *Fracturi mixte*, cînd înfundarea este însoțită și de deplasarea unui fragment.

5. *Fracturi bicondiliene*, care constau din aceleași leziuni, dar bilaterale. Consola tibială este mărită în sens transversal, traiectul în forma de T, Y sau de explozie totală (cominutivă) (fig. 107). Este vorba în realitate de pătrunderea diafizei ca un cui, în epifiză, pe care o separă în masivele sale laterale.

În rezumat, deplasările fragmentelor sînt de două feluri : orizontale (în lături) și verticale (prin înfundare), ultimele fiind cu mult mai greu de tratat.

Leziunile părților moi sînt foarte frecvente. Studiul lor mai amănunțit se va face în cadrul complicațiilor.

Un fapt foarte important asupra căruia atragem în mod deosebit atenția este acela că *fracturile care au loc în consola tibială sînt însoțite*

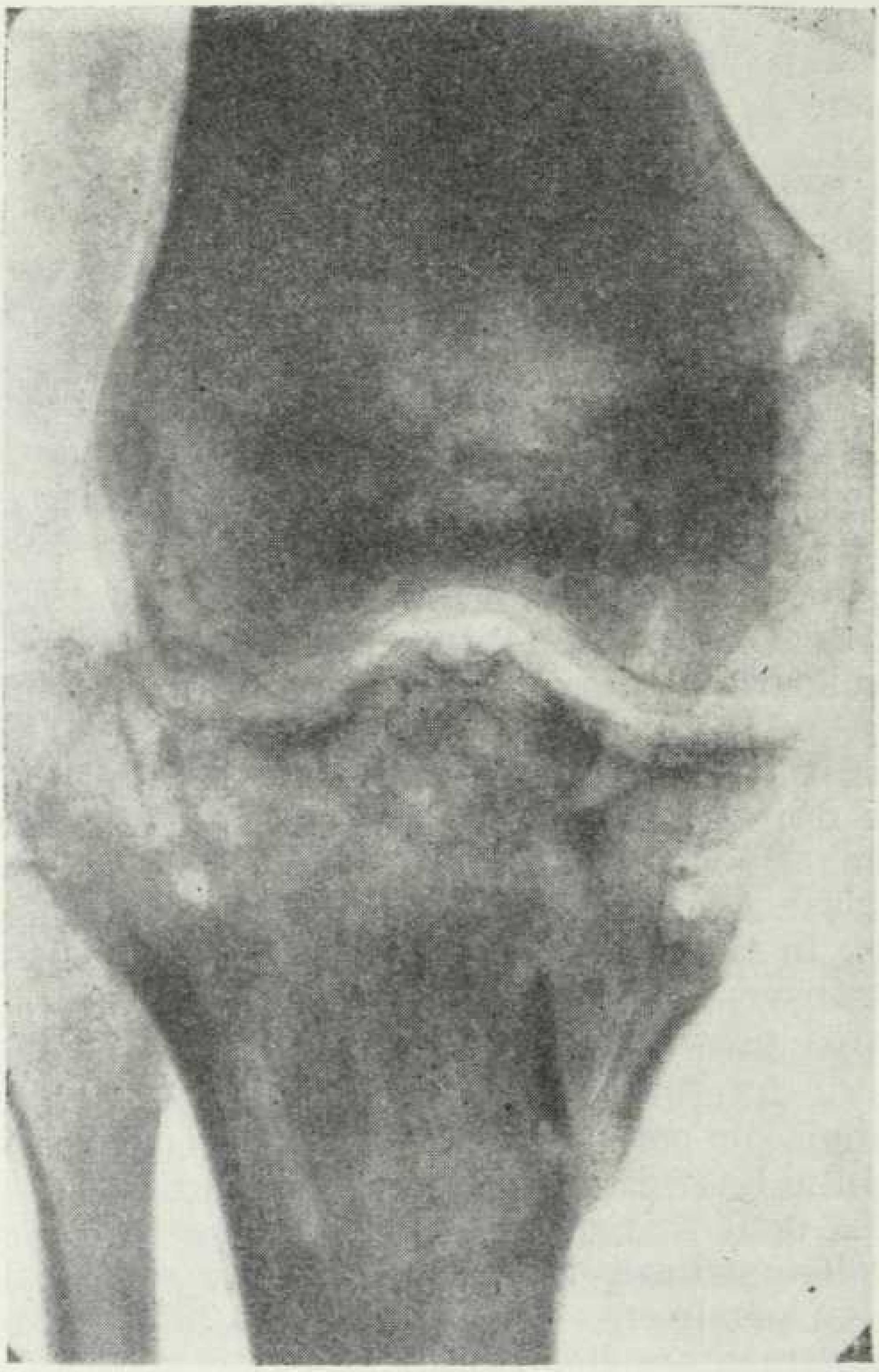

Fig. 107. — Fractură cominutivă de platou tibial.

întotdeauna de o pierdere însemnată de substanță osoasă, fiindcă masivul epifizar și metafizar este spongios.

Simptomatologie. În varietățile unicondiliene, semnele clinice sînt de la început discrete, dar se pot accentua după cîteva ore de la accident. În formele bicondiliene, sînt accentuate de la început. În momentul accidentului, bolnavul acuză o durere vie, difuză în toată articulația. În orele următoare durerea se localizează strict la nivelul leziunii, fiind accentuată de presiunea manuală și de mișcări. Uneori se poate percepe în momentul accidentului și un cracment caracteristic.

Tumefacția articulației se ivește după cîteva ore și se datorește hemartrozei. Apar atitudini anormale ale membrului inferior, ca rotația gambei într-un sens sau altul, devieri laterale ale genunchiului în varus sau valg. Acestea toate trădează, pe lîngă deplasări de fragmente, și înfundări, și lezarea ligamentelor, care au drept consecință mișcări anormale de lateralitate ale genunchiului, însoțite de crepitații osoase, mai ales în fracturile bicondiliene. Cînd sînt rupte ligamentele încrucișate, apare și mișcarea în sertar.

Scurtarea membrului inferior este de obicei moderată. Impotența funcțională a membrului inferior, totală de la început pentru bicondiliene, poate fi relativă la unicondiliene. Potherat citează cazul unui fracturat care a continuat să meargă cîțiva kilometri. Tardiv apare și o echimoză în spațiul popliteu.

În fracturile pe fond patologic neurogen (tabes), impotența funcțională se manifestă brusc, dar mersul foarte îngreuiat se poate face fiindcă lipsește durerea.

Aspectele radiografice ne pot furniza date importante. Radiografia este necesară mai ales în formele unicondiliene ușoare, ce pot fi confundate cu simple entorse. Se va face de față și profil, poziții absolut necesare pentru studiul deplasărilor și pentru stabilirea diagnosticului (fracturi pe os sănătos sau pe os bolnav).

Diagnostic. Este destul de ușor de făcut în cazul fracturilor bicondiliene, dar este mai îngreuiat în unele forme de fracturi unicondiliene și se bazează pe prezența traumatismului major, a hemartrozei, a atitudinilor anormale de valg, var și de rotație și pe prezența echimozei poplitee.

Diagnostic diferențial. Se va face cu :

1. *Entorsa genunchiului*, ce prezintă de obicei hidartroză, la care durerea este localizată strict pe inserția ligamentului lateral și nu prezintă atitudini anormale, nici scurtare.

2. *Artrita acută a genunchiului*, care se manifestă după un traumatism și este însoțită de fenomene inflamatorii locale și de febră. Probele biologice sînt modificate, iar puncția poate da lichid cu însămînțare pozitivă sau puroi evident.

3. *Osteoartrita tuberculoasă a genunchiului*, cu manifestare brutală după traumatism, are un trecut patologic și se prezintă cu hipertermie locală, adenopatie inguinală satelită, cu probe biologice modificate și mai ales cu aspect radiologic negativ din punctul de vedere al necontinuității osoase.

4. *Artrita luetică a genunchiului*, asupra căreia a acționat un traumatism, și care este de obicei bilaterală, indoloră, cu stigmate și probe biologice de lues și cu radiografie negativă.

5. *Artrita tabetică*, care se prezintă ca o tumefacție mare a regiunii, indoloră, cu mișcări anormale de lateralitate, cu semnele caracteristice bolii (oculare, de statică, reflexe abolite etc.) și aspect radiografic specific de pulverizare osoasă în masă, neexplicabilă în genere printr-un traumatism neînsemnat.

6. *Monoartrita reumatică* care se încadrează în tabloul general al reumatismului și prezintă fenomene acute locale și probe biologice tipice, o dată cu momentul traumatic.

7. *Artroza genunchiului*, care evoluează cronic ca o tumefacție moderată cu dureri nelocalizate, accentuate de mișcări, la un traumatism oarecare devine brusc foarte dureroasă. Impotența funcțională este uneori totală, încît ne putem înșela asupra diagnosticului pînă cînd facem radiografia, care va arăta osteofitoza, decalcifierea, incongruența și pensarea articulară.

8. *Rupturile de menisc*, care se prezintă cu dureri strict localizate pe teritoriul meniscurilor, tumefacție moderată, aspect radiografic de pensare unilaterală și negativ ca fractură.

9. *Decolarea epifizară*, care se petrece numai la copii și la care durerea este subepifizară și tumefacția articulară relativ discretă.

10. *Fractura spinei tibiale sau fractura juxtaarticulară*, greu de diferențiat în lipsa radiografiei.

11. *Leziunile variate relevate de traumatism* care se mai pot lua în discuție, cum sînt: osteocondromatoza genunchiului, osteocondrita disecantă, boala lui Hoffa, artrita siringomielică, artrita micotică etc.

Evoluție. Acest gen de fracturi se consolidează în genere în bune condiții, dar încet (5—6 luni). Așa cum arată Kojuh (1962), fracturile intraarticulare se consolidează mai greu decît cele extraarticulare, datorită acțiunii inhibitorii pe care lichidul sinovial o are asupra formării calusului. După Vergher acest lichid ar avea proprietăți osteolitice. Vorobiev consideră că și pH-ul lichidului sinovial, care este scăzut, duce la resorbția și necrozarea micilor fragmente osoase ce provin din pulverizarea țesutului spongios din care este formată consola.

Complicațiile imediate, la care trebuie să ne gîndim, sînt: fracturile asociate cu acelea ale capului peroneului sau ale condilului femural, rupturile ligamentelor (laterale sau încrucișate), rupturi de menisc, rupturi și dilacerări de tendoane și mușchi și leziuni neurovasculare. Într-adevăr, pot fi lezate: artera poplitee, una din venele poplitee, nervul sciatic popliteu extern și mai rar cel intern. Fractura consolei tibiale dă cele mai grave complicații vasculare și nervoase dintre toate fracturile membrului inferior, datorite hematomului foarte mare ce se formează și care comprimă pachetul vasculonervos ce se află în imediata apropiere și într-un spațiu mai puțin extensibil.

Cînd fractura este și deschisă, complicația poate fi deosebit de gravă, fiind vorba de o fractură intraarticulară.

Prognosticul. Rămîne foarte rezervat, deoarece, chiar fără complicații și cu un tratament dintre cele mai corecte, artroza, redoarea și anchiloza pot oricînd surveni, fiind vorba de fracturi intraarticulare. Tardiv mai pot surveni și alte complicații, care mai întunecă prognosticul, cum ar fi laxitatea laterală a genunchiului, în fracturi supraligamentare, deviația laterală și dezaxarea, în urma fracturilor infraligamentare, și genunchiul balant, care se instalează mai ales după fracturile care au loc pe oase bolnave (tabes, siringomielie, poliomielită, osteomielită etc.).

Tratament. Poate fi ortopedic, chirurgical sau mixt.

Tratamentul ortopedic se poate aplica sub mai multe variante. Astfel, sub anestezie rahidiană, pe masa ortopedică, se poate face o tracţiune în axul gambei, cu sau fără ajutorul unei broşe transcalcaneene. După dezangrenarea şi repunerea fragmentelor, se corectează varul sau valgul cu ajutorul unei feşe aşezate în ansă, pe genunchi, de partea unde s-a deplasat. Dislocarea laterală, în baionetă, se reduce prin comprimarea genunchiului cu ambele palme, după ce s-a făcut extensia cuvenită, cu o deosebită atenţie pentru a nu comprima nervul sciatic popliteu extern. După controlul radiografic, se aplică un aparat ghipsat circular crurogambier pentru şase săptămîni cel puţin (cu control radiografic). Noi folosim obligatoriu broşa de extensie transcalcaneană, iar după reducerea fragmentelor, sub controlul radiografic, introducem în focar două broşe în X şi înglobăm toate trei broşele în aparatul ghipsat.

Böhler foloseşte o tijă metalică ascuţită, pe care o introduce percutan, sub control radiografic sau sub ecran, în fragmentul prăbuşit şi îl ridică la nivelul epifizei. Pune apoi un aparat ghipsat circular crurogambier, iar piciorul în clei zincat, pentru 7—9 săptămîni. Membrul se odihneşte pe atelă Braun.

Se mai poate folosi în acelaşi scop un cui Steinmann, pe care după reducere îl înfigem şi mai adînc în epifiză şi îl înglobăm în aparatul ghipsat. Cînd deplasarea fragmentelor a fost mare, mai ales în formule infraligamentare, se poate institui, după dislocare şi reducere, extensia continuă transcalcaneană.

După scoaterea primului aparat ghipsat, se pune unul de mers pentru circa 15 zile, apoi se face tratament fizioterapic şi mişcări active. Cînd sînt tulburări circulatorii sau edeme, se aplică un clei zincat ce prinde piciorul şi coapsa.

Tratamentul actual al fracturilor de platou tibial fără deplasare trebuie să se inspire din principiile tratamentului funcţional. Imobilizarea ghipsată se păstrează cel mult 21 de zile, şi bolnavul începe mobilizarea activă a genunchiului, păstrînd repausul la pat, în aparatul transformat în gutieră. Mersul este permis abia după 45 de zile, dacă radiografic se constată o integrare a traveelor din cele două fragmente (fig. 108).

Vasilevski (1916) acordă o atenţie deosebită tratamentului hemartrozei care însoţeşte fracturile de platou tibial, recomandînd puncţionarea şi evacuarea sîngelui, pentru a se preveni organizarea proceselor aderenţiale între suprafeţele articulare. El recomandă ca artropuncţia să se facă la a 2-a—3-a zi după traumatism. Numai în cazurile în care hemartroza este importantă şi provoacă o distensie marcată şi dureroasă a capsulei se va puncţiona în primele ore. După puncţie se aplică un pansament compresiv cu vată abundentă pentru 2—3 zile şi extensie continuă. Mişcările active şi contracţiile cvadricepsului se încep după 3—4 zile şi se măreşte progresiv numărul lor. Sub influenţa mişcărilor active are loc distrugerea mecanică a cheagurilor de sînge şi se preîntîmpină dezvoltarea aderenţelor cicatriceale.

Tratamentul chirurgical constă în deschiderea focarului şi chiar a articulaţiei şi coaptarea fragmentelor, sub controlul vederii, astfel ca suprafaţa articulară să se refacă.

Cînd este momentul cel mai prielnic de a interveni și cum trebuie făcută în genere operația?

Kuppermann dă următoarele prețioase indicații în această privință:

1. Operația trebuie făcută *cît mai curînd posibil*, adică după ridicarea stării generale și cînd tegumentele sînt bune. În genere, autorul operează între 4 și 8 zile. În tot acest timp se poate face o extensie la pat.

Fig. 108. — Același caz. Rezultat tardiv, după tratament conservator.

2. Nu trebuie să se recurgă la hemostază provizorie, fiindcă hemoragia tardivă este mai supărătoare și cantitatea de sînge pierdută nu este mai mică. De asemenea reacția hiperemică este dăunătoare pentru începutul formării calusului. Noi procedăm la fel de foarte multă vreme.

3. Autorul deschide totdeauna articulația ca să vadă dacă sînt și alte leziuni concomitente, pe care le soluționează (ruperi de menisc, de ligamente încrucișate etc.).

Adăugăm că și noi facem același lucru, dar și pentru a controla buna coaptare, cu desființarea scării interioare dintre fragmente, și pentru umplerea pierderilor de substanță osoasă cu os spongios sau cu os conservat.

4. Ca mijloace de fixare, autorul le repudiază pe cele metalice și dă preferință cuielor făcute din oase dure, conservate sau liofilizate.

5. În ceea ce privește tratamentul postoperator, autorul pune o atelă de ghips pentru 3 săptămîni. După scoaterea acesteia se așază din nou gamba pe o atelă Braun și se face extensie cu o greutate de 2— 3 kg. Cu acest sistem bolnavul face exerciții de flexiune și extensie a genunchiului pînă trec 8 săptămîni. După aceea se scoate extensia și se continuă exercițiile active la pat.

Principiul este deci: „*mișcări precoce, apăsare tardivă*". Prima apăsare va fi după 10—12 săptămîni.

Masajul, aerul supraîncălzit şi celelalte nu sînt necesare în timpul cînd se fac mişcările active. Autorul nu recomandă ghipsul de mers pentru sprijin mai precoce.

Urmînd un astfel de program terapeutic, a obţinut rezultate funcţionale bune în cele 200 de cazuri tratate de el.

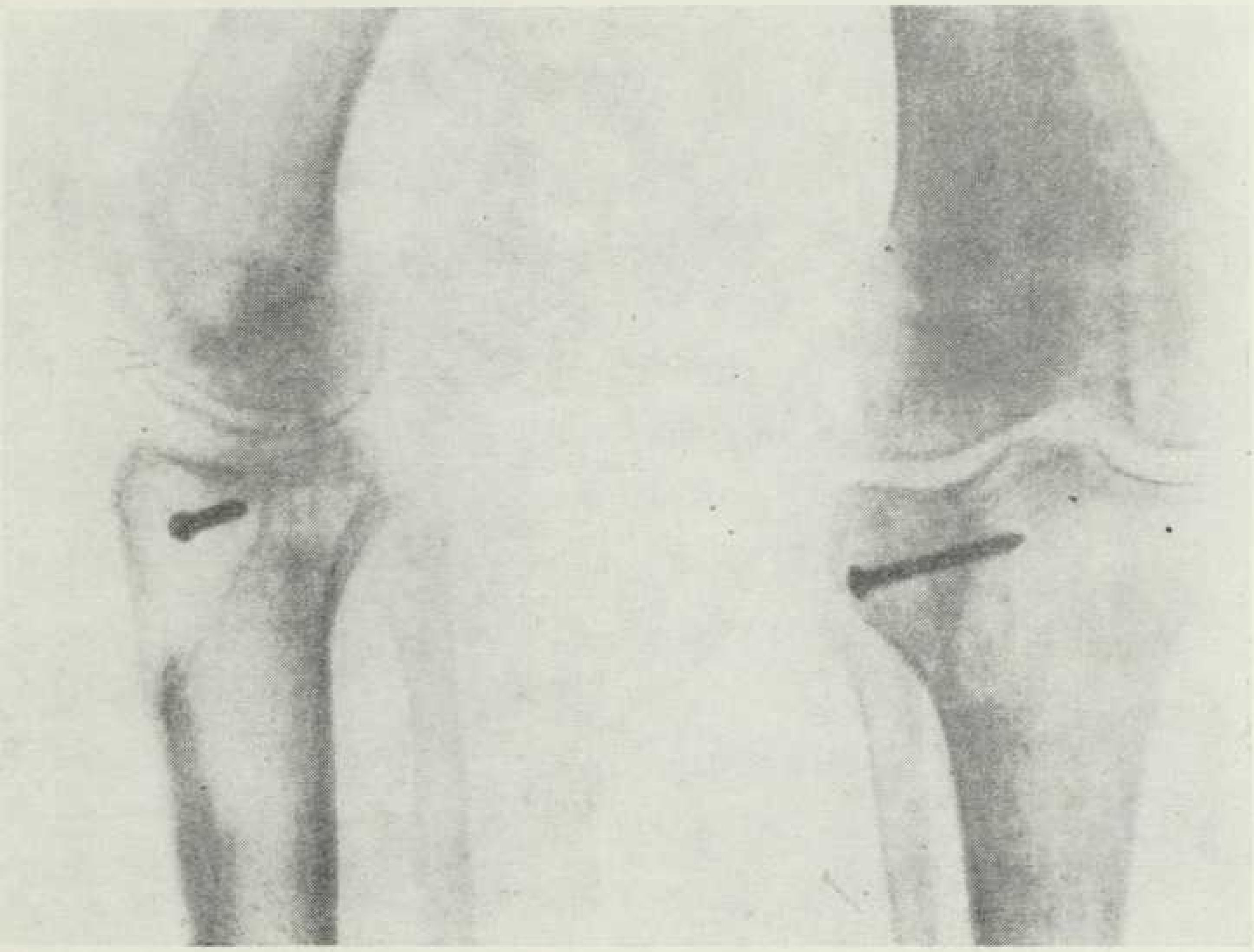

Fig. 109. — Fixarea condilului cu şurub de vitalium.

Cînd operaţia indicată se execută, observăm starea în care se află meniscul şi dacă este lezat se face meniscectomie.

Reducerea fragmentelor se face în primul rînd cu ajutorul mesei de ortopedie Rădulescu, care îngăduie o extensie gradată, măsurată cu dinamometrul şi local cu ajutorul elevatoarelor, a diverselor ţepuşe, pense speciale de tip Lambotte etc.

Fragmentele se vor fixa, după reducere, cu ajutorul a diferite mijloace (şuruburi, cuie, broşe, grefoane etc.) (fig. 109 şi 110). Juvara fixa cei doi condili deplasaţi după apropierea lor cu un şurub lung, avînd la capete cîte o piuliţă care se strînge. El este primul autor care a folosit deci bulonul. Noi înfigem broşe Kirschner prin fragmentele osoase, repuse la locul lor, le îndoim în X către exterior (în afara tegumentelor) şi le înglobăm în aparatul ghipsat, după ce le-am învelit în feşe ghipsate foarte înguste.

Leriche şi Böhler aplică şuruburi şi cuie. Se mai poate folosi bulonajul, cuie fără floare, bătute transcutan, sau aplicarea unui grefon osos cuneiform la baza fragmentului redus.

Merle d'Aubigné reduce ortopedic fractura și aplică un aparat ghipsat pentru 30 de zile, în care timp bolnavul efectuează la pat contracții active ale cvadricepsului. Dacă, după suprimarea aparatului ghipsat, genunchiul prezintă o mișcare mare de lateralitate, intervine chirurgical,

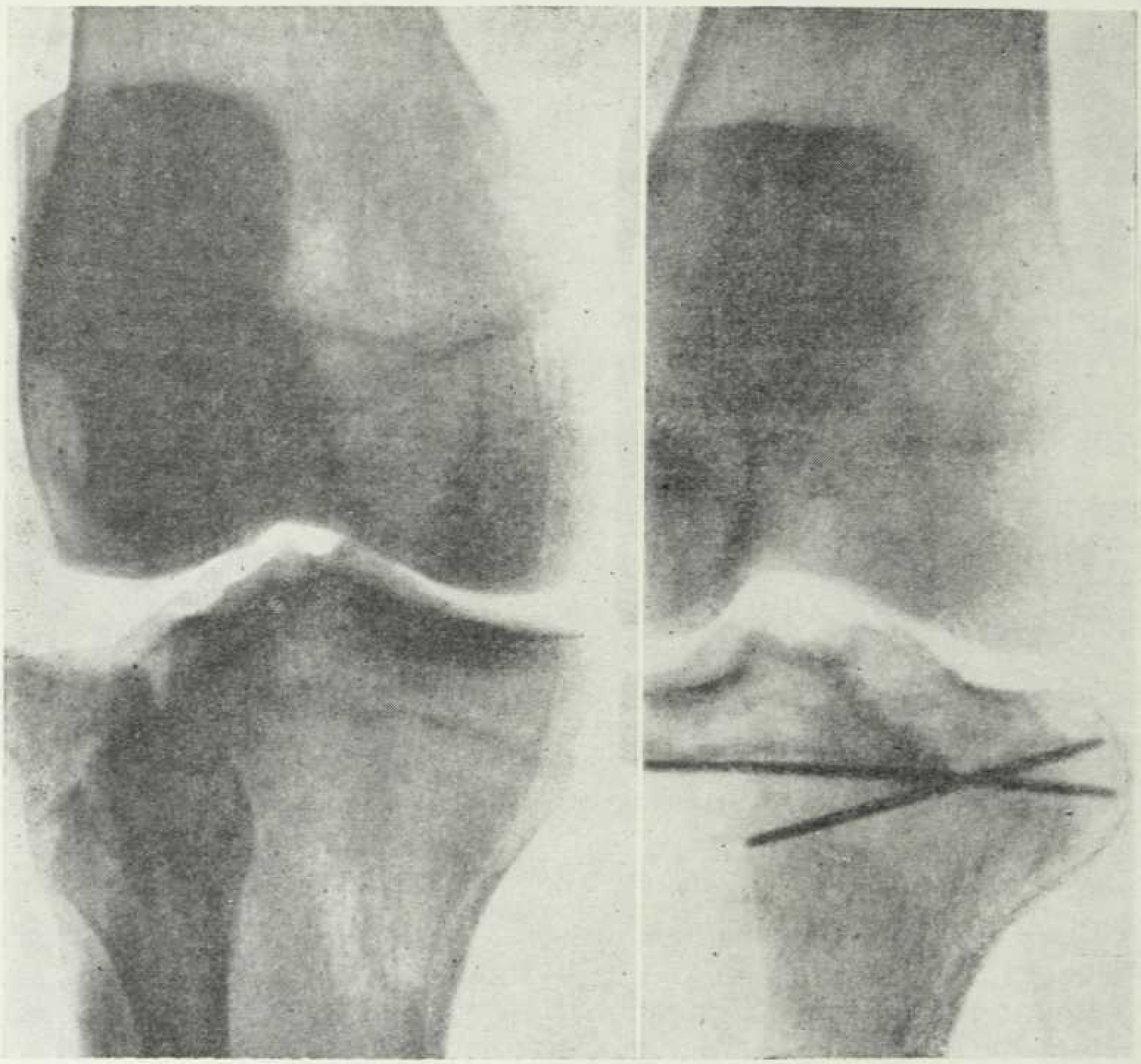

Fig. 110. — Fixarea condilului cu broșe scurte în X, procedeu Rădulescu.

coaptează fragmentele și le fixează la bază cu cîte un grefon. Dacă mișcarea de lateralitate este redusă, aplică un nou aparat ghipsat pentru alte 30 de zile, după care pune pe bolnav să facă la pat mișcări active.

Pierderile de substanță osoasă, care rămîn chiar după o reducere perfectă și cu sinteză de menținere, se împlinesc cu os autogen recoltat din creasta coxalului, din trohanter sau luat din banca de oase. Pentru ca suprafețele platoului să fie netede, se poate folosi pentru umplerea cavității cartilaj sau, cum facem noi, o porțiune de coastă, care împlinește locul gol în așa fel ca să fie corticala netedă spre articulație (fig. 111).

Lange pune sub locul unde este pierderea de substanță un grefon care ridică resturile din consola sfărîmată la nivelul normal și modelează porțiunile sfărîmate, ca să formeze o suprafață netedă.

Morisi și Salvagni au realizat un instrument cu ajutorul căruia ridică

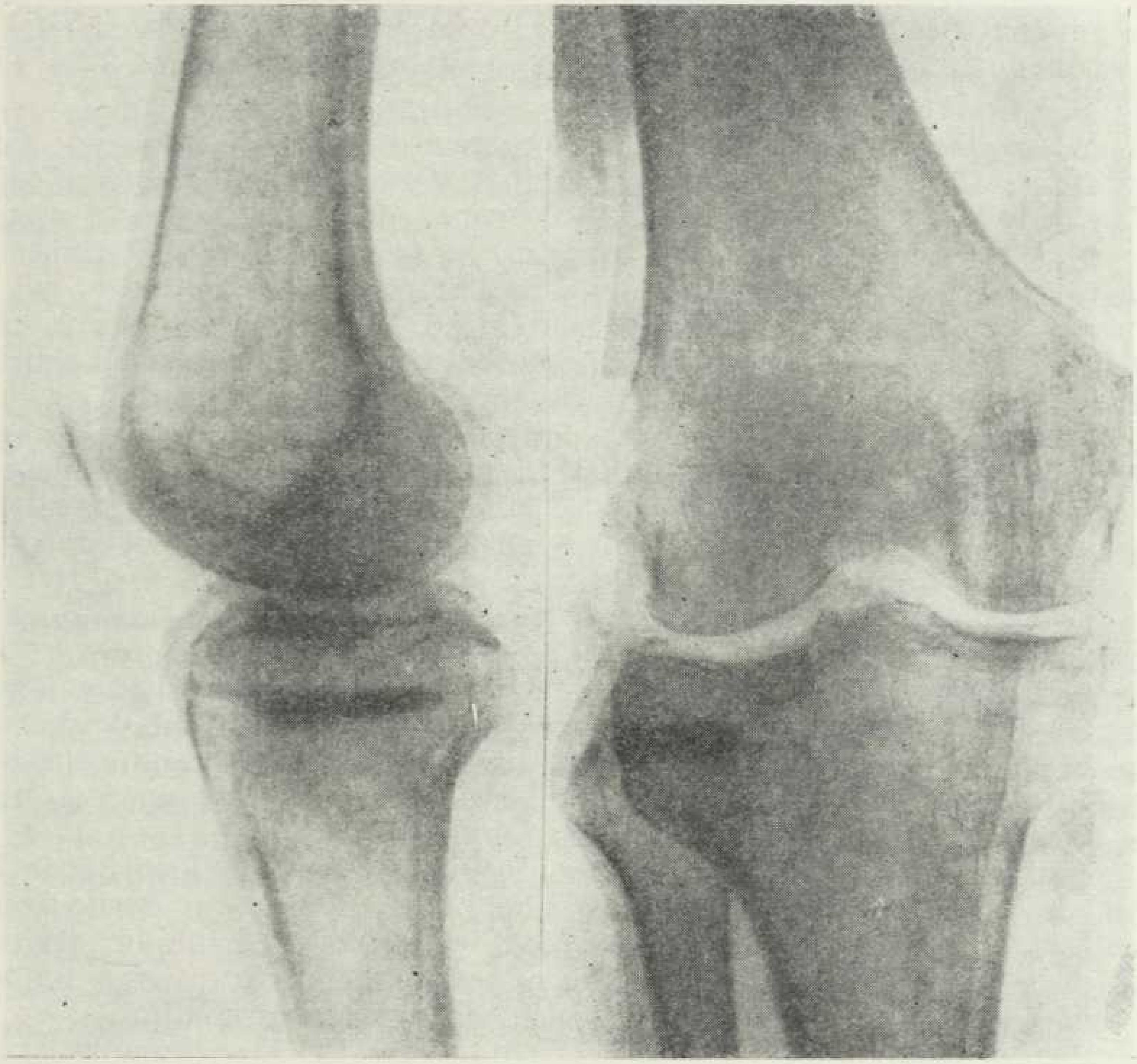

Fig. 111. — Rezultat tardiv după operația de ridicare a condilului tibial extern și cu introducere de grefon costal cu corticala concavă în sus.

în sus și refac partea din consola tibială înfundată. Instrumentul îl introduc printr-un orificiu creat sub consolă la nivelul înfundării. Lee și Jakobson zidesc pierderea de substanță cu os spongios recoltat din coxal.

După cum se vede, atitudinea terapeutică este diferită. Sînt autori care intervin de la început chirurgical, dar osteosinteza se dovedește adesea greu de realizat, nu atît ca tehnică de abordare, cît ca posibilități de coaptare și menținere. De aceea mulți ortopediști au rămas partizanii tratamentului nesîngerînd. În general, tratamentul fracturilor de platou tibial ar putea fi astfel schematizat :

1. Fracturile unicondiliene necomplicate vor beneficia de tratament ortopedic (tracțiune și manevre laterale). Foarte adesea radiografia va

arăta o bună restabilire a suprafeței articulare. Imobilizarea în aparat ghipsat va dura strictul necesar (3—4 săptămîni), după care se va începe mobilizarea activă a genunchiului, la pat.

2. Pentru deplasări de fragmente mari, ce nu se pot reduce ortopedic, putem executa ridicarea și coaptarea prin cui metalic din vitalium sau cu unul Steinmann, ce se va înfige apoi adînc, lăsîndu-se parțial în afara tegumentelor ca să fie inclus în aparatul ghipsat. După 3—4 săptămîni se extrage cuiul.

3. În fracturile bicondiliene, experiența ortopedistului va dicta atitudinea. Desgouttes, Rochard, Barbillon sînt partizanii reducerii ortopedice (extensie și compresor lateral) urmat de imobilizarea în aparat ghipsat. Lerich și Jung au fost surprinși de rezultatele bune obținute cu această metodă. Totuși, dacă reducerea nu este mulțumitoare, se va recurge la intervenția chirurgicală, folosind cerclajul de sîrmă, bulonajul, fixarea cu cuie, șuruburi făcute din vitalium sau, mai simplu, cum facem noi, cu 2—3 broșe Kirschner puse în X și orizontal.

În fracturile cominutive se va aplica fie tratamentul ortopedic (extensie, cu genunchiul flectat la marginea mesei, corectare, mobilizare), fie cel chirurgical (incizie în baionetă, ridicarea și plasarea fragmentelor la locul lor și sinteză cu broșe sau eventual cu piese acrilice cu colți). Golurile le împlinim cum am spus mai sus.

Complicații. Sînt imediate sau tardive și impun mai întotdeauna intervenția chirurgicală.

1. Ruptura ligamentelor laterale cere (după caz) sutura ligamentului rupt, cu sau fără plicatura complimentară a capsulei. Cînd dehiscența este mare, se poate face plastie cu fascia lata sau cu segmente din tendoanele vecine. Rădulescu armează plastia de fascia lata cu un dublu fir subțire metalic, pentru a o face inextensibilă.

Ligamentul artificial se fixează, întins puternic, la locurile de inserție ale celui rupt prin capetele sale libere, care depășesc nodurile firelor metalice. În felul acesta ligamentul nou va rezista tracțiunilor și sîrma nu se va rupe. Unii autori preferă să refacă ligamentul rupt cu o lanieră de piele foarte puternic întinsă în sensul de rezistență maximă.

Pielea însă, după un interval de timp, se descompune și se lizează.

2. Ruptura ligamentelor încrucișate poate impune, după caz :

— Abstenția chirurgicală, cu imobilizare ortopedică, dacă ligamentele laterale sînt bune și cvadricepsul suficient.

— Extirparea ligamentului rupt, cînd acesta face corp străin intraarticular, jenînd mișcarea. Se întăresc în schimb foarte puternic ligamentele laterale.

— Refacerea ligamentului încrucișat, după unul din procedeele ce vor fi prezentate la capitolul respectiv.

4. Ruptura meniscurilor se rezolvă prin meniscectomie.

5. În fracturile deschise se face toaleta chirurgicală foarte minuțioasă de urgență (mecanică și biologică), antibiotice locale, sutură primară controlată cu strictețe (durere, început de febră, V.S.H., leucocitoză etc.).

6. Leziunile neurovasculare cer (după caz) ligatură, sutură, plastie vasculară, neurorafie, neuroliză etc.

7. Laxitățile ligamentare reziduale se rezolvă prin refacerea și întărirea ligamentelor.

8. Consolidările vicioase, cu deplasări mari de fragmente și dezaxare se vor rezolva după cum se va arăta în capitolul următor.

9. Artrozele reziduale, cu dureri și impotență funcțională, se pot trata medicamentos, fizioterapic sau chirurgical, după cum se va arăta la capitolul ,,Gonartroza''. Uneori este necesară chiar artrodeza genunchiului, care, sacrificînd mobilitatea, asigură stabilitatea și mersul și înlătură durerea.

3. Fracturile juxtaarticulare

Acest gen de fracturi sînt variate, dar toate au caracteristic faptul de a nu interesa interlinia articulară.

Frecvența. Sînt fracturi destul de rare. Ca ordine de frecvență, dintre fracturile extremității superioare a tibiei ocupă locul al treilea.

Etiopatogenie. Se recunosc două mecanisme de producere: direct și indirect.

Foarte deseori este vorba de lovituri directe asupra epifizei, produse de un corp contondent.

Mai rar mecanismul este indirect, fractura producîndu-se prin cădere de la înălțime, cu geenunchiul flectat, prins sub greutatea corpului.

Anatomie patologică. Traiectele de fractură pot fi foarte variate: transverse, oblice, spiroide, cominutive. Leziunile părților moi sînt destul de neînsemnate.

Simptomatologie. Primul aspect care ne izbește este prezența unei tumefieri subarticulare. Hematomul poate fi foarte abundent. Echimozele sînt întinse, mai ales în sus, spre coapsă.

După o perioadă scurtă apare și tumefierea articulară prin hidartroză de reacție sau de vecinătate. Uneori poate fi vorba de o hemartroză concomitentă. Regiunea epifizară se diformează anteroposterior, în baionetă, mai ales cînd se luxează sau se fracturează și capul peroneului. Durerea foarte vie, bine localizată, este pusă în evidență prin presiuni. digitală sau prin mișcări. Scurtarea este foarte discretă. Crepitațiile și mișcările anormale lipsesc deoarece fragmentele sînt de obicei angrenate.

Aspectele radiografice furnizate de radiografiile de față și profil sînt foarte importante, pentru a stabili varietatea fracturii și leziunile asociate.

Diagnostic diferențial. Se face cu:

1. *Entorsa genunchiului*, care prezintă o tumefacție mare intraarticulară (de obicei hidartroză).

2. *Leziunile ligamentare*, care sînt însoțite de mișcări anormale (lateralitate, rotație).

3. *Leziunile meniscale*, care prezintă durere în puncte fixe, pe teritoriul meniscurilor.

4. *Fracturile intraarticulare*, care dau o hemartroză abundentă; de obicei însă numai examenul radiologic poate fixa diagnosticul.

5. *Fractura tuberozității anterioare a tibiei*, în care toate semnele clinice se localizează pe apofiză.

6. *Decolarea epifizară*, care se observă la copii și rareori la adolescenți.

Evoluție și prognostic. Tratată corect, leziunea se consolidează în bune condiții; nu provoacă artroză atît de frecvent ca fractura intraarticulară. Vindecările în poziție vicioasă duc la dezaxare, iar complicațiile nesoluționate pot da laxitate articulară, paralizii, gangrene etc.

Complicații. Trebuie amintite următoarele complicații:

1. Deschiderea fracturii.

2. Tulburările circulatorii, de obicei datorite compresiunii produse de către hematom, mai rar prin lezarea arterei poplitee, și care pot merge pînă la gangrena piciorului și chiar a gambei.

3. Lezarea nervului sciatic popliteu extern, cînd se asociază și o leziune a capului peroneului. Foarte rar este interesat sciaticul popliteu intern.

4. Fractura concomitentă, cominutivă a capului peroneului, fractura gîtului peroneului sau luxația.

5. Ruptura ligamentelor laterale, leziune mai rară și care, ignorată, determină laxitatea reziduală a genunchiului.

Tratament. În cazurile necomplicate și fără deplasare, se aplică un aparat ghipsat circular cruropodal. După autorii mai vechi, se păstrează această imobilizare 4—6 săptămîni sau chiar mai mult, pînă la apariția calusului radiografic. Tratamentul modern admite mobilizare activă precoce la pat după circa 21 de zile de imobilizare în aparat ghipsat, ca și în fracturile consolei tibiale.

Cînd există o deplasare importantă a fragmentelor, se face extensie și contraextensie cu ajutorul masei ortopedice și se fac compresiuni fie manuale laterale, fie cu un compresor în dreptul regiunii, pentru coaptarea fragmentelor. Se pune aparatul ghipsat fie în extensie, fie în flexiunea care a fost necesară pentru o mai bună reducere a fragmentelor. Se poate folosi și extensia prelungită făcută transosos printr-o broșă Kirschner, trecută mai bine prin bazele celor două maleole (peronieră și tibială) decît prin calcaneu. Membrul inferior se așază pe o atelă Braun. Cînd radiografia arată o axare bună, se aplică aparat ghipsat ca mai sus.

Osteosinteza are indicații foarte rare. Poate fi efectuată după repunere extemporanee și percutanat, cu broșe în X, incluse în aparatul ghipsat.

Tratamentul complicațiilor nu are nimic deosebit.

4. Leziunile traumatice ale tuberozității tibiale anterioare

Denumiri și istoric. Fractura tuberozității sau a apofizei tibiale anterioare, fractura protuberanței tibiale, fractura-smulgere a spinei tibiale anterioare.

Înainte de epoca radiografică şi chiar mult timp după aceea, fractura a fost confundată cu apofizita tibială anterioară (boala lui Osgood-Schlatter). Maselli considera astfel că smulgerile sau fracturile apofizei tibiale anterioare trebuie descrise ca aparţinînd bolii Osgood-Schlatter, indiferent dacă traumatismul a acţionat pe un os aparent sănătos sau pe o leziune constituţională.

Frecvenţă. Este o formă rară de fractură, cea mai rară dintre leziunile traumatice ale extremităţii superioare a tibiei. Se întîlneşte întotdeauna la oameni tineri, adolescenţi, de obicei sportivi cu musculatură puternică. În serviciul lui Böhler, din 620 de leziuni diverse ale aparatului extensor al genunchiului, Schönbauer a găsit 7 smulgeri de apofiză tibială. În 1959, Baciu şi Russu-Ardeleanu au comunicat 3 cazuri, adunate în ultimii 12 ani [1]).

Etiopatogenie. Este vorba mai întotdeauna de smulgerea inserţiei tendonului rotulian, fie printr-o flexie bruscă a genunchiului, cu întindere mare a muşchiului, fie dimpotrivă, printr-o contracţie bruscă şi brutală a cvadricepsului, pe un genunchi fixat în extensie.

Excepţional, poate fi vorba de o fractură prin lovitură directă şi oarecum tangenţială asupra apofizei anterioare (cu un corp contondent sau prin cădere pe pavaj).

Anatomie patologică. Inserţia tendonului rotulian în urma unui accident este smulsă parţial sau total, tendonul dilacerat, sfîşiat, iar din protuberanţă sînt desprinse eschile osoase (rar un fragment mai mare). Se produce un hematom puternic. Examenele anatomo-patologice au demonstrat cu regularitate, în toate cazurile de smulgeri ale tuberozităţii tibiale anterioare, prezenţa la nivelul acesteia a unor tulburări trofice importante, datorite fie unor apofizite în antecedente, fie unor intervenţii chirurgicale efectuate anterior asupra regiunii genunchiului. În trei cazuri, Baciu şi Russu-Ardeleanu au ajuns la concluzia că fracturile-decolări sau fracturile apofizei tibiale anterioare se produc nu atît în urma contracţiei puternice a cvadricepsului, cît în urma prezenţei acestor tulburări trofice. În lipsa acestora contracţia produce fie o fractură de rotulă, fie o smulgere cu dezinserţia tendonului rotulian sau ruperea tendonului fie cvadricipital, fie rotulian.

Simptomatologie. Imediat după accident apare o tumefacţie datorită hematomului, iar rotula se deplasează în sus. Bolnavul acuză o durere bruscă, la locul leziunii, sporită de presiunea digitală şi de tentativele de extensie a genunchiului. Echimoza apare după cîteva ore pe faţa antero-internă a gambei. Căldura locală este puţin ridicată, comparativ cu gamba sănătoasă. În schimb, se constată o impotenţă funcţională totală a extensiei gambei pe coapsă.

Aspectele radiografice ne arată smulgerea uneia sau a mai multor eschile din apofiza tibială anterioară şi deplasarea lor în sus.

---

[1]) Cl. Baciu şi N. Russu-Ardeleanu, *Pe marginea a 3 cazuri de fracturi ale apofizei tibiale anterioare*, Soc. şt. med., Filiala Bucureşti, Secţia ortopedie şi traumatologie, marţi 21 aprilie 1959.

Diagnostic diferențial. Se face în primul rînd cu apofizita anterioară tibială Osgood-Schlatter, care apare la tineri (14—15 ani), cu osificarea apofizei neterminată, la care traumatismul acuzat este de obicei minor și s-a produs mai ales prin lovire directă și la care durerile sînt mai discrete. În general, bolnavii suferinzi de această afecțiune se prezintă la mult timp după accident, cînd fenomenele traumatice acute locale au cedat. Totuși, de cele mai multe ori, numai radiografia comparativă a ambilor genunchi, de față și profil, coroborată cu datele clinice, poate preciza diagnosticul.

Diagnosticul diferențial trebuie de asemenea făcut cu decolarea apofizară, care se petrece tot la oameni foarte tineri, în urma unei flexiuni brutale a genunchiului la joacă sau sport, cu osificarea apofizei anterioare neterminată. Și în acest caz, de foarte multe ori, numai radiografia poate preciza diagnosticul.

Evoluție și prognostic. Leziunea nu dă complicații. Tratată corect și la timp, se consolidează în bune condiții. În caz contrar, poate lăsa impotența funcțională trecătoare a cvadricepsului.

Tratament. Atitudinea terapeutică depinde de gradul de deplasare a fragmentului smuls. Dacă fragmentul nu este deplasat, de obicei imobilizarea în hiperextensie într-o atelă ghipsată posterioară, timp de trei săptămîni, este suficientă pentru o bună consolidare. Cu atela bolnavul se poate deplasa în interior, la nevoie absolută, întrucît inserția mușchiului în aceste deplasări nu este solicitată.

Cînd fragmentul este deplasat, se intervine chirurgical. Se face o incizie curbă paratuberozitară, se aplică fragmentul pe patul său, se fixează cu un fir metalic sau cu un șurub și se pune atelă ghipsată în continuare trei săptămîni. După scoaterea ghipsului, se mobilizează activ genunchiul și se aplică masaj pe cvadriceps, după încălzirea lui prin băi de aer încălzit.

5. Decolarea epifizei tibiale superioare

Etiopatogenie. După cum se știe, tibia se formează prin patru puncte de osificare : unul primitiv pentru corpul osului, ce apare la începutul lunii a doua a vieții fetale, și trei complimentare, dintre care unul pentru platoul tibial, ce apare la naștere și se sudează spre 18 ani, unul pentru pilonul tibial și unul pentru tuberozitatea anterioară, ce se dezvoltă la 13 ani. Situația supraligamentară a epifizei proximale a tibiei face ca aceasta să fie destul de ferită de traumatisme. Böhler pe 7 600 de fracturi de tibie nu găsește decît 4 decolări epifizare. În literatură sînt descrise 26 de cazuri, din care, după Böhler, numai 12 aveau un diagnostic cert.

Ele se produc între 14 și 16 ani, în urma unor traumatisme puternice directe (trecerea unei roți de vehicul, izbitură pe extremitatea superioară a diafizei, genunchiul fiind în flexiune).

Epifiza decolată se deplasează în recurvatum, mai rar în valgus sau varus. Articulația genunchiului rămîne intactă din cauza inserției infe-

rioare a ligamentelor laterale, care atașează metafiza tibială la condilii femurali.

Simptomatologie. Cînd deplasarea este mică, semnele clinice sînt acelea ale unei entorse, cu tumefacție mai joasă decît în dreptul articulației propriu-zise și echimoză. Dacă deplasarea este mare apare aspectul de baionetă, fie în valgus, fie în varus.

Deviațiile sînt mai jos de interlinia articulară. Dacă împreună cu epifiza s-a decolat și tuberozitatea anterioară a tibiei, rotula este deplasată în sus.

Aspecte radiografice ne pot da informații prețioase. Radiografia deci este absolut necesară pentru stabilirea diagnosticului și poate pune în evidență o fractură parcelară juxtaepifizară.

Evoluție și prognostic. Corect tratate, decolările de epifiză tibială superioară se soldează cu bune rezultate.

Complicații. Dintre complicații trebuie să amintim :

Deschiderea focarului, prin acțiunea traumatismului asupra părților moi.

Compresiunea pachetului vasculonervos din spațiul popliteu în cazul deplasărilor posterioare.

Diformități consecutive tulburărilor de creștere la nivelul cartilajului de conjugare.

Dezaxări ale gambei, cînd nu s-a făcut reducerea.

Tratament. În cazurile fără deplasare, se imobilizează bolnavul la pat, făcîndu-i-se eventual și o gutieră ghipsată cruropedioasă. Contracțiile pe loc ale cvadricepsului pot să fie începute după cîteva zile. Aparatul va fi menținut circa 3—4 săptămîni. După acest interval bolnavul va începe mișcări activo-pasive și apoi active pînă la recuperarea unei bune mișcări a genunchiului.

Dacă există deplasare, reducerea se face sub tracțiune extemporanee pe masa ortopedică, genunchiul fiind în ușoară flexiune și trăgîndu-se înainte fragmentul diafizar. După reducere, se face controlul radiografic și se imobilizează în ușoară flexiune timp de 3—4 săptămîni, apoi încep mișcările active la pat. Sprijinul pe picior va veni numai după cel puțin 2 luni de la accident. Unii autori folosesc un aparat crurogambier ghipsat de mers pentru 15 zile. După scoaterea aparatului ghipsat se începe tratamentul funcțional.

Dacă reducerea fragmentelor nu se menține în aparatul ghipsat, după un control radiografic (4—5 zile de la repunere) se poate face din nou reducerea prin tracțiune, iar percutan se va înfige un cui în fragment care se înglobează în aparatul ghipsat și care se va scoate după 10—14 zile.

Lopez-Duran Lozano (1962) a sistematizat în următorul tablou indicațiile terapeutice în diferitele tipuri de fracturi ale extremității superioare a diafizei tibiale.

Tipul de fractură	Indicația
1. Fracturi liniare fără deplasare (cel mult 1—2 mm deplasare)	Nu se reduc. Extensie continuă cu 1—2 kg și mobilizare activă. Eventual aparat cruropodal
2. Fracturi prin înfundare pînă la 5 mm. Însoțite de valgus, de varus sau de neregularități ale suprafeței articulare importante	Ca la punctul 1
3. Fracturi liniare cu deplasare	Reducerea nesîngerîndă pe masă ortopedică sau prin incizie transversală, fără artrotomie, și fixare cu șuruburi. De a 2-a zi extensie continuă și mobilizare pe atelă Braun, timp de 6 săptămîni
4. Fracturi mixte	Se ridică înfundarea, se menține reducerea cu grefon și șurub, eventual cu placă dacă fractura se întinde și la diafiză. După două săptămîni se începe mobilizarea sub extensie.

BIBLIOGRAFIE

1. Belova A. N., *Zakritie perelomi kostei kolennovo sustava i ih lecenie*, Aktualniie voprosi ortopedii i traumotologhii. Moscova, 1960, 68 — 88.
2. Bogdanov F. R., *Vnutrisustavniie perelomii*, Sverdlovsk, 1949.
3. Böhler L., *The treatment of fractures*, Londra, Grune and Stratton, 1957.
4. Ciaklin V. D., *Operationaia ortopedia*, Moscova, Medghiz, 1951.
5. Economu Th., *Traumatologie infantilă*, București, Edit. medicală, 1958.
6. Gușev F. F., *Fracturile izolate la nivelul de inserție a ligamentelor încrucișate ale articulației genunchiului*, Hirurghia, Moscova, 1961, *9*, 42 — 45.
7. Herbert J. J., Paillot J. et Fenies M. Th., *A propos des fractures de l'extrémité superieure du tibia*, Mémoires de l'académie de chirurgie, Paris, 1959, **85**, *17 — 18*, 488 — 491.
8. Juvara Er., *Corps étranger de l'articulation du genou gauche, provenant de l'arrachement d'un fragment d'os correspondant a l'insertion antérieur du ligament croisé postéro-interne. Operation. Guérisson*, Bull. et mémoires de la Soc. Nat. de chirurgie, 1928, 1118.
9. Kocerghin I. S., *O vnutrisustavnih perelmoh Kolennovo sustava*, Voprosi neotlojnoi hirurghii i onkologhii Gorki, 1941.
10. Kojuh B. S., *Lezarea articulației genunchiului în fracturile capului peroneului și ale metafizei tibiale*, Ortopedia, travmatologhia i protezirovanie, Moscova, 1962, *2*, 61 — 63.
11. Kupermann W., *Behandlung des Schienbeinkopfbrüche*, XIX Kongres des Deutschen Orthopädischen Geselschaft, Zürich, 27 — 30 septembrie 1961.
12. Lozano Lopez-Duran L., *Les fractures des plateaux tibiaux*, Revista di ortopedia i traumatologhia, 1962, **6** — **IB**, 73 — 169.
13. Ocicur T. P., *Vnutrikapsuharniie perelomi kolennovo sustava, ih klassifijația i lecenia*, Trudi Ukrainskovo siezda ortopedov, Kiev, 1940.
14. Rădulescu Alex., *Fracturi și luxații*, București, Edit. de stat pentru literatură științifică, 1952.
15. Vasilevscki N. N., *Despre atitudinea chirurgului în hemartroza genunchiului determinată de fracturile condililor tibiali*, Novii hirurghiceskii arhiv, 1961, *3*, 54 — 58.

16. VOROBIEV B. I., *Tratamentul funcțional al fracturilor intraarticulare de genunchi*, Ortopedia, traumatologhia i protezirovanie, Moscova, 1962, 5, 84 – 85.
17. WELLER S. u. KUHNLEIN E. *Die Traumatologie des Kniegelenke.* Stuttgart, Georg Thieme, 1962.

6. Fracturile extremităților superioare a tibiei, vicios consolidate

Pe cît de bogată este literatura medicală privind tratamentul fracturilor recente ale extremității superioare a tibiei, pe atît de săracă este aceea privind tratamentul fracturilor vicios consolidate ale aceluiași segment. Abia în 1948 Chalochet a publicat o lucrare de ansamblu asupra acestei probleme, sub forma unei teze susținute la Facultatea de medicină din Paris. În Clinica de ortopedie și traumatologie F.P.S.M.F., au fost internați între 1948 și 1962, 24 de bolnavi suferinzi de fracturi ale extremității superioare a tibiei, vicios consolidate.

Etiopatogenie. Consolidarea vicioasă a fracturilor extremității superioare a tibiei se produce ca o urmare a unui tratament greșit aplicat. După Böhler, orice unghiulare mai mare de 10° și orice instabilitate articulară consecutivă sînt rezultatul tratamentului și nu al accidentului.

Instabilitatea articulară este de obicei o sechelă a unei fracturi unituberozitare cu traiect supraligamentar și se datorește tasării sau denivelării unuia din condili deasupra inserției ligamentare. Ligamentul lateral de aceeași parte destinzîndu-se, stabilitatea genunchiului este astfel compromisă. Laxitatea ligamentului lateral extern este mult mai frecventă decît a celui intern (vezi schema O. Palma).

Dezaxarea înaltă a tibiei apare în urma unei fracturi complexe inter- și subtuberozitare, a unei fracturi subtuberozitare care nu interesează epifizele, sau a unei fracturi cu traiect infraligamentar a condilului intern. De obicei dezaxarea înaltă a tibiei nu se modifică în urma unei imobilizări în flexiune.

Calusurile vicioase mixte sînt rare și constau din asocierea unei instabilități articulare laterale prin denivelarea unui condil tibial și prin anchilozarea parțială sau totală în ceea ce privește flexiunea. Dezaxarea înaltă a tibiei se datorește fracturilor complexe sub- și intertuberozitare tratate ortopedic sau unei intervenții chirurgicale incorect executate. Laxitatea ligamentară apare de partea opusă sensului dezaxării.

Anatomie patologică. Aspectul anatomo-patologic depinde de tipul calusului vicios.

În instabilitatea articulară prin denivelarea condilului tibial extern se pot observa mai multe aspecte, după tipul de fractură care a determinat apariția diformității. De obicei este vorba de sechela unei fracturi unituberozitare externe, mixtă, produsă și prin denivelare, dar și prin tasare, încît suprafața articulară corespunzătoare lărgită transversal prezintă în mijlocul său sau în cele două treimi anterioare o adîncitură mai mult sau mai puțin profundă și o margine glenoidiană înaltă, agresivă, deplasată în afară. Înfundarea pură, fără deplasarea marginii „castronașului" și fără

exagerarea ei, deci cu înfundarea în masă a unei jumătăți de consolă, ca și fractura marginii posterioare sînt mai rar întîlnite. În 20% din cazuri, după Becker, se observă și leziuni de menisc extern, de obicei sub forma dezinserțiilor laterale cu luxație internă și cu inclavarea lui în focarul de fractură. Leziunile capsulo-ligamentare sînt de mai mică importanță.

Instabilitatea articulară consecutivă denivelării condilului tibial intern total prăbușit este și ea foarte supărătoare și handicapează pe bolnav atît în statică, cît și în mers. Cartilajul articular și meniscul intern rămîn în marea majoritate a cazurilor indemne.

Blocajul mai mult sau mai puțin accentuat al genunchiului este o complicație gravă, dacă este datorit elementului osos denivelat și nu celui sindesmic. Acesta este datorit atît accidentului, cît și imobilizării prelungite.

Simptomatologie. Calusurile vicioase ale extremității superioare a tibiei au o simptomatologie particulară, legată de tipul anatomo-patologic. În general, este vorba de un genunchi deviat în varus sau valgus și uneori și în ușoară flexiune, la care se asociază sau nu o laxitate ligamentară externă sau internă. Mișcarea de flexiune în continuare sau cea de extensie normală sînt împiedicate.

În instabilitățile articulare, caracteristică este instabilitatea genunchiului, care, în timpul mersului, fuge in varus sau valgus. Bolnavul șchiopătează și simte nevoia de a merge sprijinindu-se în baston.

La aceasta, încep să se adauge progresiv semnele suferinței articulare, datorite artrozei.

Semnele clinice fac deseori posibil chiar un diagnostic al tipului anatomo-patologic. Deviația în valgus, corectabilă cu ușurință manual, și laxitatea ligamentului lateral extern ne vor face să ne gîndim la o instabilitate articulară prin denivelarea condilului tibial extern. Deviația în varus, corectabilă cu ușurință manual, și laxitatea ligamentului lateral intern ne vor face să ne gîndim la o instabilitate articulară prin denivelarea condilului tibial intern. Deviația ireductibilă, de obicei în varus, fără laxitate ligamentară, ci însoțită, din contra, de o redoare de genunchi de un grad oarecare, ne va face să ne gîndim la o dezaxare înaltă a tibiei. Deviația în sens opus a laxității ligamentare ne va face să ne gîndim la un calus vicios, mixt. Prin măsurătoarea cu goniometrul vom stabili și gradul de redoare articulară.

În cazuri excepționale, prin înfundarea pilierului anterior al epifizei superioare a tibiei, se pot produce, așa cum remarcă Salmon, o subluxație posterioară a tibiei și genu recurvatum, cu impotență funcțională considerabilă, dureri și artroză prin incongruență.

Aspecte radiografice sînt variate. Radiografia este indispensabilă stabilirii diagnosticului precis. Examenul radiografic trebuie făcut cu minuțiozitate, nu numai în pozițiile standard, de față și de profil, ci și în genunchiul așezat în maximum de varus sau de valgus, după caz. Aspectele radiografice diferă și ele după tipul anatomo-patologic și trebuie studiate cu multă atenție. Examenul radiografic urmărește nu numai să stabilească tipul anatomo-patologic, ci și să controleze gradul de laxitate ligamentară, să permită măsurarea exactă a eventualelor dezaxări dia-epifizare și să dea indicații asupra gradului de evoluție a artrozei posttraumatice.

O prețioasă indicație ne dau, mai ales în aprecierea motivului pentru care există, și o redoare sau chiar anchiloza genunchiului.

În instabilitatea articulară prin denivelarea condilului tibial extern, pe radiografia de față, cu genunchiul forțat în varus, se observă o lărgire a interliniei interne, în timp ce cu genunchiul forțat în valgus, interlinia internă nu se modifică.

În instabilitatea articulară prin denivelarea condilului tibial intern, suprafața articulară a acestuia prezintă o oblicitate anormală, iar pe radiografia de față, cu genunchiul forțat în valgus, se observă o lărgire a interliniei interne.

În dezaxările înalte ale tibiei se poate calcula cu o exactitate aproximativă gradul de unghiulare, care ne este indispensabil în vederea efectuării tratamentului.

Tratament. Fracturile vicios consolidate ale extremității superioare a tibiei nu se pot corecta decît prin metode terapeutice sîngerînde. Indicația operatorie trebuie pusă cu prudență și numai după ce au fost studiate cu minuțiozitate și cu discernămînt toate caracteristicile locale ale diformității, precum și fixarea sigură a elementului care a schimbat funcția articulației.

În instabilitatea articulară prin denivelarea unui condil, intervenția chirurgicală cea mai eficace este osteotomia subglenoidiană supraligamentară propusă de Katzenstein în 1914 și reluată de Lenormand, Lexer (1913), Hueten (1932) etc. Prin această osteotomie se urmărește ridicarea în masă a platoului tibial coborît și fixarea lui în poziție corectă, cu un grefon osos dur, cuneiform, introdus în focarul de osteotomie. Această intervenție își are rostul numai atunci cînd platoul tibial este oarecum conservat, fiindcă altfel putem să desființăm dezaxarea laterală, dar să blocăm flexiunea.

Pentru ridicarea platoului tibial intern, se face în genere o incizie curbă, ce pornește de la condilul femural, încrucișează oblic fața laterală a genunchiului, coboară în lungul marginii interne a tendonului rotulian și se îndreaptă apoi înăuntru, spre fața anterointernă a tibiei. Rădulescu preferă o lungă incizie în omega prelungit. Se pune în evidență condilul tibial intern. Prin artrotomie se controlează starea meniscului intern și felul cum s-a adaptat la leziunea consolei respective. Dacă el nu mai poate servi scopului și nu ajută cel puțin cu un element de completare și denivelare netedă a unei porțiuni din platou, ci, dimpotrivă, este agresiv, se extirpează. Cu o daltă lată (după adîncimea înfundării), la 10—15 mm de marginea glenei sub înfundare și deasupra ligamentului lateral se face osteotomia transversală, dalta fiind îndreptată paralel cu interlinia articulară, pînă ce se ajunge aproape sub masivul spinelor tibiale. În acest moment, operatorul ridică cu dalta platoul tibial, în timp ce ajutorul duce gamba în valgus. Focarul de osteotomie se deschide și ia forma unui unghi diedru. De pe fața internă a tibiei se recoltează grefonul osos cuneiform, lung de 4 cm lat de 2,5 cm și cu baza înaltă de 10—15 mm. Grefonul este introdus în unghiul diedru al osteotomiei subglenoidiene, în timp ce ajutorul menține gamba în valgus forțat. După sutura în planuri anatomice, se imobilizează membrul inferior operat într-un aparat ghipsat cruropodal,

cu genunchiul în ușoară flexiune pentru 15 zile, după care se ridică aparatul și se începe mobilizarea activă a genunchiului. Mersul și sprijinul pe membrul inferior operat nu vor fi permise decît după trei luni de zile.

Pentru ridicarea platoului tibial extern se face o incizie de forma unui S italic alungit, ce pornește de la nivelul condilului femural extern, se îndreaptă spre tuberozitatea anterioară a tibiei, pe care o ocolește, și apoi spre fața anterointernă a tibiei. Condilul tibial extern se degajează cu ajutorul răzușei și restul timpilor operatori decurg ca și pentru ridicarea platoului tibial intern. În momentul osteotomiei, ajutorul duce gamba în varus forțat.

Grefonul se poate recolta, mai ales dacă este nevoie să fie mai masiv, și din creasta iliacă sau se poate folosi și din banca de os. Introdus în unghiul diedru format prin ridicarea platoului tibial, el menține platoul în contact cu femurul, destinde ligamentul lateral și asigură stabilitatea genunchiului.

În cazurile mai rare, în care depresiunea platoului tibial este parțială, și are forma unui crater, lipsa de substanță poate fi completată cu un grefon osos de dimensiuni identice recoltat chiar din tibie, din rotula ridicată prin patelectomie, cum fac Wilson și Jacob, sau dintr-o coastă, cum face Rădulescu. Pentru aceasta se abordează articulația și se descoperă înfundarea. Se recoltează apoi grefonul (din creastă, coastă, tibie) și se ajustează în așa fel, încît să se adapteze la lipsa de substanță pe care o desființează. Se chiuretează craterul și se introduce în el grefonul cu corticala în sus, astfel ca aceasta să se continue perfect cu cartilajul articular. Coasta se pretează foarte bine la aceasta. Articulația este rapid mobilizată, dar sprijinul pe membrul inferior respectiv nu va fi permis decît după 4—6 luni de zile. De altfel, despre aceste procedee s-a mai scris și la fracturile prin sfărîmare ale consolei tibiale.

În dezaxările produse de fracturile vicios consolidate ale tibiei, cu o unghiulație ce depășește 15°, este necesară să se facă la nivelul dezaxării o osteotomie, atît a tibiei, cît și a peroneului. Osteotomia se poate face cuneiformă, transversală, liniară, cu introducerea unui grefon osos cuneiform cum recomandă Campbell, cuneiformă oblică, în Z sau plană oblică. Tipul osteotomiei depinde de tipul anatomo-patologic al calusului vicios. Unghiulările simple vor fi corectate de preferință printr-o osteotomie oblică, cuneiformă, iar unghiulările însoțite de rotație printr-o osteotomie cuneiformă transversală sau plană, oblică.

Salmon a rezolvat cazul de înfundare traumatică a marginii tibiale anterioare cu genu recurvatum și subluxație posterioară a tibiei printr-o artroriză anterioară de tip Brett, cu ajutorul unui grefon iliac.

În calusurile vicioase, complicate și cu redoarea genunchiului, consecutivă leziunilor sindesmice, se va apela la tot arsenalul balneo-kinetoterapic pentru recuperarea mobilității articulației. Redoarea în flexiune, care este cea mai frecventă, se poate rezolva printr-o capsulotomie sau capsulectomie posterioară, iar redoarea în extensie printr-o operație mobilizatoare (artroliză sau chiar artroplastie).

Indiferent de forma anatomo-patologică a calusului vicios, dacă artroza este incipientă operațiile corectoare descrise mai sus pot opri evo-

luția proceselor degenerative, prin restabilirea condițiilor biomecanice normale de funcționare a genunchiului. Dacă artroza a ajuns într-o fază mai înaintată, ea se va trata așa cum se arată la capitolul privind gonartroza. În cazurile foarte rare în care nu este posibilă corectarea diformității, rămîne ca o ultimă soluție terapeutică rezecția economică a genunchiului.

BIBLIOGRAFIE

1. Böhler, *The treatment of fractures, Londra, Grune* and Stratton, 1957.
2. Chalochet P., *Sur le traitement des fracture unituberositaires du tibia,* Thèse de Paris, 1942.
3. Merle d'Aubigné R. et Ramadier J. O., *Traumatismes anciens Rachis. Membre inférieur* Paris, Masson, 1959.
4. Salmon M., *Affaissement traumatique du pilier antérieur tibial, genu recurvatum subluxation postérieure du tibia. Réduction Greffe.* Revue de chirurgie orthopédique, Paris, 1961, *47 1,* 109 – 110.
5. Wilson W. J. et Iacob J. E., *Patellar graft for severly depressed comminutive fractures of the lateral tibial condyles,* The Journal of Bone and Joint Surgery, 1952, 34 A, 2.

Fracturile extremității superioare a peroneului

Frecvența. Este o leziune destul de rară, întîlnită mai întotdeauna la adulți și bătrîni. Se asociază adesea cu fractura platoului tibial și cu diastazisul tibio-peronier inferior.

Etiopatogenie. Se recunosc trei mecanisme de producere :

1. O lovitură directă asupra epifizei, dată de un corp contondent, cu care ocazie se lezează de obicei și nervul sciatic popliteu extern. Sediul traiectului de fractură, în aceste cazuri, poate fi diferit. În general se face o fractură cominutivă.

2. Contracția bruscă a bicepsului poate smulge inserția de pe apofiza stiloidă a peroneului, împreună cu un fragment mai mic (vîrful) sau mai mare (pînă la baza stiloidei).

3. Mecanismul cel mai frecvent este însă acela printr-o flexiune bruscă a genunchiului, combinată cu o mișcare de rotație. În aceste cazuri traiectul este oblic situat, la nivelul gîtului osului.

Fractura extremității superioare a peroneului mai poate fi întîlnită și în fracturile oaselor gambei de tip Maisonneuve, în diastazisul tibio-peronier, sau poate fi asociată chiar unei fracturi spiroide de gambă.

Anatomia patologică. Traiectul de fractură este variabil, de la o mică smulgere, în formă de semilună, pînă la traiecte oblice, spiroide sau multiple (fractura cominutivă). După localizarea lor, se pot împărți în *fracturi ale gîtului, capului și apofizei stiloide.*

Leziunile asociate ale părților moi sînt ruptura ligamentului lateral intern, a capsulei, rupturi musculare sau mai frecvent leziuni ale nervului sciatic popliteu extern.

Simptomatologie. Bolnavul acuză în momentul producerii o durere vie locală sau iradiată pe teritoriul nervului sciatic popliteu extern. Se pun

în evidență tulburări de sensibilitate și parestezii pe fața externă a gambei și piciorului. Tumefacția este moderată, iar reacția articulară minimă. Pe fața externă a gambei se observă adesea o echimoză discretă.

Mișcările active ale genunchiului nu sînt interesate, dar flexiunea sub rezistență este dureroasă. Cînd diastazisul articular la gleznă este prezent, fenomenele de entorsă sînt uneori foarte importante, încît impotența funcțională este accentuată. Intensitatea durerii la tentativa de mers poate deruta clinicianul de la diagnosticul de fractură și a capului peroneului.

În fracturile apofizei stiloide se poate simți deplasarea acesteia în sus.

Aspectele radiografice furnizate de radiografia din față a genunchiului arată sediul leziunii și forma fracturii.

Evoluție și prognostic. Fără complicații nervoase, leziunea traumatică osoasă se consolidează sigur, în bune condiții, fără tulburări funcționale. Complicația nervoasă face ca prognosticul să fie rezervat și trebuie tratată cît mai urgent și cît mai corect posibil.

Complicațiile sînt exclusiv din partea nervului sciatic popliteu extern. În momentul accidentului se poate produce întinderea, rănirea, ruperea nervului, iar tardiv, prinderea lui în calus.

Diagnostic. Se bazează pe discreția semnelor clinice, localizarea lor strictă la acest nivel (durere vie în punct fix), sediul extern al echimozei și semnele eventuale ale leziunii nervoase, care trebuie căutate cu stăruință.

Diagnostic diferențial. Se face cu luxația capului peronier sau cu diastazul tibio-peronier superior, leziuni cu mult mai rare. Mai întotdeauna numai radiografia poate elucida diagnosticul. Cînd există concomitent diastazisul tibio-peronier inferior, fenomenele de gravă entorsă a piciorului pot atrage diagnosticul și cel de fractură să scape.

Tratament. Pot fi posibile trei situații :

În cazurile fără complicații nervoase, simpla imobilizare în aparat ghipsat circular de mers, cuprinzînd și genunchiul, timp de 3 — 4 săptămîni, este suficientă pentru o consolidare în bune condiții. Mulți socotesc chiar și acest lucru inutil și nu îl folosesc decît atunci cînd există și un diastazis tibio-peronier inferior, soluționat eventual chirurgical. Consolidarea se produce bine și fără urmări, chiar numai prin simplul repaus la pat, iar cîteodată bolnavul este lăsat să meargă cu un pansament făcut din clei zincat.

În caz de complicații nervoase, acestea au prioritate în tratament și se intervine chirurgical precoce, pentru izolarea sau suturarea nervului lezat. Tardiv, se mai poate face neuroliza sciaticului popliteu extern, prins în calusul osos sau în țesutul dur fibros.

Sinteza osului fracturat nu este de obicei necesară. Cînd osteosinteza se impune, se face de obicei cu sîrmă sau cu un vîrf de broșă, cui sau șurub.

Cînd leziunea peronieră apare ca o complicație a fracturii tibiale, aceasta din urmă are prioritate, cu excepția leziunilor nervoase, ce vor fi tratate neîntîrziat, de obicei chirurgical, după cum s-a arătat mai sus.

Fracturile de rotulă

Etiopatogenie. Sînt fracturi ce se întîlnesc la adulţi şi foarte rar la copii sau la bătrîni, la care se rupe ligamentul cvadricipital ori ligamentul rotulian. Frecvenţa lor este de 2,5% faţă de restul fracturilor.

Ca mecanisme de producere se recunosc *trumatismul direct* şi cel *indirect*. Direct, rotula se fracturează fie prin lovituri primite cu un corp dur (copită de cal, par) fie prin cădere pe genunchi sau proiectare pe un corp dur în accidentele de automobil. Indirect, rotula se fracturează printr-o flexiune exagerată în timpul unei căderi, prin apăsarea ei de condilii femurali. În acest din urmă caz, rotula se rupe la mijloc sau se smulge inserţia cvadricepsului cu un fragment de os.

Rotula este sediul cel mai frecvent al fracturilor iterative. Este vorba fie de rupturi ale calusului însuşi, fie mai frecvent de fractura la un nivel apropiat de el.

Anatomie patologică. Se pot produce fisuri, fracturi fără deplasare şi fracturi cu deplasare. Traiectul fracturii poate fi longitudinal, sagital, frontal, foarte rar, şi transversal la diferite nivele sau cominutiv. Fracturile pot fi deschise sau închise. Deplasarea dintre fragmente poate merge de la cîţiva milimetri la 8 cm. În cele mai multe cazuri franjuri de ţesut fibros provenit din ruptura ţesuturilor moi înconjurătoare se interpun între fragmente.

Piatigorsky (1961) a propus o clasificare, pe care o reţinem :

Fracturi de rotulă
- 1. cominutive
- 2. transversale
  - — cu un fragment sfărîmat
  - — cu diastazis
- 3. verticale
  - — fără diastazis
  - — sagitale
  - — frontale
- 4. ale vîrfului
- 5. ale bazei

Hemartroza este totdeauna prezentă, putînd fi foarte voluminoasă. Traumatismul interesează şi capsula cu aripioarele rotuliene, care pot fi rupte sau dilacerate. Dacă ruptura aripioarelor este unilaterală, se produce şi o rotaţie a fragmentelor unul faţă de celălalt.

Simptomatologie. Genunchiul este tumefiat şi cu contururile şterse, din cauza hemartrozei voluminoase. La nivelul rotulei se observă o depresiune, la marginile căreia se pot palpa cele două fragmente. Şanţul dintre ele poate fi pus în evidenţă prin *semnul creionului*. Creionul se aşază şi se apasă puternic în spaţiul dintre cele 2 fragmente, unde se înfundă adînc. Bolnavul acuză dureri spontane şi la palpare nu îşi poate ridica gamba de pe planul patului şi nu poate extinde genunchiul. Totuşi, în fracturile verticale şi în fisuri aceste mişcări pot fi posibile. Mersul se poate face în uşor recurvatum cu sprijin pe coapsă.

Aspectele radiografice sînt furnizate de radiografiile de față și profil care sînt obligatorii (fig. 112).

Diagnostic. În aceste condiții, diagnosticul pozitiv se face cu ușurință.

Diagnosticul diferențial. Se va face diagnosticul diferențial cu ruptura tendonului cvadricipital, cu ruptura tendonului rotulian, cu smulgerea cu deplasare a apofizei tibiale anterioare, cu hematomul bursei prerotuliene după cîteva zile de la accident, cu patela bipartită în care fragmentele sînt, după cum știm, regulate și cu margini condensate și în care leziunea este adesea bilaterală, cu apofizita patelară Sinding-Larsen Johansen, în care nucleul osos apare neuniform, ca „un cer cu nori". De asemenea, osteocondrita disecantă a rotulei, ca și patelita traumatică pot face greutăți în ceea ce privește punerea diagnosticului.

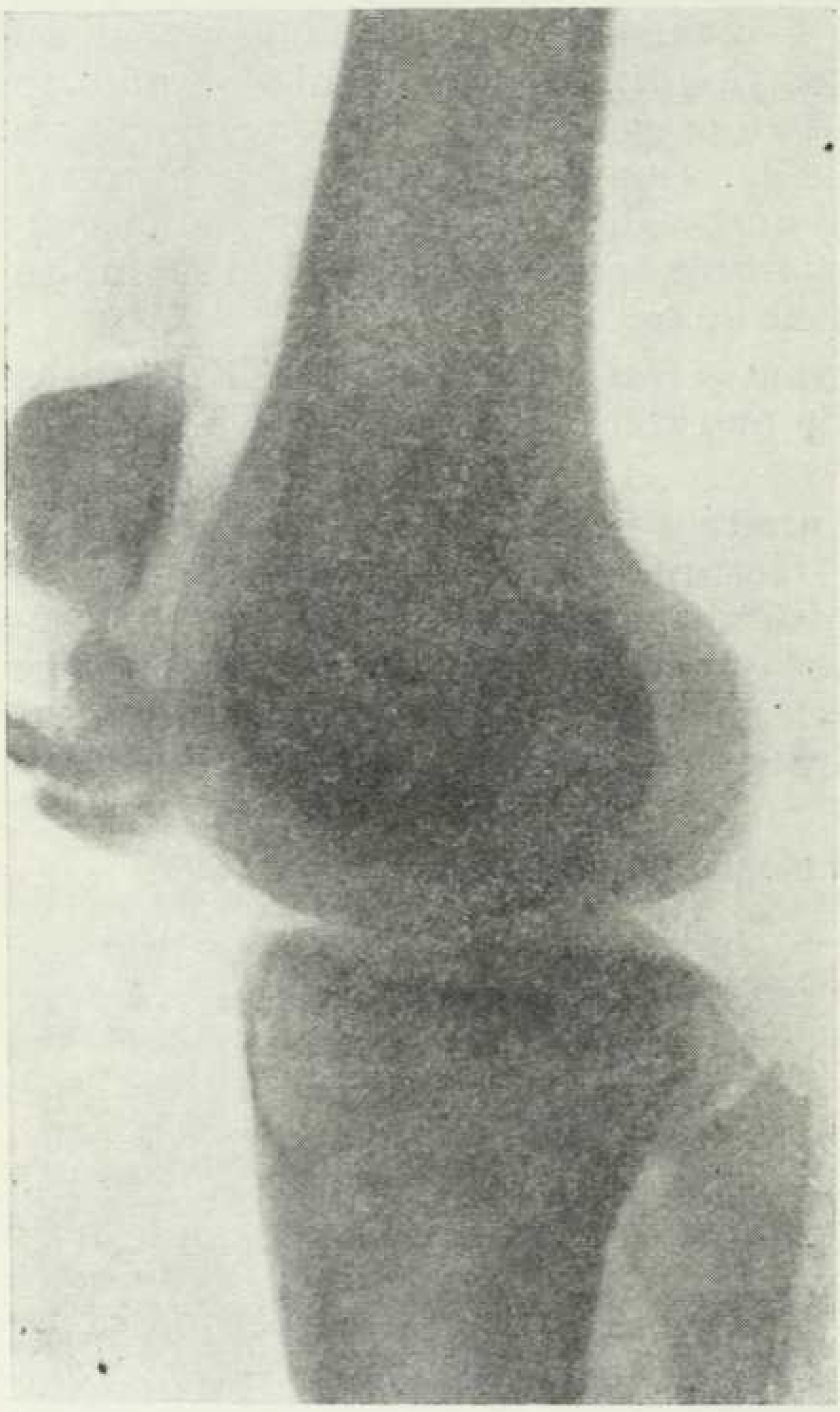

Fig. 112. — Fractură cominutivă a rotulei.

Caracteristicile clinice și radiologice ale acestor afecțiuni sînt descrise la capitolele respective, încît nu vom stărui aici asupra lor.

Evoluție și prognostic. Prognosticul este bun în cazul unui tratament corect. Fracturile cu deplasare nu se pot vindeca spontan, din cauza interpunerii de țesut fibros și a distanței mari dintre fragmente. Fracturile verticale, fisurile și fracturile fără deplasare se vindecă prin simplul tratament ortopedic de imobilizare.

Complicațiile ce pot surveni sînt : deschiderea focarului și eventual artrita consecutivă, fracturile asociate ale femurului sau ale tibiei, pseudartroza, calusurile fibroase sau vicioase, fracturile iterative, redoarea sau anchiloza genunchiului, artroza posttraumatică.

Tratament. Tratamentul ortopedic are indicații în fracturile fără deplasare, în fisuri și în fracturile verticale. În fisurile incomplete un repaus de 15 — 20 de zile cu pansamente umede în primele zile este suficient ca bolnavul să-și reia treptat funcția genunchiului. În fracturile fără deplasare (sau cel mult cu una de 1—2 mm), cu aparatul extensor intact, se face imobilizare în extensie într-un aparat ghipsat crurogambier sau

numai într-o gutieră ghipsată. Böhler făcea puncția hematomului chiar a doua zi, așeza gamba în extensie pe coapsă, imobiliza rotula cu benzi adezive timp de 5 — 6 zile și apoi aplica un aparat ghipsat crurogambier pentru 25 de zile.

Prima osteosinteză de rotulă a fost făcută de scoțianul Cameron din Glaskow, în 1877. Un an mai tîrziu, Lister avea să facă aceeași operație și a publicat și prima lucrare privind tratamentul operator al fracturilor de rotulă. În 1909 Heineck adună din literatura mondială peste 1 100 de cazuri de fracturi de rotulă operate.

Osteosinteza rotulei se face dacă fragmentele sînt intacte și dacă starea generală a bolnavului o permite. Dacă regiunea genunchiului prezintă plăgi, se va face întîi cura acestora și apoi osteosinteza. Cînd tegumentele sînt intacte se operează de urgență, fără să se mai aștepte resorbția hematomului.

Intervenția se va face sub rahianestezie sau chiar narcoză, cum recomanda Bogoraz, pentru a se relaxa musculatura.

Inciziile pot fi în formă de potcoavă (Farabeuf), în omega lateral Langenbeck, mediană Ollier sau mediană, ocolind rotula, Bougot sau Dupuis, ori, în fine, în L cu ramura scurtă subrotuliană. Se descoperă focarul de fractură, se curăță cheagurile articulare, se face hemostaza, se înlătură țesuturile de interpunere și apoi se face osteosinteza cu fir metalic V_2A, setolină, nailon, cu grijă extremă ca suprafețele articulare să nu fie denivelate sau angulate. Sinteza se face prin cerclaj, hemicerclaj, fir transfixiant vertical, sau fire transfixiante orizontale (fig. 113 și 114). Cînd se face cerclajul se folosește acul tubular conductor Toma Ionescu, iar forajul se face cu broșe Kirschner (fig. 115).

Hachez-Leblanc, studiind structura normală a rotulei (condensată anterior) și a inserțiilor rotuliene (anterioare), consideră că forțele de tracțiune acționează anterior și propune cerclajul funcțional anterior (fig. 116).

Peste traiectul fracturii se refac straturile fibroase, și apoi cu îngrijire aripioarele rotuliene și sutura capsulei.

Se imobilizează în atelă ghipsată pentru 15 — 20 de zile, începîndu-se chiar de-a doua zi contracții active pe loc ale cvadricepsului. Böhler recomandă mersul 1 kilometru în prima săptămînă crescînd cu 1 — 2 km pentru săptămînile ce urmează, considerînd că aceasta reprezintă singurul mijloc de a evita atrofia cvadricepsului și aderențele fundului de sac subcvadricipital.

Rezultatele funcționale sînt foarte bune, dacă tratamentul chirurgical a fost corect și dacă s-a făcut un tratament de recuperare funcțională constînd din masaje ale cvadricepsului și gambei și mobilizarea activă a genunchiului din a 12-a-a 20-a zi. Cel mai bun exercițiu pe care îl recomandăm este acela al suirii și coborîrii unei scări, treaptă după treaptă. După osteosintezele cu fir metalic nu se va recomanda raze ultrascurte.

Patelectomia a fost recomandată și executată de Heineck (1911) și la scurt interval și de alții, între care și Tarlep și Pierre, care au obținut rezultate mulțumitoare.

Broke recomandă în fracturile cominutive *patelectomia totală*, iar în fracturile vîrfului *patelectomia parțială* cu refacerea aparatului de extensie

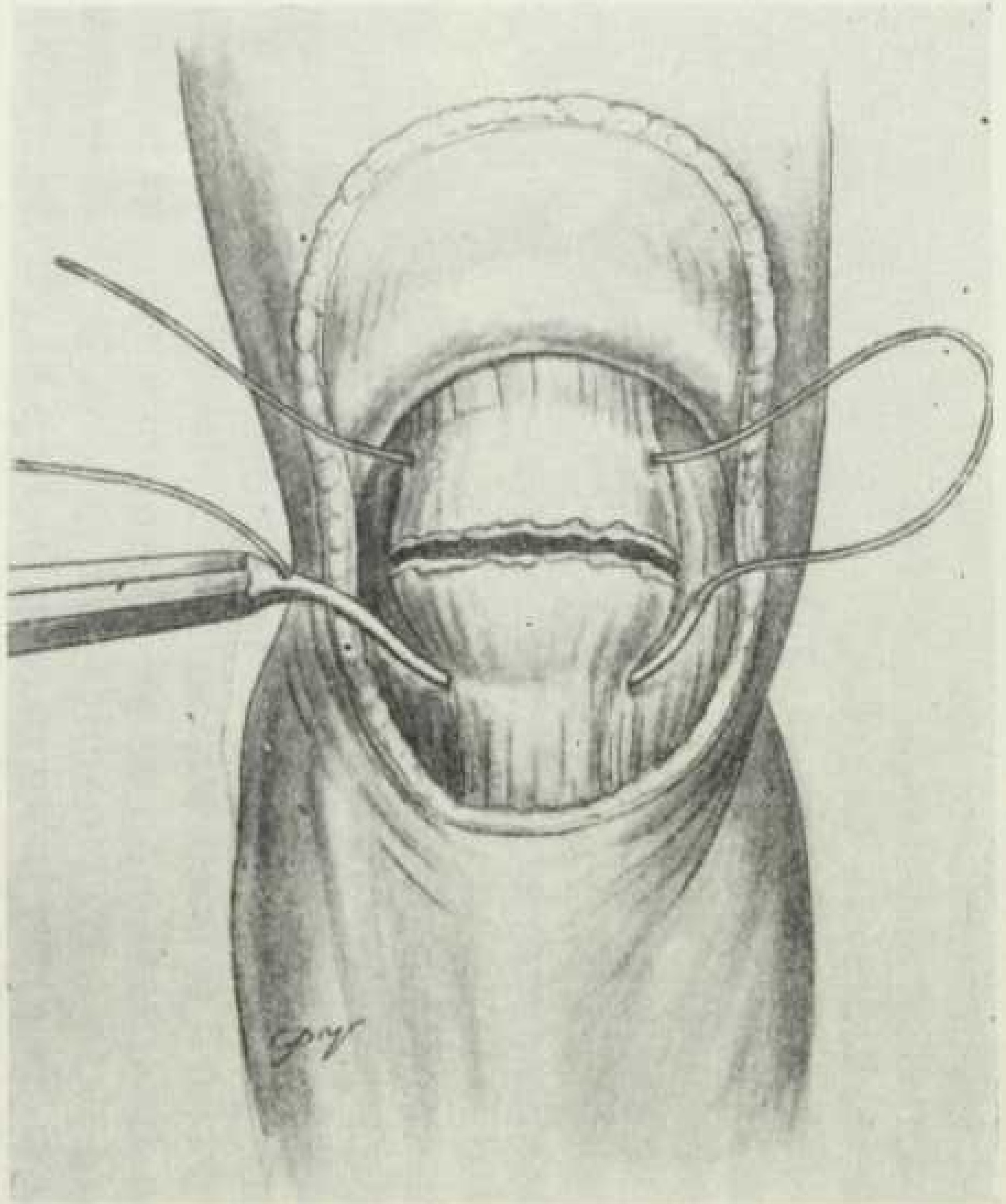

Fig. 113. — Cerclaj rotulă. Trecerea firului metalic, dublu răsucit, cu ajutorul tubular Toma Ionescu.

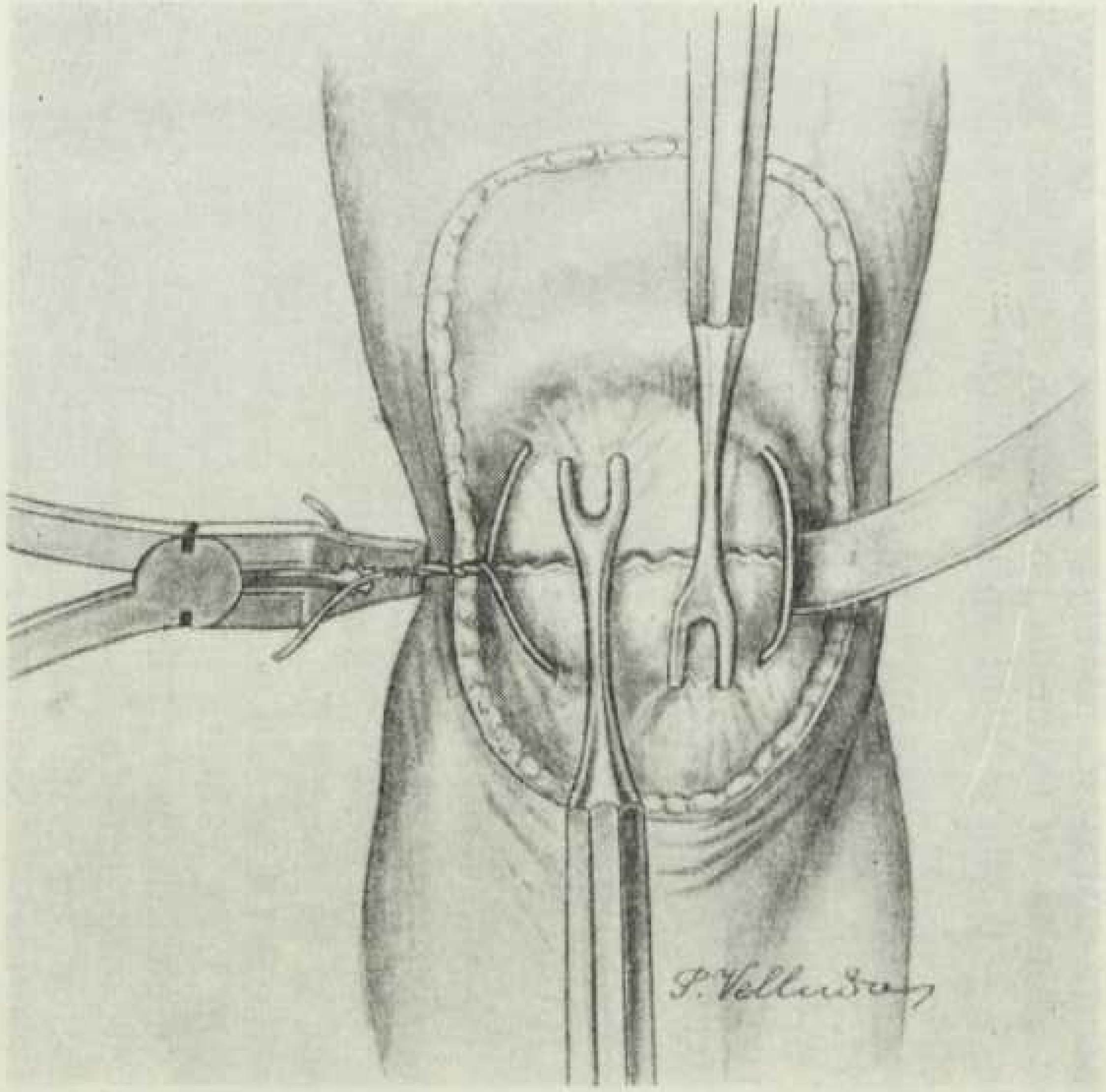

Fig. 114. — Cerclaj rotulă. Coaptarea fragmentelor.

prin fire de setolină sau mătase. Păstrarea unui fragment mare cranial şi excizia unuia mic caudal pot da rezultate bune. Fenomene artrozice şi dureri se observă atunci cînd fragmentul excizat, caudal, este mai mare. Marginea inferioară a porţiunii din rotulă menţinută freacă şi dă leziuni ale cartilajului diartrodial supracondilian, deci artroză.

Patelectomia totală se soldează uneori cu refacerea unei rotule rudimentare (fig. 117) care, după Ehalt, îmbunătăţeşte rezultatul funcţio-

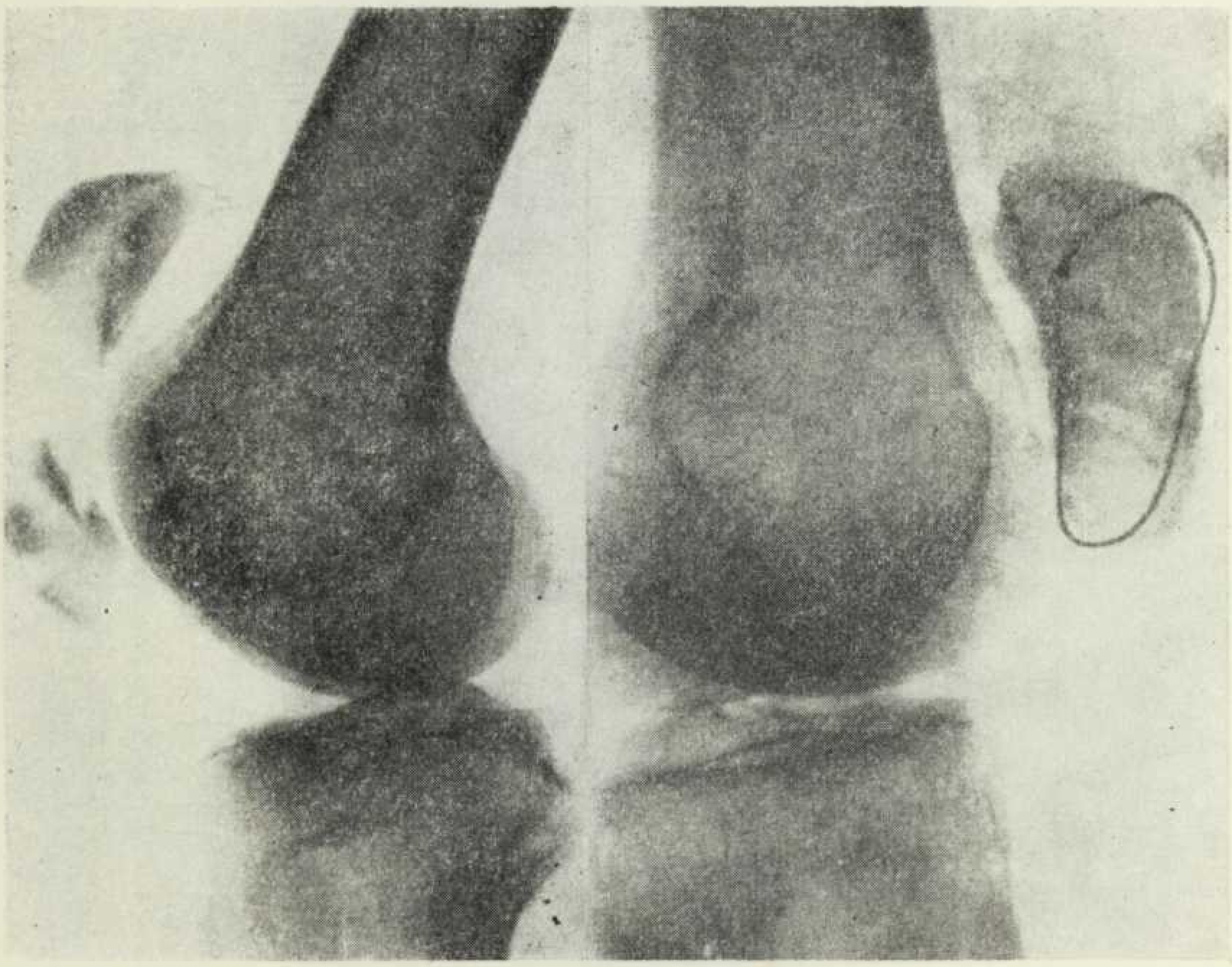

Fig. 115. — Fractură cominutivă a rotulei. Rezultat tardiv.

nal. Rezultatele patelectomiei sînt în genere foarte bune. În 1962, Prodescu, Caramzulescu, Zgarbură au publicat 20 de cazuri de fracturi de rotulă tratate prin patelectomie în Clinica de ortopedie a Spitalului Brîncovenesc, şi la care rezultatele au fost foarte bune. Bruevici-Bonci, tot în 1962, a publicat 50 de cazuri de patelectomii parţiale sau totale, cu rezultate la distanţă foarte bune. Rezultate nesatisfăcătoare nu s-au observat decît la bolnavii care nu au continuat să facă gimnastică medicală după operaţie, aşa cum li se indicase. Alejo Rodriguez de la Rue (1961) şi alţi autori pledează pentru petelectomia parţială, care permite reluarea mersului în a 18-a zi şi a activităţii normale după 2 — 3 luni. Sebellin şi Lazzari (1962), pe baza unui studiu asupra a 92 de patelectomii, ajung şi ei la concluzia

că în fracturile simple sau în cele cominutive unipolare este de preferat patelectomia parțială, iar în fracturile cominutive, fracturile deschise și calusurile vicioase trebuie făcută patelectomia totală. După acești autori osteosinteza de rotulă nu ar mai fi indicată decît în cazurile rare de fracturi

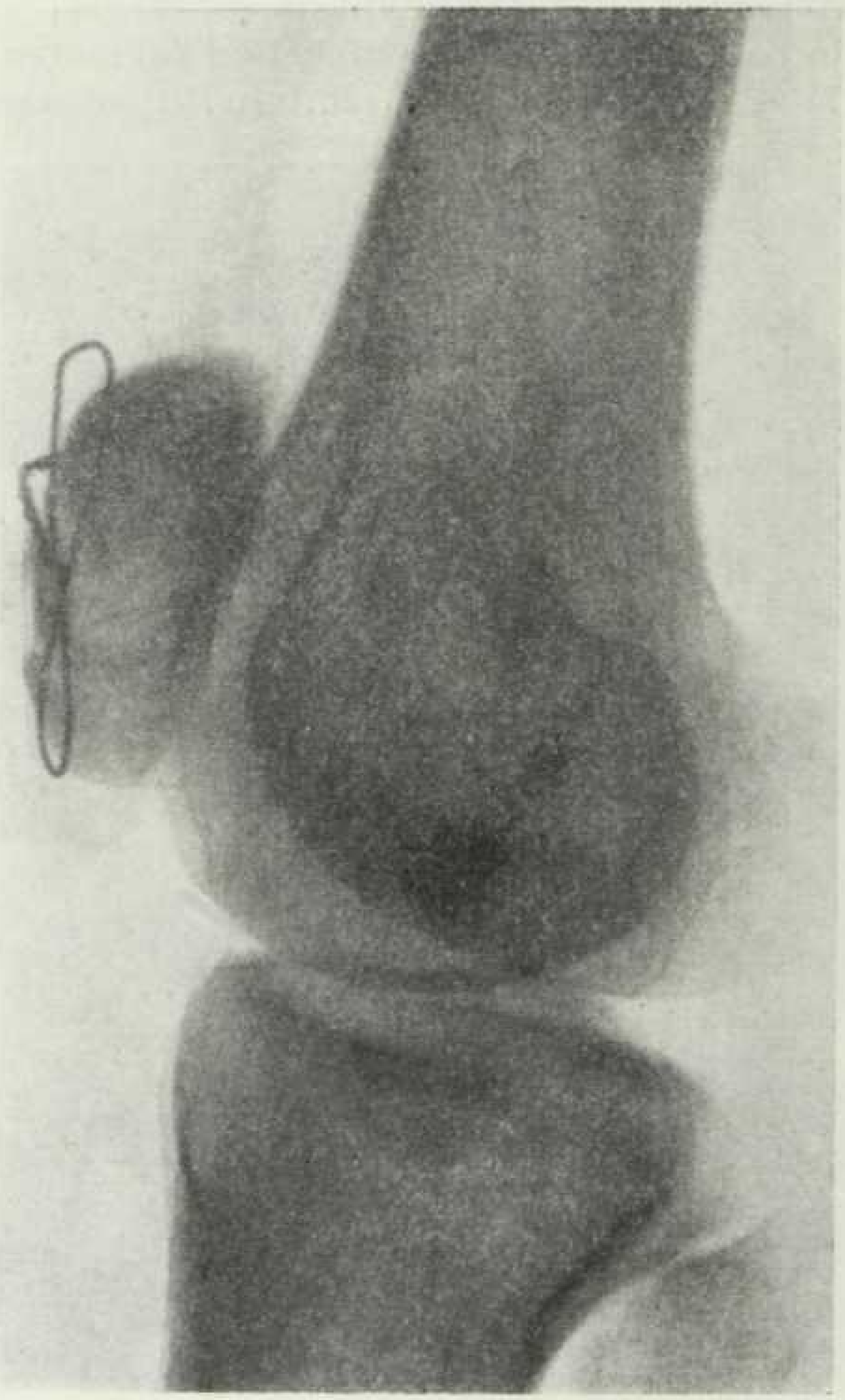

Fig. 116. — Cerclajul funcțional anterior.

la adolescenți. Slobodschi consideră că patelectomia totală scade cu 18,3% funcția mușchiului crural. În toate cazurile coapsa respectivă are o grosime cu cel puțin 2 cm mai mică decît cealaltă.

Evaluarea incapacității de muncă, în cazul fracturilor rotulei, se va face apreciind atrofia musculară, limitarea extensiei și flexiunei, starea artrozică a genunchiului, deformarea rotulei și îngroșarea sinovialei. Incapacitatea permanentă va merge de la 0 la 10% în cazurile obișnuite, crescînd la 30 — 35% în cazurile cu limitarea accentuată a extensiei și flexiunei.

Calusurile fibroase care dau rezultate nemulțumitoare din punct de vedere funcțional se pot reopera. În cazul scurtării tendonului cvadri-

cipital, cu limitarea flexiunii, se pot face cu rezultate bune alungirea tendonului cvadricipital, după tehnica lui Payr, sau o plastie care degajează muşchiul ca să aibă excursia necesară, alungindu-se şi tendonul atît cît este necesar.

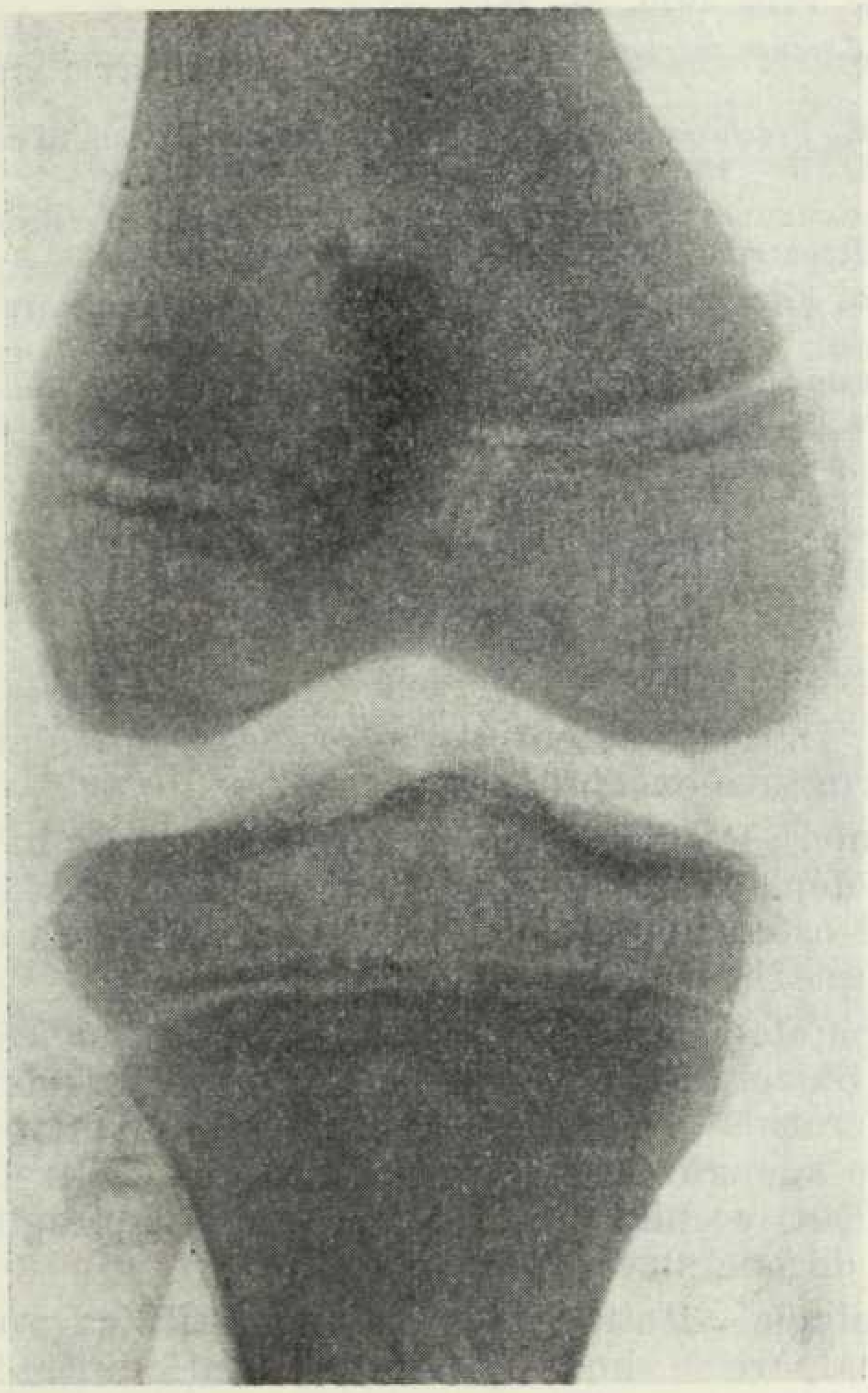

Fig. 117. — Refacerea parţială a rotulei, după patelectomie.

BIBLIOGRAFIE

1. Alejo Rodriguez R. de la Rua, *La pattellectomie partielle*, Revista di ortopedia i traumatologia, 1961, 5 — IB, *3*, 412 — 417.
2. Böhler L., *The treatement of fractures*, Londra, Grune, and Stratton, 1957.
3. Bruevici-Bonci E. V., *Rezultatele îndepărtate ale fracturilor de rotulă după extirparea parţială sau totală a acesteia*, Hirurghia, Moscova, 1962, *5*, 95 — 100.
4. Economu Th., *Traumatologia infantilă*, Bucureşti, Edit. medicală, 1958.
5. Fridland M. O., *Ortopedia*, Moscova, Medghiz, 1954.
6. Ghinzburg P. L., *Perelomi nadkolennika* Sovieţkaia hirurghia, Moscova, 1934, *6*, 6 — 10.

7. GONZALEZ F. P., *Les fractures de la rotule*, Revista di ortopedia i traumatologia, 1961, 5 — IB. 3, 357 — 369.

8. JUVARA ER., *Procedeu pentru sinostoza fracturii rotulei cu ajutorul unui fixator amovibil*, Revista de chirurgie, București, 1915, 45.

9. JUVARA ER., *Système de fixateur externe pour les fractures transversales de la rotule*, La Presse Médicale Paris, 1920, 28, 241.

10. LIPSKII E. B., *Lecenie perelomov nedkolennika*, Sovieţkaia mediţina, Moscova, 1951, 7, 8 — 12.

11. PIATIGORSKY H. E., *Fractures de la rotule. Leur traitement*, Revista di ortopedia i traumatologia, 1961, 5 — IB 3, 189 — 220.

12. PRODESCU V., CARAMZULESCU D. și ZGARBURĂ I., *Indicaţiile şi valoarea patelectomiei*, Chirurgia, București, 1962, 2, 217 — 221.

13. RĂDULESCU ALEX., *Fracturi şi luxaţii*, București, Edit. de stat pentru literatură științifică, 1952.

14. SABELLIN și LAZZARI, *La Patellectomie partielle et totale dans la traitement chirurgical des fractures de la rotule*, Ospedal italian di chirurgia 1962, 6, 68.

1. Pseudartroza rotulei

Frecvenţă. Datorită osteosintezei primare, pseudartroza de rotulă a devenit o diformitate excepţional de rară.

Etiopatogenie. Pseudartroza de rotulă apare fie în urma unei fracturi de rotulă cu deplasarea fragmentelor, în care nu s-a făcut osteosinteza, fie în urma unei osteosinteze defectuos executată sau a unei osteosinteze după care s-a rupt firul de sîrmă.

Anatomie patologică. Aspectele anatomo-patologice depind de nivelul fracturii. De obicei este vorba de un focar de pseudartroză transversal, care desparte rotula în două fragmente, unul mai mare și altul mai mic. Vechile suprafeţe spongioase ale rotulei sînt acoperite de ţesut fibros și de sinovială. Uneori vechile suprafeţe articulare ale fragmentelor încep să prezinte procese degenerative.

Simptomatologie. Rotula apare mult mărită ca volum, mai ales în înălţime, dar la palpare se simte lipsa de substanţă dintre fragmente. Bolnavul acuză dureri în momentul extensiei genunchiului. Forţa de contracţie a cvadricepsului este mult scăzută și din această cauză genunchiul își pierde din stabilitate.

Tratament. Poate că cel mai indicat tratament rămîne totuși patelectomia. Aceasta va fi totală, dacă suprafeţele articulare ale fragmentelor prezintă procese degenerative, sau parţială, dacă unul din fragmente merită să fie păstrat. Păstrarea fragmentului superior prezintă avantajul de a favoriza restituirea aparatului de extensie a genunchiului și deci a forţei de contracţie a cvadricepsului, dar și dezavantajul că marginea lui inferioară, cînd fragmentul extirpat este cel inferior, devine agresivă pentru cartilajul scobiturii intercondiliene. Păstrarea fragmentului inferior ar prezenta, după Tavernier, avantajul că acesta nu riscă să se agaţe de marginea superioară a trohleei în timpul mișcărilor de flexiune-extensie.

2. Fractura de rotulă vicios consolidată

Frecvență. Spre deosebire de pseudartroza rotulei, consolidarea vicioasă este mai ferecventă.

Etiopatogenie. În marea majoritate a cazurilor, consolidarea vicioasă a fracturilor de rotulă apare în urma osteosintezelor greșit făcute și în care operatorul se mulțumește să controleze coaptarea cît mai perfectă a fragmentelor pe fața anterioară, neglijînd coaptarea acestora pe fața posterioară articulară.

Anatomie patologică. În general se pot descrie două tipuri de consolidări vicioase. Primul tip este acela care rezultă din consolidarea unei fracturi banale transversale, în care coaptarea celor două fragmente s-a realizat incorect, în treaptă de scară. Al doilea tip este acela care rezultă din consolidarea unei fracturi cominutive. Rotula capătă aspectele cele mai curioase în ceea ce privește forma și dimensiunile ei. Leziunea anatomopatologică cea mai importantă rămîne însă incongruența suprafețelor articulare ale articulației femurorotuliene și procesele artrozice consecutive acesteia.

Simptomatologie. Orice fractură de rotulă vicios consolidată devine repede dureroasă și bolnavul solicită cu insistență aplicarea unui tratament definitiv. La examenul local se constată o rotulă modificată ca formă și volum și o hipotrofie și hipotonie de cvadriceps. Mobilitatea activă și pasivă a genunchiului poate fi păstrată, dar mișcările sînt dureroase. Forța de contracție a cvadricepsului este diminuată.

Aspecte radiografice. În afara radiografiilor obișnuite, de față și de profil, este necesară și o radiografie tangențială, pentru punerea în evidență a artrozei femuro-rotuliene consecutive. La examenul radiologic, rotula vicios consolidată, mai ales după o fractură cominutivă, capătă aspectele cele mai variate.

Tratament. Singurul tratament eficace, după epuizarea tratamentului balneofizioterapic, rămîne patelectomia totală.

Patelita posttraumatică

Definiție. Osteoporoza tigroidă posttraumatică a rotulei. În acest cadru poate fi privită și patelita consecutivă traumatismelor repetate date de unele injecții cu medicamente cu rol modificator al circulației locale (hidrocortizon, lidoză).

Etiopatogenie. Afecțiunea apare în urma unui traumatism direct și violent sau a unor traumatisme mai mici, dar repetate asupra rotulei și se datorește tulburărilor vaso-motorii. Interpretarea mecanismului de producere se suprapune celui al oricăror altor tipuri de osteoporoze posttraumatice. Cercetările experimentale pe iepuri, făcute de Buricenko,

au dovedit că injecțiile cu hidrocortizon sau cu lidoză dau la genunchi fenomene de atrofie osoasă. Rotula reacționează modificîndu-și cartilajul de la suprafață, dar și consistența prin fenomene necrotice.

Simptomatologie. Imediat după traumatism, genunchiul se tumefiază, apare o hemohidrartroză sau numai o hidartroză mai mult sau mai

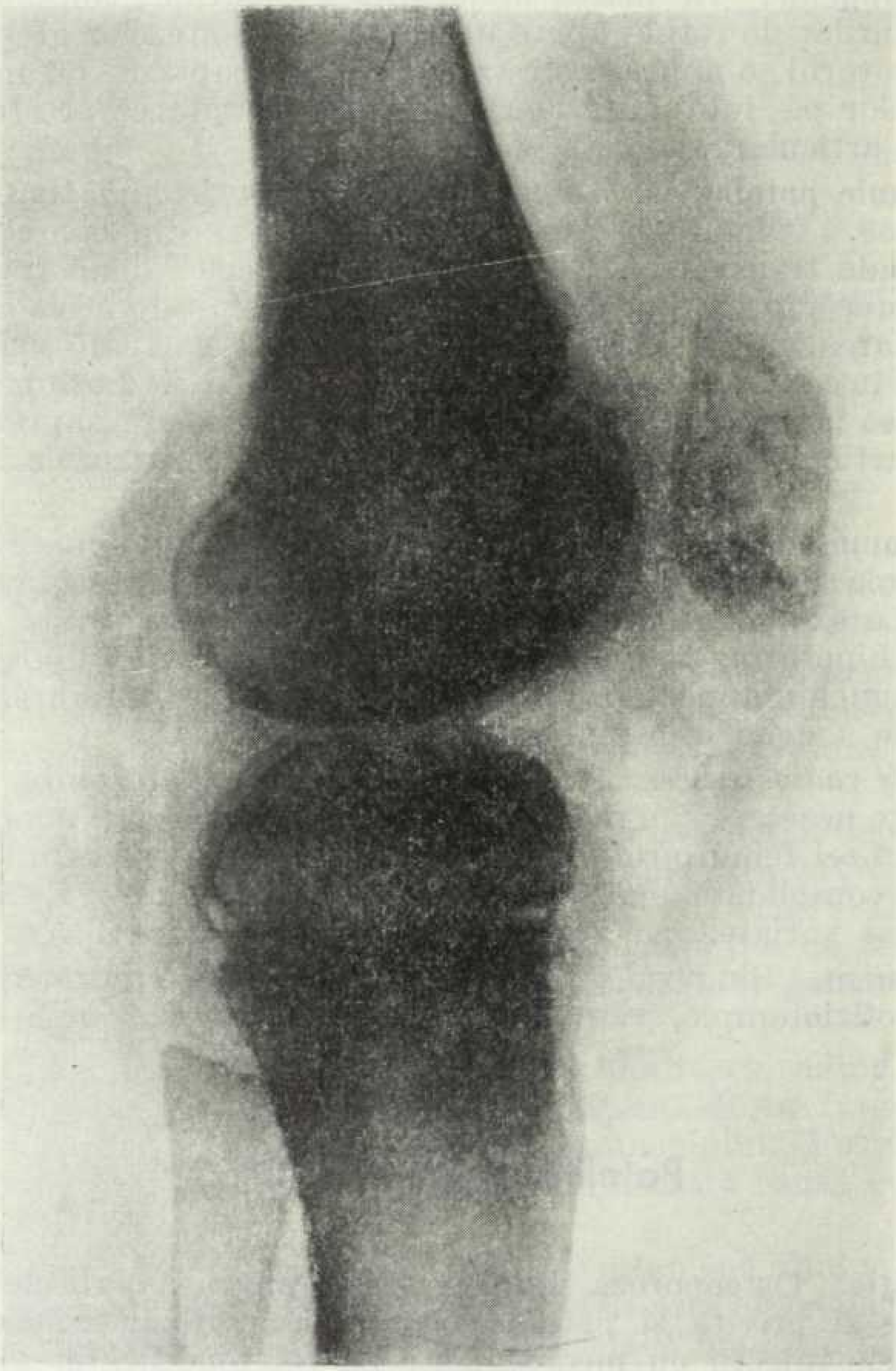

Fig. 118. — Patelită posttraumatică.

puțin abundentă, încît șocul rotulian este prezent. După cîteva zile se instalează atrofia musculaturii coapsei și limitarea mișcărilor articulare.

Aspecte radiologice. Rotula capătă un aspect tigroid, mai ales pe radiografia de profil (fig 118), sau apare foarte decalcifiată cu contu-

rurile, ca şi cînd ar fi trase cu creionul. În acest caz aspectul este de atrofie osoasă sau de decalcifiere masivă. Diferenţa dintre aceste două aspecte este aceea că în *atrofia osoasă contururile rotulei nu sînt puternic exprimate*, ci transparenţa osului este totală.

Diagnostic diferenţial. Se pot pune în discuţie, *patelita* de creştere (boala lui Sinding Larsen-Johansen) şi *tuberculoza de rotulă*.

Tratament. Imobilizarea atrage în primele zile o amendare parţială a durerilor. Vindecarea se obţine după un timp îndelungat şi numai printr-un tratament balneokinetoterapic bine condus.

Pentru a scurta din timpul necesar vindecării, Stolz, Meyer şi Weiss au propus intervenţia de evidare a rotulei, care nouă ni se pare excesivă.

BIBLIOGRAFIE

1. Buricenko A. V., *Atrofia deformantă a şoldului şi genunchiului în condiţii experimentale*, Ortopedia, travmatologhia i protezirovanie, Moscova, 1962, *6*, 47 – 51.

2. Mouchet A., *Patellite post-traumatique* în L. Ombrédanne şi P. Mathieu, *Traité de chirurgie orthopédique*, Paris, Masson, 1937, p. 3643.

3. Merle d'Aubigné R. et Ramadier J. O., *Traumatismes anciens. Rachis. Membre inférieur*, Paris, Masson, 1959.

Plăgile articulare

Definită prin însăşi denumirea ei, plaga articulară este acea leziune a ţesuturilor moi din regiunea genunchiului care interesează şi articulaţia.

Frecvenţă. După statistica lui Vîşnevski, referitoare la supravieţuitorii care au suferit de plăgi articulare în timp de război, genunchiul ocupă primul loc, fiind interesat în 27%. În timp de pace, plăgile articulare ale genunchiului sînt relativ rare şi se datoresc înţepării cu diferite corpuri tăioase, împuşcăturilor, accidentelor de vînătoare etc.

Anatomie patologică. Aspectele anatomo-patologice pot fi diferite, după natura agentului vulnerant, intensitatea traumatismului şi traiectul plăgii. S-au propus numeroase clasificări din acest punct de vedere.

Leriche, referindu-se la fracturile articulare deschise, propunea următoarea clasificare :

— plagă articulară cu distrugere parţială, prin şoc direct, în care integritatea formală a epifizelor este respectată, şi în care nu se observă eventual decît fisuri sau cîteva eschile ;

— fractură articulară propriu-zisă, în care leziunile articulare variază după sediul leziunii, importanţa şi violenţa agentului vulnerant ;

— zdrobirile osteoarticulare, în care leziunile articulare sînt considerabile şi pot exista şi leziuni vasculonervoase.

Mareş, Şuteu şi Atanasescu, referindu-se la natura agentului vulnerant şi la traiectul plăgii, propun următoarea clasificare :

- Plăgi articulare
  - după natura agentului vulnerant
    - — prin glonț
    - — prin schijă
    - — prin armă albă
  - după traiectul plăgii
    - nepenetrante
      - după leziunile țesuturilor moi
        - punctiforme
        - explozie
      - după leziunile osoase
        - complete
        - incomplete
    - penetrante (după Clavelin)
      1. simplă : numai capsula şi sinoviala
      2. simplă cu proiectil inclus
      3. cu leziune epifizară localizată
      4. cu leziune epifizară întinsă
      5. cu leziuni diafizo-epifizare întinse.

Această clasificare se referă numai la traumatisme din afară înăuntru. Dar plăgile articulare se pot produce şi prin traumatisme dinăuntru în afară în unele fracturi sau luxații. Țesuturile moi sînt în aceste cazuri lezate prin deformările osoase care apar sau sînt perforate de fragmentele osoase. Astfel se pot observa adevărate plăgi articulare în fracturile de rotulă sau în luxațiile de genunchi.

Teneff afirmă că în război plăgile sînt observate mai ales în fosa poplitee şi interesează tendoanele flexorilor, vase, nervi şi articulația. Acest lucru se datoreşte faptului că soldații în timpul bombardamentelor se culcă pe pîntece expunînd astfel regiunea poplitee.

O clasificare care ne dă şi importante indicații, din punct de vedere al fiziopatologiei şi atitudinii terapeutice, este următoarea :

— plagă cu perforarea capsulei şi sinovialei, fără leziuni osteocartilaginoase ;

— plagă cu perforarea capsulei şi sinovialei, cu lezarea cartilajului şi a unei zone din regiunea subcondrală ;

— plagă cu perforarea unică sau multiplă a capsulei şi sinovialei şi cu fracturarea uneia dintre extremitățile osoase (de obicei a extremității inferioare a femurului) ;

— plagă cu perforarea multiplă sau zdrobirea capsulei şi sinovialei şi cu fracturarea de obicei cominutivă a ambelor extremități articulare.

Etiopatogenie. Plăgile articulare se datoresc fie unor traumatisme din afară înăuntru, cum sînt în marea lor majoritate plăgile articulare de campanie, fie unor traumatisme dinăuntru în afară. Prin soluția de continuitate a țesuturilor moi, cavitatea articulară este pusă în contact cu mediul exterior. Mecanismele fiziopatologice care se declanşează sînt prezentate de către Leriche şi Policard ca evoluînd în două perioade : primară şi secundară.

Perioada primară, de reacție posttraumatică, caracterizată prin devitalizare şi necroză a țesuturilor moi, precum şi a spongioasei epifizare.

Perioada secundară, de reacție postinflamatorie, care depăşeşte în importanță devitalizarea.

Elementele articulației genunchiului reacționează diferit la procesul inflamator, odată instalat. Capsula articulară, bogat inervată și care face din articulație un veritabil organ senzorial periferic, constituie elementul generator de șoc. De aceea marea majoritate a plăgilor articulare grave ale genunchiului sînt însoțite de o stare de șoc. Bogata inervare a capsulei explică și durerile intense ale artritelor ce se instalează după plăgile articulare greșit tratate sau netratate la timp.

Sinoviala articulară joacă și ea un important rol de barieră antiinflamatorie. Acest rol activ, specific, deși nu este o seroasă (ca pleura, sau peritoneul, care au proprietatea sinovialei), explică perioada lungă de incubație din plăgile articulare și menținerea sterilității lichidului de reacție articular din primele ore, observată de Delbet și Fiessinger. Capacitatea de apărare a sinovialei se mărește dacă se curăță articulația de corpi străini și dacă se închide la timp cavitatea, ceea ce constituie un deziderat al intervenției de urgență. Drenajul irită sinoviala și de aceea nu este de recomandat. Dacă închiderea cavității articulare s-a efectuat în condiții perfect alese, sinoviala se regenerează rapid.

Dezvoltarea florei microbiene începe întîi în țesuturile moi periarticulare și numai după 24 — 36 de ore și intraarticular, dacă nu s-a efectuat tratamentul corespunzător. Procesele inflamatorii atrag în acest caz o proliferare masivă a sinovialei, prin mobilizare histiocitară, de obicei în lanțuri cu formare de panus (țesut fibros lax abundent interfragmentar).

Cartilajele articulare hialine, lipsite de vase și de inervație, joacă în plăgile articulare și în inflamațiile consecutive un rol pasiv. Uneori se detașează de pe suprafețele osoase ale joncțiunii condroosoase vălurite, se deplasează și deseori deshidratîndu-se, se ramolesc și se resorb prin condroclazie, favorizîndu-se deci invadarea mugurilor conjunctivo-vasculari și consecutiv instalarea anchilozei.

Meniscurile au o patologie pasivă și tăcută în plăgile articulare, leziunile lor eventuale fiind mascate de intensitatea celorlalte leziuni.

Extremitățile osoase evoluează într-o primă fază pasiv și mai apoi ca în osteomielite, remarcîndu-se o resorbție prin hiperemie inflamatorie, iar tardiv condensare reacțională și apariția cavităților osoase purulente sau sechestre masive.

Evoluția fiziopatologică a plăgilor articulare infectate se identifică artritei acute de genunchi și va fi descrisă la acest capitol.

Cînd leziunea articulară a fost produsă prin armă de foc (glonte, schijă, alice), atunci distrugerile pot fi minime sau de foarte mare intensitate. Glontele tras de la distanță mare sau schija pătrund prin tegumente și se cantonează într-un condil femural sau în consola tibială. Multe din aceste proiectile au fost totuși tolerate, neproducînd foarte mult timp nici o neplăcere bolnavului.

Astfel de proiectile am fost nevoiți să le extragem după mulți ani, fiindcă începuseră să producă dureri și fenomene artrozice, care au cedat după intervenție.

Dacă proiectilul sau schijele au venit de la o distanță mai apropiată, au produs eclatări ale oaselor, ruperi de ligamente, tendoane, leziuni nervoase și unele vasculare. Nu rare au fost anevrismele arterio-venoase

din regiunea poplitee cu toate consecințele lor. Paraliziile și tulburările trofice au fost în strînsă corelație cu leziunea nervoasă.

În accidentele de vehicule, în genere de motocicletă, în afară de leziunile tegumentelor (plăgi, decolări) mai există și impregnarea țesuturilor, mergînd pînă în articulație, sfărîmînd rotula cu diverși corpi străini (pietricele, nisip, gudron, asfalt, așchii de lemne). Leziunile acestea sînt foarte grave și aduc de cele mai multe ori o anchiloză mai mult sau mai puțin totală a genunchiului.

Se observă leziuni articulare produse prin lovituri de copită de cal. Colții și caielele se introduc prin tegumente și produc leziuni articulare deschise.

Un traumatism mai rar, dar pe care l-am observat de două ori, este acela produs vînătorilor prin corn de țap sau de cerb sălbatic. În ambele cazuri fenomenele de artrită erau produse de către vîrfuri de coarne intrate în articulație, rupte și rămase pe loc.

Simptomatologie. Depinde de momentul scurs de la accident, iar aspectul local este caracteristic sau poate să nu prezinte semne evidente de interesare a articulației. În acest din urmă caz, orice plagă sau înțepătură din regiunea genunchiului trebuie suspectată de a fi producătoare de leziune articulară și este obligatoriu să i se controleze traiectul. În primele 12 ore, în genere, nu se constată nici șoc rotulian și nici atitudini anormale, iar examenul citobacteriologic al lichidului extras (în caz cînd totuși există) prin puncție articulară este negativ. Mai tîrziu însă, după 12 ore, apare șocul rotulian și atitudinea antalgică de flexiune, iar examenul citobacteriologic al lichidului devine pozitiv. Controlul circulației sanguine, constînd din palparea tibialei posterioare și a pedioasei, precum și cercetarea sensibilității gambei și piciorului sînt obligatorii.

Deseori, în primele ore, semnele locale sînt mascate de gravitatea celor generale, datorite stării de șoc traumatic sau a stării de șoc hemoragic. Artritele gangrenoase se manifestă din primele ore de la rănire prin simtome generale de ordin toxic, chiar înainte de a fi prezente semne clinice locale de necroză.

Dacă trec 24 — 48 de ore de la accident, plaga articulară se infectează și se instalează fie o artrită sau osteoartrită supurată, fie o artrită acută septico-gangrenoasă.

Osteoartrita supurată se manifestă prin apariția simptomatologiei descrise de Celsius (*tumor*, *dolor*, *rubor*, *calor*) însoțită de stare febrilă și de alterare a stării generale. Artrita acută septico-gangrenoasă, complicație în special a plăgilor articulare de război, este o formă inflamatorie, deosebit de gravă, care se manifestă și cu simptomatologia alarmantă a unei gangrene și se datorește infectării plăgii articulare de către bacilul perfringens și de alți microbi anaerobi. Tegumentele din jur apar de culoare închisă, mușchii, palizi și fără luciu, nu se mai contractă la excitații, iar din plagă ies bule de gaze și se scurge un lichid murdar și fetid. Artrita acută septico-gangrenoasă este însoțită de o stare de intoxicație profundă, la început manifestată prin agitație și apoi prin torpoare. După Feodorov, 5% din plăgile articulare ale genunchiului în timp de război ajung să se prezinte ca artrite septico-gangrenoase, încît genunchiul este în statistica

autorului citat, din acest punct de vedere, ca a doua articulaţie, adică imediat după şold.

Cînd gangrena gazoasă se întinde fulgerător la întreg membrul inferior, viaţa bolnavului este în cel mai mare pericol.

Evoluţie şi prognostic. Plaga articulară corect tratată din primele ore este susceptibilă de a se vindeca *per primam* şi deseori cu o restituţie integrală a capacităţii funcţionale.

În chirurgia de război, în special, această formă evolutivă benignă este rară. De obicei se întîlnesc evoluţii mai dramatice, adică septice de la început.

Artrita septică întîrziată poate apărea totuşi după o perioadă de latenţă de 3 — 15 zile. Este de aceea corect ca în orice plagă articulară tratamentul cu antibiotice să nu se suspende în primele 12 zile, chiar dacă bolnavul nu mai prezintă stare febrilă. Artrita acută, gangrenoasă debutează brutal şi evoluează rapid, putînd duce la exitus în 1 — 2 zile. După Leriche, amputaţia nu salvează decît o treime din aceste cazuri.

De aceea în chirurgia de război prognosticul vital este grav. După Binikov, 16% din totalul decedaţilor prin răniri de război sînt răniţii cu plăgi articulare şi dintre aceştia 47,7% la genunchi.

În afara complicaţiilor imediate (şocul, hemoragia şi infecţia) trebuie avute în vedere şi complicaţiile tardive.

După plăgile însoţite de fracturi intraarticulare, *artroza* constituie de regulă complicaţia tardivă. Gravitatea artrozei rămîne legată nu numai de importanţa leziunilor osoase, ci şi de tratamentul instituit.

Există apoi *redoarea articulară* (datorită artrozei sau fibrozei cicatriceale extraarticulare), anchiloza sau, din contra *articulaţia* balantă, rezultată prin distrugerile mari capsulo-ligamentare sau prin pierderi importante de substanţă osoasă epifizară, şi, în fine, *osteomielita cronică epifizară*.

Tratament. Evoluţia, prognosticul şi complicaţiile sînt dependente în cea mai mare măsură de momentul în care se intervine şi de calitatea tratamentului aplicat. Acesta urmăreşte trei scopuri principale : să prevină sau să înlăture şocul, să prevină sau să înlăture infecţia şi să prevină instalarea diformităţilor. El se bazează pe datele de fiziopatologie şi pe următoarele principii :

— Articulaţia genunchiului fiind bogat inervată şi reprezentînd o zonă şocogenă importantă, tratamentul antişoc se impune din primul moment ca terapie generală.

— Deoarece articulaţia se poate infecta, tratamentul general antiinflamator se impune şi el pe primul plan. Antibioterapia precoce şi în doze masive, cu antibiotice cu spectrul cît mai larg de acţiune, vaccinoterapia sau seroterapia specifică şi nespecifică antigangrenoasă şi chimioterapia sulfamidică sînt obligatorii. În plus, aşa cum remarcă Hilton şi Thomas, imobilizare provizorie timp de 10 — 15 zile, într-un aparat ghipsat pelvipodal, constituie cel mai bun mijloc de luptă împotriva infecţiei (fig. 119). Rădulescu, în timpul războiului din 1916 — 1918, introdusese pentru prima oară la noi aparatul ghipsat armat, deschis la nivelul genunchiului vulnerat sau infectat.

Procesul infecțios neputînd fi stăpînit de posibilitățile de apărare ale articulației, tratamentul local chirurgical trebuie aplicat cît mai precoce și în cele mai perfecte condiții de asepsie. Fiindcă sinoviala se apără mai bine cînd cavitatea articulară este închisă, în primele 24 — 36 de ore se va sutura o plagă perfect asanată mecanic (corpi străini) și biologic fără drenaj, drenul fiind el însuși nu numai un iritant mecanic, ci și un vector de infecție. Controlul unei astfel de operații se face din două în două ore

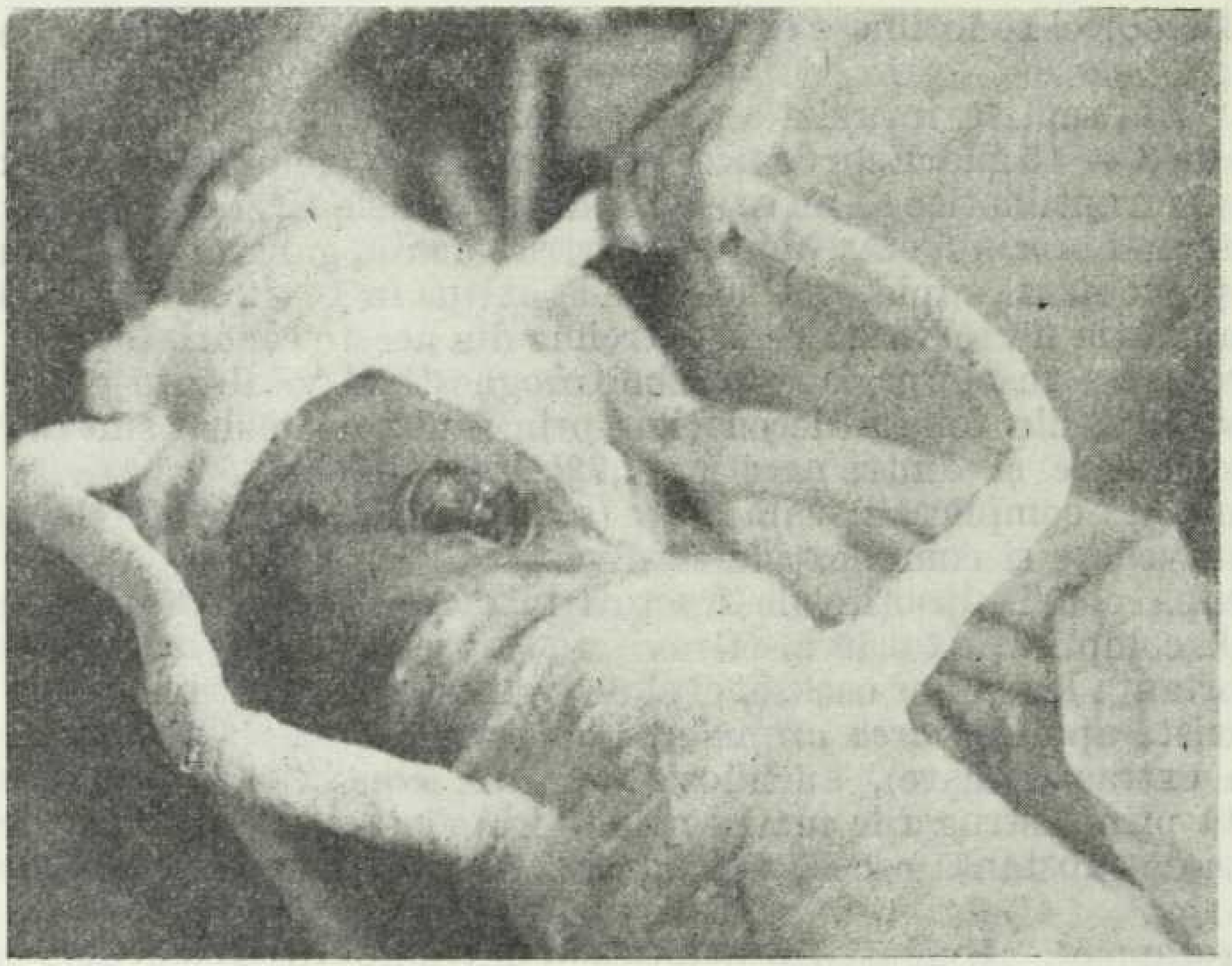

Fig. 119. — Aparat ghipsat armat pentru tratamentul plăgii articulare infectate.

(temperatura rectală ridicată, intensificarea durerilor locale, semnele de inflamație locale apărute brusc, V. S. H. mărit). La ivirea semnelor se vor scoate firele și se va deschide parțial plaga și după gravitatea fenomenelor se va lărgi și controla aspectul mai profund al țesăturilor. Nu se vor pune meșe sau comprese în plagă pentru drenaj. După 24 — 36 de ore de la accident, plaga se va lăsa deschisă neapărat.

— Deoarece natura leziunilor și infecția supraadăugată constituie factori generatori de redori articulare tratamentul de recuperare trebuie să se continue timp îndelungat.

Mijloacele terapeutice ortopedico-chirurgicale de care dispunem în tratamentul plăgilor articulare ale genunchiului depind de momentul în care se intervine, de caracterul anatomo-patologic al leziunilor și de forma evolutivă a plăgii.

În primele 24-36 de ore numai în formele evolutive evidente, benigne, se pot recomanda sutura fără drenaj și imobilizarea în aparat ghipsat pelvipodal, dar cu același control serios, adică expectativă armată, ca să se deschidă larg articulația dacă infecția nu a putut fi înlăturată. Excizia țesuturilor moi zdrobite va fi riguroasă și neeconomică, fără a fi excesivă, deoarece așa cum remarcă și Fleming „cel mai util dintre toate antisepticele este țesutul viabil". Eschilectomia nu este de loc recomandată, totuși este practicată în anumite cazuri izolate. Ridicarea corpilor străini intraarticulari (schije, gloanțe, alice mari) este însă obligatorie. În cazul cînd nu este decît un mic orificiu de intrare, se face totuși artrotomie de control. După situația acestor corpi, artrotomia va fi anterioară prin două incizii longitudinale pararotuliene, posteroexternă de-a lungul și imediat deasupra tendonului bicepsului sau posterointernă, între adductori și croitor. În unele cazuri, în artrotomiile pe cale posterolaterală, se recomandă și secțiunea gemenilor, așa cum face Cadenat, și excepțional rezecția parțială a condililor femurali, cum face Laewen. După artrotomie și ridicarea corpilor străini, Leriche și Lecène recomandă sutura plăgii. Acest timp operator se face după burarea cu antibiotice și cu toate instrumentele schimbate; ca și mănușile sterile ale chirurgilor.

În formele evolutive acute cu semne suspecte spre evoluție gangrenoasă, închiderea plăgii este strict contraindicată. În aceste cazuri, tactica chirurgicală trebuie complet schimbată, apelîndu-se la diversele metode de larg drenaj efectiv.

Puncția preliminară se poate face numai cu scopul recoltării materialului pentru examenul citobacteriologic și efectuarea antibiogramei. Introducerea de antibiotice prin puncție constituie o metodă criticabilă, cunoscute fiind slaba comportare a acestora în prezența directă a puroiului, datorită modificărilor de pH, și efectul sclerozant al unora dintre antibiotice asupra sinovialei articulare.

Artrostomia propusă de Tixier, Patel, Huard și Tanton și care constă în sutura sinovialei la tegumente, cu scopul de a se menține orificiul de drenaj deschis, își găsea întrebuințarea și poate a fost eficientă în unele cazuri. Tot ca interes istoric, mai amintim și metoda de drenaj prin deschiderea temporară, propusă de Delbet, care consta într-o artrotomie în U, perirotuliană, răsturnarea lamboului cu rotula în sus, imobilizarea genunchiului astfel deschis, în flexiune de 90°, și aseptizarea largă cu antibiotice și sulfamide, pînă la cedarea procesului inflamator, după care se resutura plaga.

Artrotomia largă rămîne o metodă eficientă în unele cazuri cînd se adaugă imobilizarea și antibioterapia generală și intraarticulară. Tuburile de drenaj nu au nici o eficacitate și trebuie să fie proscrise. În caz de necesitate *se va recurge la aparatele moderne de aspirație continuă.* Cînd fenomenele clinice sînt grave și local există puroi în articulația zdrobită de proiectil sau de schijă, atunci pentru salvarea membrului inferior respectiv sau chiar a vieții se face o *rezecție-drenaj.*

În timpul războiului, leziuni foarte grave ale genunchiului produse prin proiectile, unele cu început de fenomene gangrenoase, aduse cu avionul de pe front, au fost vindecate totuși prin acest procedeu folosit de Rădu-

lescu, cu toate că în războiul trecut lipseau antibiotice şi nu existau la îndemînă decît sulfamidele. Nici un caz nu a ajuns la amputaţie. O incizie în U ca pentru rezecţie. Toaleta îngrijită în interiorul articulaţiei (evacuarea puroiului, scoaterea proiectilelor, resturilor vestimentare, meniscurilor, ligamentelor încrucişate). Rezecţia parţială economică, a condililor şi a platoului tibial *cu rezecţia prin secţiune verticală a părţii volutate a condililor*. Acest amănunt tehnic este extrem de important, fiindcă numai în felul acesta se vor evacua puroiul şi elementele gangrenoase adăpostite după partea rămasă a condililor. Se pune o broşă Kirschner transcalcanean, cu scăriţă pentru extensie cu 4— 5 kg greutate. Cele două suprafeţe osoase se îndepărtează pe o distanţă de cîţiva centimetri. Se pun în acest spaţiu antibiotice şi sulfamide de tip marfanil cu influenţă antianaerobă. Se pot introduce şi tuburi subţiri pentru instilare de antibiotice în continuare. Se fac şi parenteral antibioticele indicate de antibiogramă. Se foloseşte ser sau vaccin antigangrenos, dacă este cazul. Starea generală se ridică, recurgîndu-se la mijloace antiinfecţioase, antitoxice şi la transfuzii de sînge sau de plasmă etc.

După circa 8 — 10 zile, dacă secreţia plăgii este sterilă se dă treptat drumul la extensie pînă se suprimă chiar, apropiindu-se la momentul oportun (circa o lună) cele două suprafeţe osoase avivate şi menţinîndu-se printr-un compactor sau mai bine prin 2 broşe în X îndoite la exterior tot în X; se pune în aparat ghipsat pelvipodal, care se ţine 2 — 3 luni pînă la consolidare. Rezultatul funcţional va fi bun dacă se obţine consolidarea şi bolnavul va putea merge cu genunchiul rigid. Cînd totuşi s-a produs o pseudartroză, se va recurge fie la purtarea unui aparat ortopedic, fie la o reintervenţie după unul, doi ani, sub protecţia puternică a antibioticelor pentru desfiinţarea ei (o nouă avivare cu compresiune, folosirea unor grefoane în X etc.).

BIBLIOGRAFIE

1. Ciaklin V. D., *Operativnaia ortopedia*, Moscova, Medghiz, 1951.
2. Fridland M. O., *Despre rănirile prin armă de foc ale articulaţiei genunchiului*, Sovietskaia Mediţina. Moscova, 1949, *1*, 7.
3. Levit V. C., *Klinika i lecenia ognestrelnîh povrejdenii krupnîh sustavov na frontovîh etapah evakuaţii*, 3 — 1, plenum gospitalnovo sovieta, Hirurghia, 1943, *11 — 12*.
4. Malarand E. K., *Ognestrelnîh povrejdenia sustavov* 3 — 1 plenum gospitalnovo sovieta, Hirurghia, 1943, *11 — 12*.
5. Mareş E., Şuteu I. şi Atanasescu S., *Plăgile articulare*, în *Chirurgia în campanie*, vol. II, Bucureşti, Edit. militară a Ministerului Forţelor Armate ale R.P.R., 1956, p. 197—243.
6. Mirotvoiţev S. R., *Klinika i lecenie ognestrelnîh ranenii sustavov na tîlovîh etapah evacuaţii*. 3 — 1 plenum gospitalnovo sovieta, Hirurghia, 1943, *11 — 12*.
7. Rădulescu Alex. şi Baciu Cl., *Fiziopatologia articulaţiilor* în *Probleme de patologie a osului*, Bucureşti, Edit. medicală, 1955, p. 242 — 278.
8. Petrov B. A., *Lecenie ognestrelnîh ranenii kolennovo sustava*, Moscova, Medghiz, 1945.

Hemohidartroza

Contuzia genunchiului poate produce aceste revărsări sanguine sau de lichid.

Frecvență. Este cea mai frecventă și mai ușoară leziune traumatică a genunchiului, reprezentînd, după Böhler, 60 — 70 % din totalul leziunilor traumatice ale acestei articulații.

Etiopatogenie. Apare în urma unui traumatism care acționează direct asupra genunchiului, în special la copii, fie prin cădere pe genunchi, fie prin lovitură cu un corp contondent.

După unele traumatisme, revărsarea de sînge apare la cîteva ore de la accident și se datorește leziunilor capilarelor capsulo-sinoviale. Hemartroza posttraumatică evoluează spre hidartroză, trecînd prin faza de hemohidartroză, și se resoarbe după o perioadă variabilă de timp.

Sîngele revărsat în cavitatea articulară nu se coagulează decît dacă o ruptură largă a capsulei îl pune în contact cu țesuturile vecine. În interiorul cavității articulare, ca și în interiorul cavității pleurale, sîngele extravasat nu suferă procesul de coagulare. Cauzele acestei incoagulabilități nu sînt încă bine cunoscute. S-a afirmat de unii autori că lichidele fiziologice ale cavității organice ar dispune de o mare putere de fibrinoliză, iar de alții că distrug fibrinogenul. Fontaine și colaboratori au arătat că sîngele nu se coagulează într-o cavitate articulară, deoarece nu mai conține nici fibrinogen, nici protrombină și nici trombină, care sînt toate distruse de fermenții proteolitici sanguini și tisulari. În plus s-a constatat că sîngele revărsat în cavitățile articulare capătă nete proprietăți artitrombinice și chiar antiprotrombinice, fapt care a făcut pe autorii mai sus citați să presupună că alături de fermenții proteolitici tisulari ar exista și o substanță anticoagulantă, care ar putea fi foarte bine chiar heparina. De curînd cercetători unguri au descoperit în sînge un element puternic anticoagulant, pe care l-au izolat și care este antitrombinic. Astfel s-ar explica evoluția hemartrozei spre hidartroză și mai apoi spre resorbție, fără formare de fibrină și fără prezență de cheaguri care, prin organizarea lor ulterioară, ar stînjeni activitatea articulației.

După alte traumatisme, revărsarea de lichid se manifestă clinic abia după două-trei zile de la accident. Puncția evacuatoare nu mai pune în evidență sînge, ci un lichid clar gălbui, siropos. Se vorbește în acest caz de hidrartroză posttraumatică *d'emblee* care se datorește ruperii echilibrului osmotic și hipermeabilității capilare capsulo-sinoviale, cunoscut fiindcă și în tulburările posttraumatice spațiul articular reacționează ca un spațiu conjunctivo-lacunar, în continuitate hidrică și moleculară cu lichidele extraarticulare.

O lucrare experimentală valoroasă în această problemă este aceea a lui Jivețki (1962), care a arătat raportul dintre traumatism și gradul de sensibilizare prealabilă a organismului. Sensibilizînd animalele de experiență el a putut obține chiar la acestea apariția inflamației seroase în urma unui traumatism. Un tratament desensibilizant cu dimerol și calciu clorat prevenea instalarea sinovitei seroase sau, chiar dacă aceasta apărea în urma unui traumatism, exsudatul se resorbea rapid.

Simptomatologie. Clinic afecţiunea se manifestă prin dureri, tumefacţie şi limitarea dureroasă a mişcărilor. Genunchiul este destins, cu fundurile de sac proeminente. Şocul rotulian este prezent afară de cazul cînd cantitatea de sînge este mare.

Examenul radiografic este negativ.

Tratament. Constă în imobilizare pe atelă ghipsată pentru 8 — 10 zile, evacuarea lichidului a 4-a-a 5-a zi în cazul cînd este în cantitate mare, infiltraţii cu novocaină ale punctelor dureroase şi apoi mobilizare activă, masaj, aer cald şi eventual ultrascurte oligotermice.

Puncţia articulară este contraindicată înainte de a 4-a zi, cînd lichidul este în cantitate mică, fiindcă ea favorizează refacerea lichidului.

BIBLIOGRAFIE

1. Böhler L., *The treatment of fractures*, Londra, Gruhe a. Stratton, 1957.
2. Fontaine R., Mandel P., Marmet A. et Amiot A., *Etude sur l'incoaguabilité des épanchements sanguins intra-extrapleuraux et intra-articulaires.*, Presse médicale, 1951, 59, *46*, 973 — 974.
3. Jiveţki A. V., *K leceniu ostrovo seroznovo vospalenia kolennîh sustavo travmaticesckovo proishojdenia*, Ortopedia, travmatologhia i protezirovanie, Moscova, 1961, *1*, 72.
4. Jiveţki A. V., *K leceniu ostrovo seroznovo vospalenia kolennîh sustavov travmaticeskovo proishojdenia*, Ortopedia, travmatologhia i proteziovanie, Moscova, 1962, *2*, 38 — 41.
5. Krupko I. L., *Vnutrenie povrejdenia kolenovo sustava*, Ortopedia, travmatologhia i protezirovanie, Moscova, 1961, *1*, 3 — 13.
6. Rădulescu Alex. şi Baciu Cl., *Fiziopatologia articulaţiilor* în *Probleme de patologie a osului*, Bucureşti, Edit. medicală, 1955, p. 242 — 272.
7. Rădulescu Alex. (în colaborare cu Rădulescu Alice şi Baciu Cl.), *Ortopedia chirurgicală*, vol. I, Bucureşti, Edit. medicală, 1956.

Entorsele genunchiului

Definiţie. Sub acest termen trebuie înţelese leziunile sindesmice produse printr-o mişcare forţată, anormală, în special de rotaţie, ce nu ajunge să producă decît o deplasare scurtă cu revenire imediată a suprafeţelor osoase. Leziunile pot interesa ligamentele laterale, capsula, ligamentele încrucişate sau şi unele şi altele. În cazurile grave cu smulgerea inserţiilor osoase a ligamentelor se ajunge la genunchiul balant posttraumatic.

Frecvenţă. După statistica lui Inkov (1961), din cei 868 de bolnavi cu leziuni ale articulaţiei genunchiului, internaţi în Clinica de traumatologie şi ortopedie a Academiei medico-militare ,,S.M. Kirov'', 82 de bolnavi, deci 9,4%, prezentau entorse cu leziuni şi ale ligamentului încrucişat anterior şi numai un bolnav a prezentat o leziune a ligamentului încrucişat posterior.

Etiopatogenie. Leziunile ligamentelor laterale survin numai în unele traumatisme indirecte de valg sau var forţat, răsuciri ale gambei pe coapsă sau hiperextensie combinată cu deplasarea gambei înapoi.

Un traumatism puternic asupra feței anterioare a genunchiului în extensie sau asupra suprafeței posterioare a gambei, genunchiul fiind flectat la 90°, duce la ruperea ligamentului încrucișat anterior.

Ligamentul încrucișat anterior se poate rupe și prin mecanismul de rupere a meniscului intern, de trecere forțată de la flexiune la extensie cu genunchiul rotat extern.

Importante din punct de vedere fiziopatologic sînt reacțiile vasomotorii articulare din cadrul entorselor. Intensitatea acestor reacții nu este legată atît de intensitatea traumatismului, cît de sediul său, răspunsurile cele mai puternice urmînd traumatizării regiunilor mai bogat inervate. Disproporția observată deseori între mica intensitate a traumatismului și severitatea și tenacitatea reacției țesuturilor din jur și a articulației nu se poate explica decît prin natura reflexă a tulburărilor posttraumatice. Chiar dacă leziunile anatomice macroscopice lipsesc, tulburările funcționale sînt aproape constante și își găsesc expresie microscopică totdeauna prezentă.

Explicația constă în aceea că agresiunea și efectele ei consecutive sînt percepute de expansiunile senzitive libere ale diferitelor țesuturi articulare. Transmiterea senzațiilor este asigurată prin fibrele aferente, mielice și amielice, cunoscut fiind faptul că stimulii dureroși folosesc atît calea cerebrospinală, cît și pe aceea simpatică.

Reacțiile vasomotorii care apar în astfel de condiții se datoresc reflexelor axonice. Ele sînt elementele care dau naștere în continuare unor modificări structurale care se manifestă algic, deci și cu repercuție funcțională. Calea ascendentă a reflexelor nocive pornește de la receptorii senzitivi și continuă cu fibrele lor aferente. Calea descendentă pare a fi cea simpatică, în caz de reflex vasoconstrictiv, iar în caz de reflex vasodilatator poate fi senzitivă-antidromică. Existența căilor reflexe mai lungi este unanim acceptată, centrul putîndu-se găsi la nivelul ganglionilor simpatici sau chiar la nivelul măduvei, ceea ce explică apariția uneori a tulburărilor vasomotorii și la membrul simetric.

Albert, încă din 1924, a demonstrat că în entorse apar modificări ale presiunii arteriale atît la nivelul membrului afectat, cît și la nivelul membrului opus și chiar în toată circulația. Aceste fenomene nu sînt suprimate nici de dozele masive de curara, nici prin secționarea tuturor nervilor și nici prin extirparea măduvei. Ele cedează însă după degenerarea nervilor în prealabil secționați și prin blocajul nervos, ceea ce a determinat pe unii autori să considere aceste fenomene ca urmări ale unor tulburări reflexe cu circuite scurte.

Entorsa poate fi, pe drept cuvînt, considerată un episod inflamator aseptic de natură traumatică. Ca urmare a acțiunii iritante a factorului agresiv, metabolismul local se mărește, ceea ce presupune un aflux sanguin mai intens, deci o hiperemie, manifestată clinic prin roșeață și căldură. Aportul de oxigen nefiind suficient pentru a se asigura un catabolism complet, se formează metaboliți intermediari și deci numărul de osmomolecule din lichidul interstițial se mărește uneori considerabil. Presiunea osmotică, la rîndul ei, se va mări excesiv, și va trece de la valorile ei normale de 0,56 — 0,58 Δ pînă la 0,6 — 0,8. Această hipertonie osmotică atrage

mărirea cantității de lichide interstițiale, ceea ce clinic se manifestă prin apariția tumefacției. În aceste condițiuni, permeabilitatea capilară se mărește și numărul de hidrogeni-ioni crește, iar pH-ul scade pînă la 6,8—6,5. Hipertonia osmotică și aciditatea determină alterarea celulelor, care eliberează sărurile potasice.

Durerea s-ar putea astfel explica atît prin acțiunea mecanică a lichidului de edem, care destinde interstițiile și influențează proprioceptorii, cît și prin prezența ionilor de hidrogen și în special a celor de potasiu.

Dacă fenomenele persistă, vasele mici ajung la atonie și dilatare pasivă. Exhemia, mult favorizată de dilatarea pasivă, are ca urmare hemoconcentrația, mărirea viscozității sanguine și încetinirea circulației locale, fenomene care se manifestă clinic prin apariția cianozei la nivelul genunchiului.

Nu toate fenomenele sînt reversibile. Dezorganizarea complexului coloidal al pereților capilari, datorită trecerii hidrogen-ionilor cu filtrarea consecutivă a apei și a cristaloizilor plasmatici, duce la distrugeri celulare mai mult sau mai puțin importante, pe care organismul nu le poate totdeauna reface. Prelungirea proceselor duce la apariția fibrozei cu caracter cicatriceal.

Toate aceste fenomene locale nu sînt decît expresia unei reacții generale a organismului, în care sistemul nervos central are rolul de coordonare și reglare. Diferențele de reacție locală, la indivizii diferiți cu traume identice, constituie o dovadă a importanței pe care o au, în evoluția procesului patologic, tipul de sistem nervos central și starea funcțională în care se găsește acesta.

Anatomie patologică. Din punct de vedere anatomo-patologic, în entorsele mai accentuate se observă de obicei două procese : o infiltrație sanguină prin rupturi vasculare și o reacție exsudativă intensă. Aceasta din urmă este atît fibrinoasă, cît și celulară, cu polimorfonucleare mai mult sau mai puțin numeroase și cu o proporție variabilă de eozinofile pe cale de diapedeză.

Începînd din a doua săptămînă, capilarele din jurul articulației sînt dilatate, celulele sinovialei frecvent vacuolare, iar țesutul subsinovial prezintă un edem cu infiltrație leucocitară, cu proliferare fibroblastică și cu depozite de fibrină. Capsula și ligamentele destinse prezintă alterări similare.

După a patra săptămînă, edemul diminuează, fibroblaștii se împuținează, iar fibrele colagene se înmulțesc și se constituie astfel un țesut conjunctiv primitiv, cu numeroase capilare de neoformație, în timp ce în sinovială se observă focare de degenerescență.

După șase săptămîni, întreg acest proces reacțional se stinge, în urma lui rămînînd un oarecare grad de fibrozare a țesuturilor interesate de proces.

Aspectele leziunilor anatomo-patologice variază și după ligamentele interesate. Cele laterale pot fi destinse fără să prezinte leziuni macroscopic evidente. Leriche a insistat asupra importanței acestor leziuni de aparență minimă, care pot fi la originea unor importante tulburări vasomotorii. În alte cazuri leziunile sînt mai importante : ruptură în partea

mijlocie, a unui ligament, smulgerea inserției superioare și mai rar a celei inferioare, fără leziune osoasă. Ligamentul lateral intern este cel mai frecvent interesat, prin accentuarea valgusului fiziologic, iar cel extern este mai puțin expus și mai rezistent. Cînd totuși este interesat, el se smulge de obicei din inserția distală, dar se poate asocia și cu o desinserție totală peronieră a bicepsului femural. De obicei, rupturii ligamentului lateral intern i se asociază, în 80% din cazuri, și o leziune a ligamentului încrucișat anterior, iar în 5% a ligamentului încrucișat posterior.

Ligamentul încrucișat anteroextern poate fi rupt sau poate fi smuls din inserția lui de pe spina tibială. Cînd antrenează și un fragment osos nu se mai poate vorbi de o simplă entorsă. Mai rar ligamentul încrucișat este smuls din inserția lui de pe condilul extern.

După Jukov (1961) din 83 de cazuri de rupturi de ligament încrucișat anterior, 60 prezentau și leziuni ale altor elemente ale articulației ; meniscul intern în 14 cazuri, ligamentul lateral intern în 7 cazuri, meniscul intern și ligamentul lateral intern în 29 de cazuri, meniscul intern, ligamentul lateral intern și cartilajul articular al condilului femural în 7 cazuri, ligamentul lateral extern în 3 cazuri. Din aceste date, rezultă că ruptura ligamentului încrucișat se asociază mai des cu leziunea meniscului intern și a ligamentului lateral intern (,,triada nefericită a lui Don O'Donoghue''), fapt care se explică prin aceea că toate cele trei leziuni au un mecanism comun de producere. În astfel de împrejurări trebuie să eliminăm diagnosticul de entorsă propriu-zisă, ca să putem face tratamentul chirurgical indicat.

Ligamentul posterointern se rupe foarte rar, cînd lovitura pe gambă surprinde genunchiul în flexiune.

Extremitatea liberă a ligamentului ia aspectul unei formații polipoide, fiind acoperită și de proliferarea sinovialei.

Aceasta este aproape totdeauna îngroșată , roșie în vecinătatea inserțiilor ei, către porțiunile cartilaginoase, unde are un aspect de chemosis. Cartilajul apare în leziunile vechi gălbui, fără elasticitate și chiar dispare pe alocuri.

Simptomatologie. Entorsele genunchiului se prezintă în faza acută sub două tablouri clinice :

1. *Entorsa benignă* survine după o mișcare forțată a gambei pe coapsă cu exagerarea valgului sau varului sau după o răsucire puternică. Durerea este localizată intern sau extern, la nivelul inserțiilor ligamentare, genunchiul fiind în semiflexiune. De cele mai multe ori hemohidartroza este prezentă, instalîndu-se după cîteva ore de la traumatism și manifestîndu-se prin destinderea fundurilor de sac, prin șoc rotulian, fluctuență sau chiar renitență. Hiperextensia genunchiului este dureroasă ; flexiunea se poate înfăptui cu greu și într-un grad redus.

Cercetarea mișcărilor anormale de lateralitate arată, în această formă, că mișcarea de abducție (ligamentul lateral intern) sau de adducție (ligamentul lateral extern) provoacă dureri.

Radiografia trebuie să arate integritate osoasă.

2. *Entorsa gravă* se caracterizează, în afara hemartrozei și a punctelor dureroase, prin prezența mișcărilor anormale. În extensie mișcările

de abducție sau de adducție sînt anormal de ample, iar repunerea gambei în rectitudine provoacă uneori un șoc prin contactul brusc al suprafețelor articulare. Statica, dar mai ales mersul sînt imposibile la început. Radiografia arată pensarea unilaterală a articulației și lărgirea în partea opusă, după atitudinea pe care o dăm genunchiului.

O precizare relativă a gravității entorsei se poate face folosind clasificarea lui Richman, care se bazează pe gradul de laxitate laterală, genunchiul fiind în flexiune de 15°.

Laxitate ușoară : 0—5° (totdeauna bine tolerată).

Laxitatea mijlocie : 5—10°.

Laxitate gravă : peste 10° inclinare laterală.

Dacă sînt interesate și ligamentele încrucișate, simptomatologia clinică este mai accentuată, durerile fiind mai profunde, tumefacția articulară mai mare, nesiguranța în statică și mers foarte accentuată. Se caută semnul sertarului, care este prezent în leziunea ligamentului anterointern. După Jukov și Hmelevskaia, cel mai caracteristic semn clinic al rupturii de ligament încrucișat anterior este rotația externă a gambei, atunci cînd aceasta este flectată. Gamba, cînd genunchiul este în flexiune, poate fi deplasată înainte sau înapoi, dacă există leziunea ligamentului posteroextern, iar cînd ambele ligamente sînt rupte mobilitatea anteroposterioară a genunchiului este foarte accentuată.

Este corect ca examenul bolnavului să se facă și în ortostatism, așa cum recomandă Simenaci (1961), cunoscut fiind faptul că în această poziție explorarea aparatului ligamentar al genunchiului este mai ușurată. Asupra acestui lucru s-a insistat la „Examenul clinic" din partea generală.

Reacțiile circulatorii reflexe se pot prezenta clinic sub formele cele mai variate. Trial și Rescanières recunosc trei tipuri principale :

1. *Tipul palid* este cel în care, imediat după traumatizarea articulației, membrul devine palid și rece, prin vasoconstricție arterială, cu conservarea tonicității capilarelor și a venelor ; modificarea durează doar cîteva ore sau mai puțin și persistă numai excepțional, la indivizii cu sistem nervos central labil.

2. *Tipul de congestie activă* urmează primului și este datorit vasodilatației active arteriolare și capilare. Amplitudinea oscilațiilor arteriale crește, viteza curentului sanguin se mărește, capilarele devin hiperpermeabile și lasă să treacă proteinele și lichidele în țesuturile interstițiale, membrul devine roșu, cald edemațiat și dureros. Acest tip de regim circulator posttraumatic merge spre regresiune în cîteva zile sau spre persistență, în care caz produce alterări tisulare, edeme persistente, sinovite și osteoporoze, fie, în fine spre tipul de congestie pasivă.

3. *Tipul cianotic de congestie pasivă* se datorește vasoconstricției arteriale, vasodilatației, hiperpermeabilității capilare și micșorării calibrului venelor. Oscilațiile arteriale sînt diminuate, viteza curentului sanguin este încetinită și se ajunge astfel la o ischemie parțială, manifestată clinic prin edem dur, prin cianozarea și răcirea regiunii si prin accentuarea durerilor. Acest tip de regim circulator este mult favorizat de repetarea

traumatismelor, ca în cazul entorselor repetate, şi de imobilizarea prea îndelungată sau în poziţie nefiziologică.

În afara aspectului clinic al entorsei recente, bolnavii se pot prezenta la consultaţii tardiv, la cîteva luni de la accident, după entorsă tratată cu imobilizare, dar prezentînd simptomatologia descrisă sub numele de „genunchi lax".

Leziunile izolate ale ligamentelor laterale nu sînt prea supărătoare pentru sedentari, dar devin neplăcute pentru sportivi sau muncitori, cărora li se cer eforturi mari.

În unele cazuri, aşa cum a remarcat Bayer, bolnavii se prezintă pentru o paralizie secundară de sciatic popliteu extern, prin elongaţia repetată a nervului sau o dată cu ruptura ligamentului lateral extern.

Caracteristic acestor bolnavi, ce se prezintă tardiv, este instabilitatea genunchiului în mers, la urcatul, dar mai ales la coborîtul scărilor. Palmer (1958) a arătat în această ordine de idei existenţa unor importante legături neurogene între ligamentul lateral intern şi diferitele grupe musculare. Stimularea acestui ligament produce la omul normal contracţii reflexe ale muşchilor labei de gîscă, semimembranosului şi vastului intern. Într-o articulaţie traumatizată acest reflex este slab şi îşi pierde selectivitatea.

Amiotrofia cvadricepsului este prezentă de a doua zi după accident. Deshidratarea muşchiului, ocazionată probabil de invadarea histaminică, este apreciabilă şi de durată foarte lungă. Instabilitatea genunchiului, teama bolnavului de a cădea, greutatea scoborîrei unei scări sînt fenomene care-l handicapează foarte mult şi-l fac uneori inapt de muncă valoroasă.

Poate apărea şi senzaţia de genunchi în resort sau de blocaj. Prima apare după ce flexiunea a depăşit unghiul drept şi înainte ca extensia să fi atins maximum de amplitudine şi este însoţită de un cracment sonor. Cauza resortului este relaxarea inserţiei capsulare a meniscului, ceea ce permite condilului femural să sară peste marginea superioară a meniscului (Felsenreich). Blocajele pot fi produse şi de pensarea resturilor ligamentelor, a franjurilor sinoviale sau a plicilor capsulare.

Diagnostic. Diagnosticul genunchiului lax se face cu uşurinţă. În clownismul congenital laxităţile articulare sînt prezente la toate articulaţiile. În artropatiile nervoase există o simptomatologie caracteristică, asociată. După statistica lui Guilleminet şi Tran-Ngoc-Nimb (1954), numai 58,3% dintre genunchii lacşi au o origine traumatică, restul datorîndu-se diferitelor diformităţi ale axei segmentelor, paraliziilor sau proceselor infecţioase osteoarticulare.

Aspecte radiografice. Radiografic se poate constata existenţa incongruenţei articulare şi decela eventuale smulgeri ale spinelor tibiale sau alte leziuni osoase osociate, care înlătură diagnosticul de entorsă. Rupturile de ligament lateral extern sau intern se pun cu uşurinţă în evidenţă prin manevrele descrise la examenul radiografic din partea generală.

Pentru rupturile de ligamente încrucişate, Gurghenidze recomandă ca metodă ajutătoare şi artrografia cu ajutorul substanţelor de contrast.

Prognostic. Netratate, entorsele benigne duc la tulburări neurotrofice, vasomotorii, cu hidartroză cronică, la hipotrofie de cvadriceps şi final la artroză posttraumatică. Entorsele grave netratate, şi uneori

chiar după tratament, lasă în afara celor de mai sus, o instabilitate statică și în mers a genunchiului, cu grave tulburări funcționale, ce duc la artroză.

Entorsa ușoară tratată corect se vindecă în 15—30 de zile, fără sechele funcționale. Totuși, chiar în acest caz, persistă o atrofie de cvadriceps sau, în cazul entorselor repetate, se poate observa osteoporoza posttraumatică, consecința hiperemiei reflexe, tradusă prin dureri și radiologic prin decalcifiere.

Entorsa gravă, bine tratată, poate fi lichidată cu recuperare funcțională în special a cvadricepsului. Cînd aceasta se face corect, mersul, mai ales pe teren accidentat, poate deveni convenabil.

În unele cazuri, indiferent de gravitatea entorsei, putem asista la formarea unui osteom paracondilian intern (Pellegrini-Stieda), tradus clinic prin dureri la partea internă și radiografic prin existența unei osificări paralele pe fața internă a condilului intern.

Tratament. În entorsele benigne cu revărsat articular moderat este suficient să facem un bandaj compresiv alcătuit din vată și să imobilizăm genunchiul cu ajutorul unei atele sau genunchieri ghipsați. Se face un tratament medicamentos, cu tranchilizante și antihistaminice, care va face să dispară reflexele nocive, ca și lichidul articular, iar mușchiul cvadriceps să nu se atrofieze în continuare. Cînd, după 5—7 zile, revărsatul dispare, se suprimă atela și se încep exerciții de recuperare a forței cvadricepsului prin masajul mușchiului, evitîndu-se articulația, și prin mișcări foarte moderate si sub influența tranchilizantelor. Ca masajul și mișcările active să-și poată face efectul de regenerare a mușchiului, se impune încălzirea acestuia în prealabil într-o baie cu aer încălzit (70°) timp de 15—20 de minute și numai cînd a trecut un timp apreciabil de la înlăturarea imobilizării.

Infiltrațiile cu novocaină sînt valoroase atunci cînd există un punct sau puncte dureroase precise. Infiltrația largă, în profunzime a acestor puncte permite o mobilizare mai rapidă și întrerupe reflexele vasomotorii.

Cînd revărsatul articular este abundent, după o imobilizare de cîteva zile se face puncția articulară sau o mică artrotomie cu bisturiul, pentru evacuarea conținutului, acordîndu-se o mare atenție asepsiei celei mai riguroase. În continuare se procedează ca mai sus. Unii autori însă sînt partizanii unei imobilizări mai prelungite, pînă la 6 săptămîni, în aparat ghipsat sau făcut cu clei zincat.

Entorsele grave, care presupun rupturi ale ligamentelor laterale sau încrucișate, au un tratament mai dificil și părerile autorilor sînt divergente. Noi recurgem la intervenția chirurgicală cu ligamentopexie sau ligamentoplastie.

Tratamentul conservator constă în imobilizare ghipsată după evacuarea revărsatului articular, cu genunchiul în flexie de 160° pentru 8—12 săptămîni (Böhler, Jukov și Hmelevskaia). Se recomandă bolnavului să meargă cu acest aparat și să ridice membrul inferior pentru a întreține tonicitatea cvadricepsului.

Tratamentul chirurgical se va indica de la caz la caz. Pontru refacerea integrității ligamentare s-au preconizat foarte multe procedee chirur-

gicale, ceea ce arată că nici tratamentul sîngerînd nu dă rezultate constante. În rupturile ligamentelor laterale se recomandă, în cazurile mai ușoare, plicatura capsulară și refacerea ligamentului cu fire de mătase din resturile dilacerate. Cînd distrugerea este mare, se face o ligamentoplastie cu fascia lată simplă, după procedeul Duval, una armată cu fir metalic V_2A,

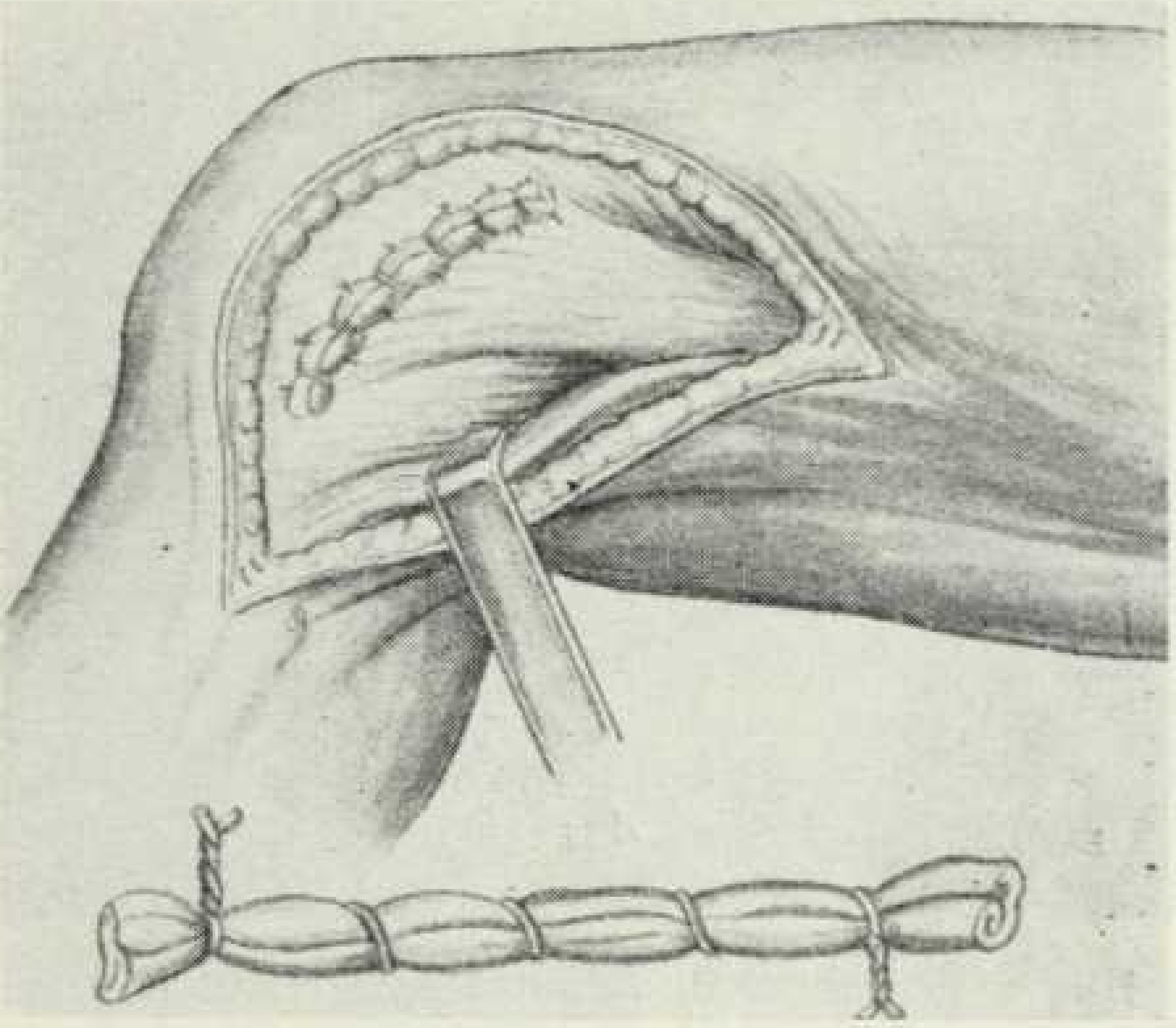

Fig. 120. — Procedeul de ligamentoplastie al lui Rădulescu.

după procedeul Rădulescu (fig. 120), scoborîrea inserției tibiale a ligamentului lateral intern pentru a-l repune în tensiune, după tehnica lui Mauck, sau o ridicare a inserției superioare a ligamentelor laterale mai sus și mai înapoi, după tehnica lui Langenhager. Ligamentoplastia mai poate fi efectuată cu tendoane din vecinătate, folosindu-se semitendinosul după tehnica Gérard, Marchand și Contiades, un fascicol din triceps sau cu tendonul croitorului, după procedeul lui Jones și Murray, sau cu bandelete de nailon torsionate, după tehnica Favre. Se folosesc în același scop bandelete de piele, după tehnica lui Boucherow sau Gosset, dar un procedeu interesant este acela propus de Bosworth, care, păstrînd continuitatea semitendinosului, îl trage înainte și îl include sub un volet creat în condilul intern (fig. 121).

Modificări ale diverselor procedee amintite sînt încă multe.

Pentru refacerea ligamentului intern se poate folosi o bandă din tendonul semitendinosului sau a dreptului intern (Mc. Murray, 1918; Edwardis, 1920; Marchand și Contiades, 1934), trecută în bucală în jurul inserției epicondiliene a celui de-al treilea fascicul al marelui adductor. Tehnica acestei intervenții este următoarea : se face o incizie verticală a tegumentelor pe fața posterointernă, evitîndu-se ramura rotuliană a safenei interne. Se individualizează dreptul intern de la nivelul inserției lui pînă la 10—15 cm deasupra, unde se secționează.

Inserția epicondiliană a celui de-al 3-lea fascicol al marelui adductor este degajată și în jurul ei se trece în buclă capul proximal al tendonului

dreptului intern eliberat (fig. 122 *a*). Dacă tendonul dreptului intern este prea slab, se poate utiliza tendonul semitendinosului.

Pentru ligamentul lateral extern se folosește o bandeletă din tendonul bicepsului femural, păstrînd inserția inferioară, iar capătul superior fixat

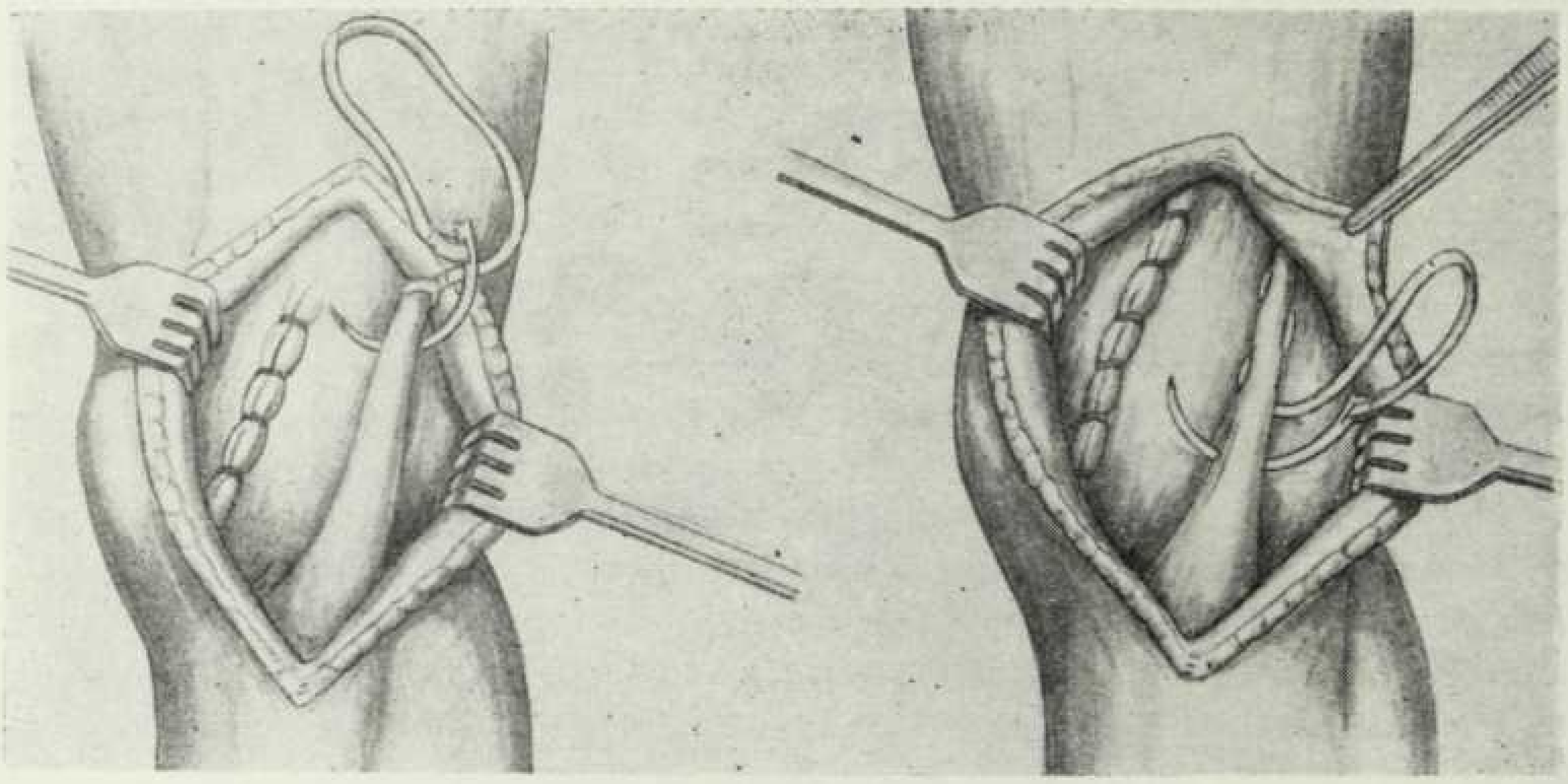

Fig. 121. — Procedeul de ligamentoplastie al lui Bosworth.

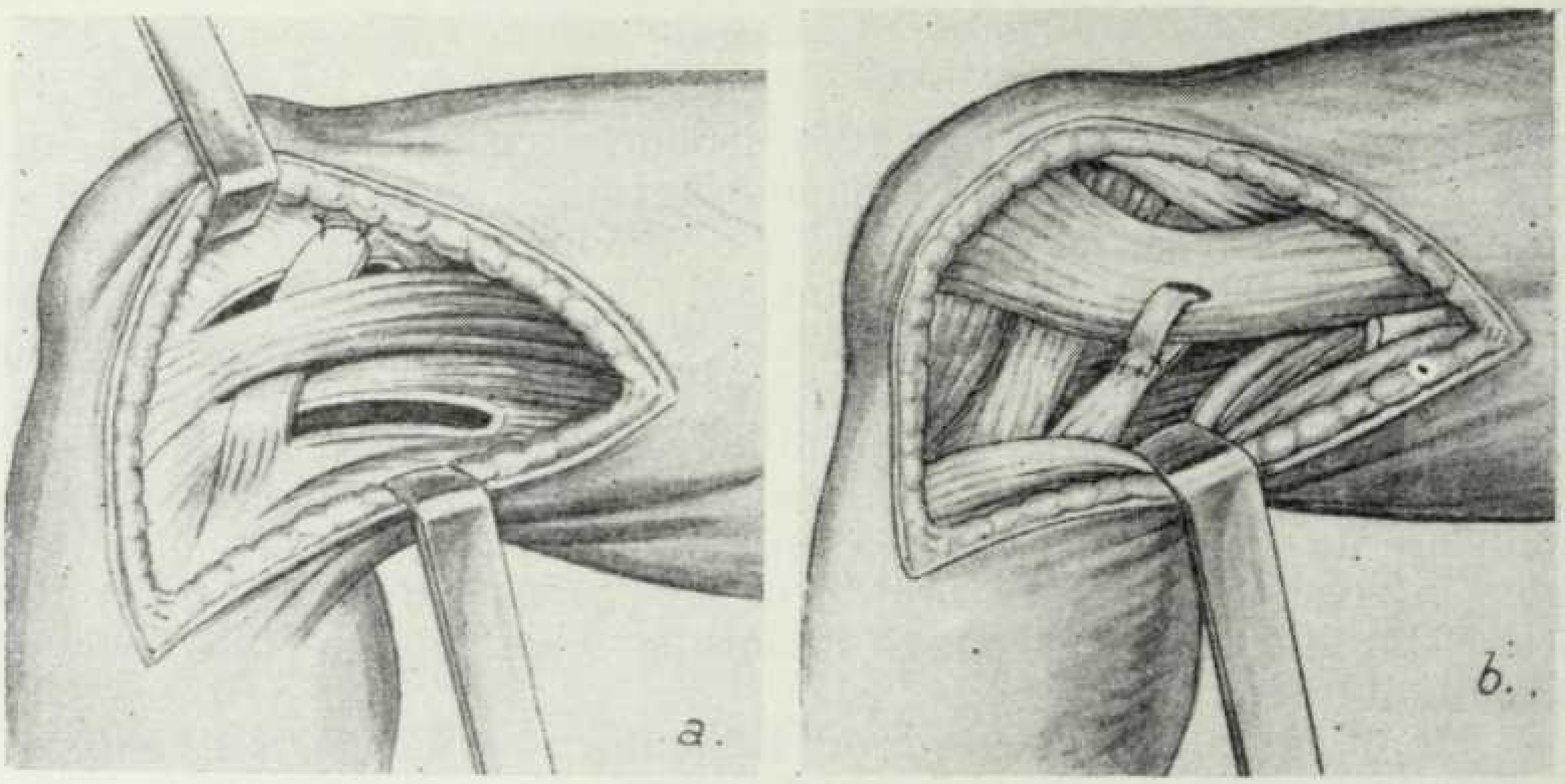

Fig. 122. — Procedeul de ligamentoplastie Marchand-Contiades. *a.* reconstituirea ligamentului lateral intern cu tendonul dreptului intern; *b.* reconstituirea ligamentului lateral cu bandeletă bicipitală.

la condil prin sutură (Leger și Olivier, 1945) sau printr-un tunel osos (Edwards, 1920; Marchand, 1934).

Pentru ligamentul lateral extern tehnica este următoarea: se face o incizie verticală externă, care interesează tegumentele și fascia lata, se descoperă ligamentul și din tendonul bicepsului se detașează o bandeletă de 10–12 cm lungime și 3 cm lărgime, căreia i se păstrează numai inserția

peronieră. Bandeleta bicipitală se aplică pe ligament, la care se sutureazä, insistîndu-se în special asupra suturii superioare (fig. 122 *b*).

Cu grefe libere pentru ligamentele laterale se recurge la meniscul intern (Richer, 1933), la nailon (Favre), la mănunchiuri de fire de mătase (Valls, 1939) sau la fascia lata. Rădulescu folosește fascia lata însăilată cu un fir subțire metalic V_2A legat la capete, evitînd astfel întinderea secundară a bandeletei de fascia lata. Aceasta este fixată la capetele sale cu mătase, pentru ca firul de sîrmă să nu fie solicitat în mișcare și rupt.

Postoperator se imobilizează pe atelă ghipsată, cu genunchiul în ușoară flexiune, 3—4 săptămîni. Din ziua a 3-a se recomandă bolnavului să-și contracte cvadricepsul. După ridicarea atelei se încep cu multă precauție mișcările active. Mersul nu va fi permis decît după 60 de zile.

Capsulorafia în plică, însăilarea simplă a ligamentului cu un fir neresorbabil nu dau rezultate bune, recidivînd frecvent. Cele mai utile rămîn procedeele de refacere a ligamentelor cu tendoanele mușchilor din apropiere, grefe libere, dar mai ales grefele armate, fiindcă acestea nu își schimbă cu vremea tonicitatea.

În rupturile ligamentelor încrucișate, se poate face în cazul unor dezinserări ancorarea lor cu fire de mătase. Se preferă calea pararotuliană sau transrotuliană verticală. În leziunile mai vechi se poate face refacerea ligamentelor încrucișate după tehnica lui Hey-Groves, dar rezultatele nu sînt strălucite. Pentru ligamentul încrucișat anteroextern se poate face procedeul lui Smillie, care trece meniscul intern, a cărui inserție anterioară a fost păstrată, printr-un canal transcondilian extern.

Pentru ligamentul încrucișat posterointern, se poate efectua procedeul lui Mironova. Se face o incizie pe traiectul tendonului semitendinos, se izolează tendonul pe o distanță de 15 cm și se secționează la nivelul continuării lui cu corpul muscular. Corpul muscular se sutureazä la mușchiul semimembranos. Se individualizează tendonul pînă la nivelul inserției sale tibiale, inclusiv din ,,laba de gîscă''. În spațiul popliteu se desfac mușchi gemeni, se dau la o parte vasele și nervii și se incizează capsula. Cu ajutorul unui burghiu de mînă se creează un tunel prin condilul tibial chiar dedesubtul suprafeței articulare; orificiul de ieșire al canalului va fi mai sus de tuberculul lui Gerdy. Se creează apoi un alt canal transversal, prin condilul intern al femurului. Tendonul mușchiului semitendinos se trece pe sub mușchiul croitor, prin canalul tibial, în articulație și apoi prin canalul femural, fixîndu-se cu fire de mătase la periostul inserției proximale a ligamentului lateral intern.

Gurghenidze (1961) a folosit în 10 cazuri de rupturi ale ligamentelor încrucișate (în nouă cazuri cel anterior și într-un caz cel posterior) tehnica lui Landau, care constă din plastia cu ajutorul tendonului rotulian. Bolnavii operați, toți sportivi de performanță, și-au reluat activitatea sportivă în 8—10 luni de la operație.

Jukov și Hmelevskaia (1961) au folosit în 16 cazuri plastia cu benzi fibroase de fascia lata, obținînd rezultate bune în 13 cazuri.

Boucheron și Pessereau (1959) comunică rezultate interesante printr-o tehnică combinată în laxitățile mari ale genunchiului (rupturi încrucișate și laterale), folosind tendonul bicepsului extern, acela al semitendinosu-

lui intern și două bandelete de piele, extern și respectiv intern. Se mai realizează un montaj lateral solid după tehnica imaginată de Berger, folosind un ligament cu trei ramuri : una posterioară oblică, una mediană

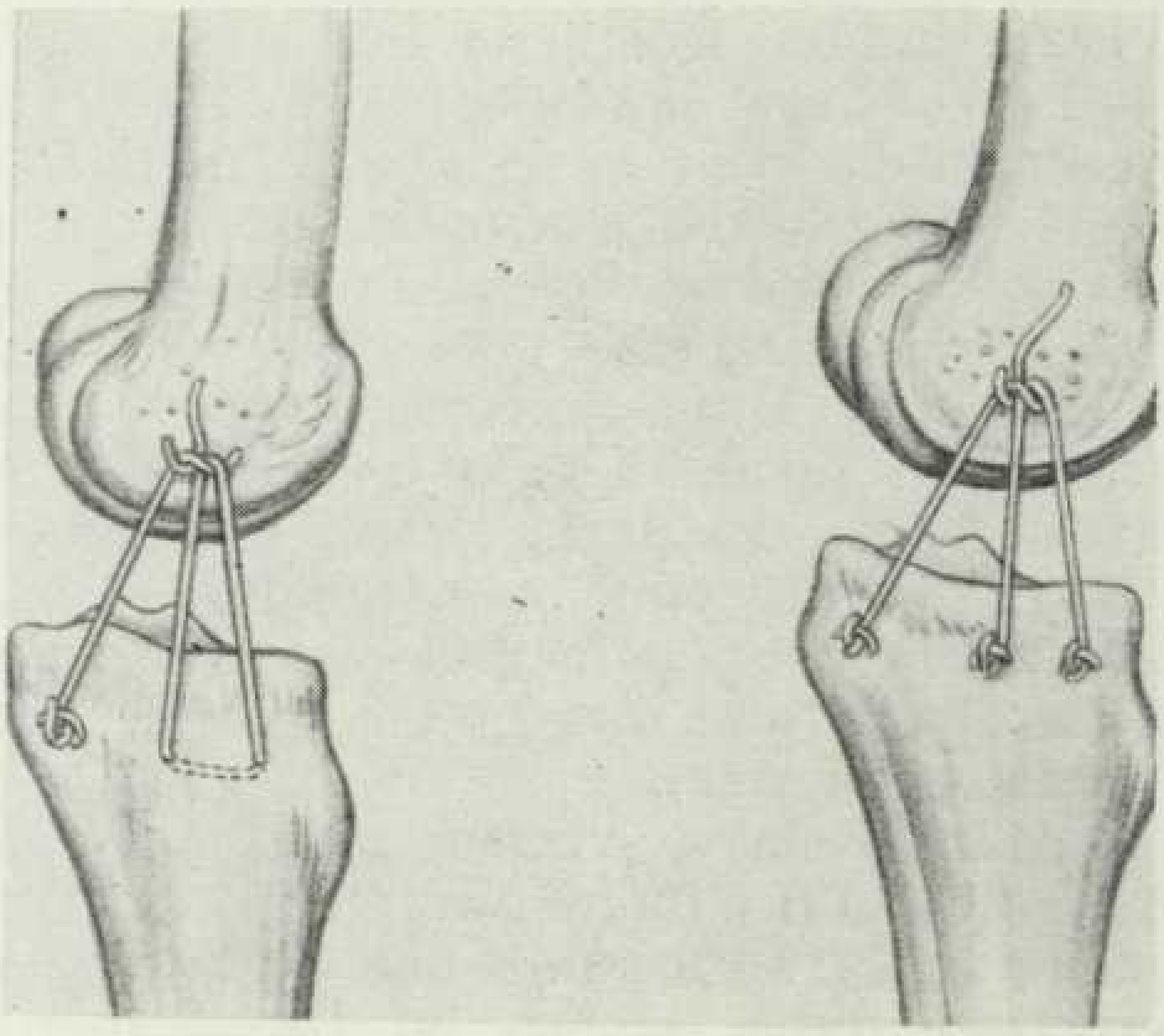

Fig. 123. — Procedeul de ligamentoplastie al lui Bosworth.

verticală și una anterioară oblică. Bosworth face cam același lucru cu fascia lata (fig. 123) pe care le trece și prin os. Bennet (1926) întărește capsula anterointernă prin grefe libere de fascia lata, pe care le însăilează la capsulă.

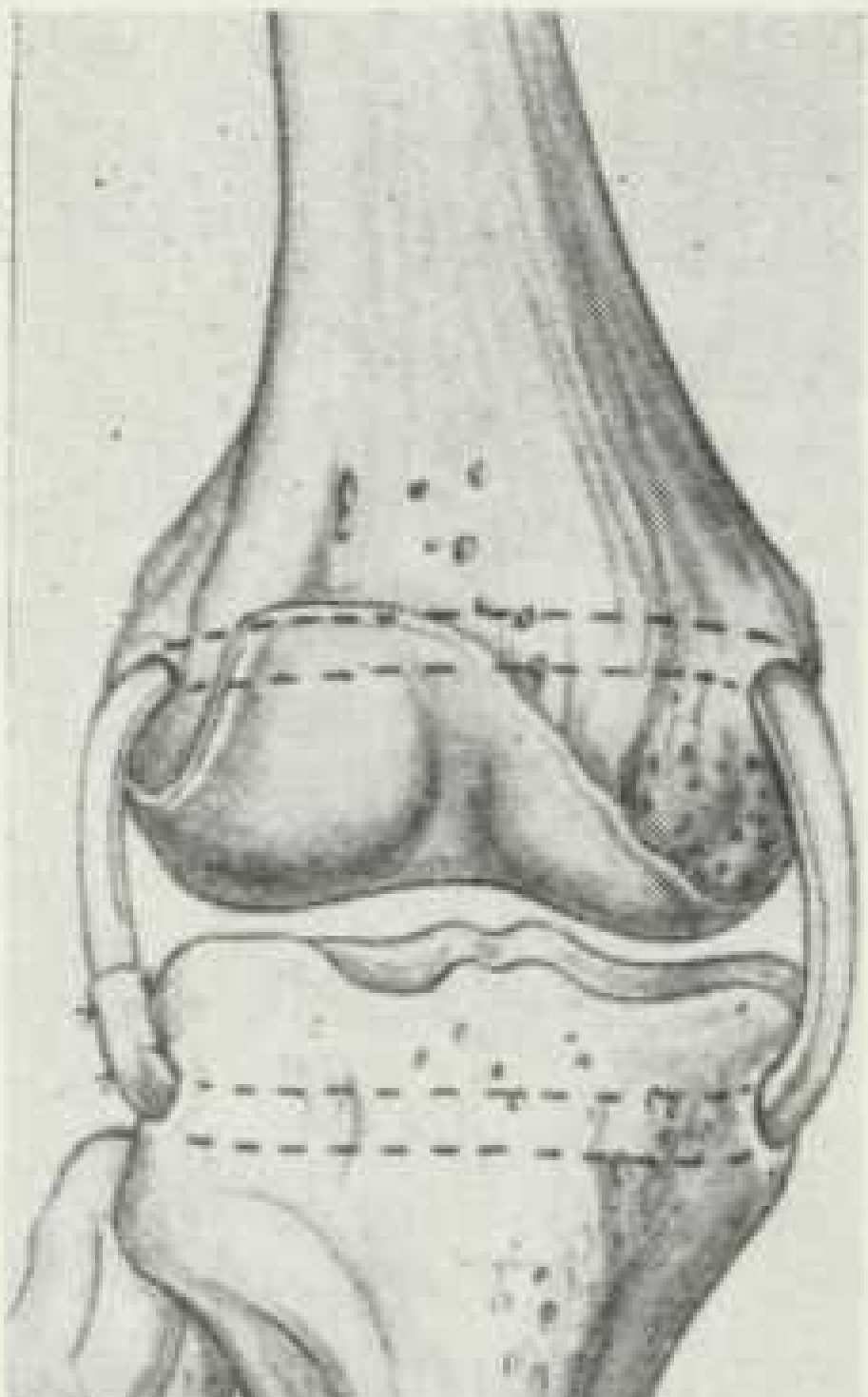

Fig. 124. — Procedeul de ligamentoplastie al lui Laroyenne.

În leziunile complexe se mai poate folosi procedeul lui Laroyenne (1930), care trece o bandă lungă de fascia lata prin două tunele osoase paralel forate, unul în femur și altul în tibie (fig. 124) sau procedeul lui Hey-Growes-Smith, care refac intraarticular (cale transtuberozitară anterioară în U) ligamentele încrucișate și extra-articular ligamentele laterale, cu o bandă de fascia lata în formă de N (fig. 125).

Tehnica lui Hey-Growes-Smith este următoarea : se incizează planurile superficiale în U, ramura orizontală sau curbă a acestuia trecînd chiar la vîrful tendonului rotulian, deci la inserția lui pe tibie. Se detașează cu dalta și ciocanul apofiza tibială anterioară și se răstoarnă în sus lamboul osteocapsular, desfăcîndu-se larg articulația ca în sinovectomia prespinală. Mărindu-se flexiunea genunchiului, suprafețele articulare și formațiunile intraarticulare se pun bine în evidență. Se ridică resturile ligamentare și eventualele meniscuri rupte.

În condilul femural extern se formează un tunel din afară înăuntru astfel ca orificiul de ieșire să fie situat în partea cea mai posterioară a spațiului intercondilian. În condilul tibial intern se forează de asemenea

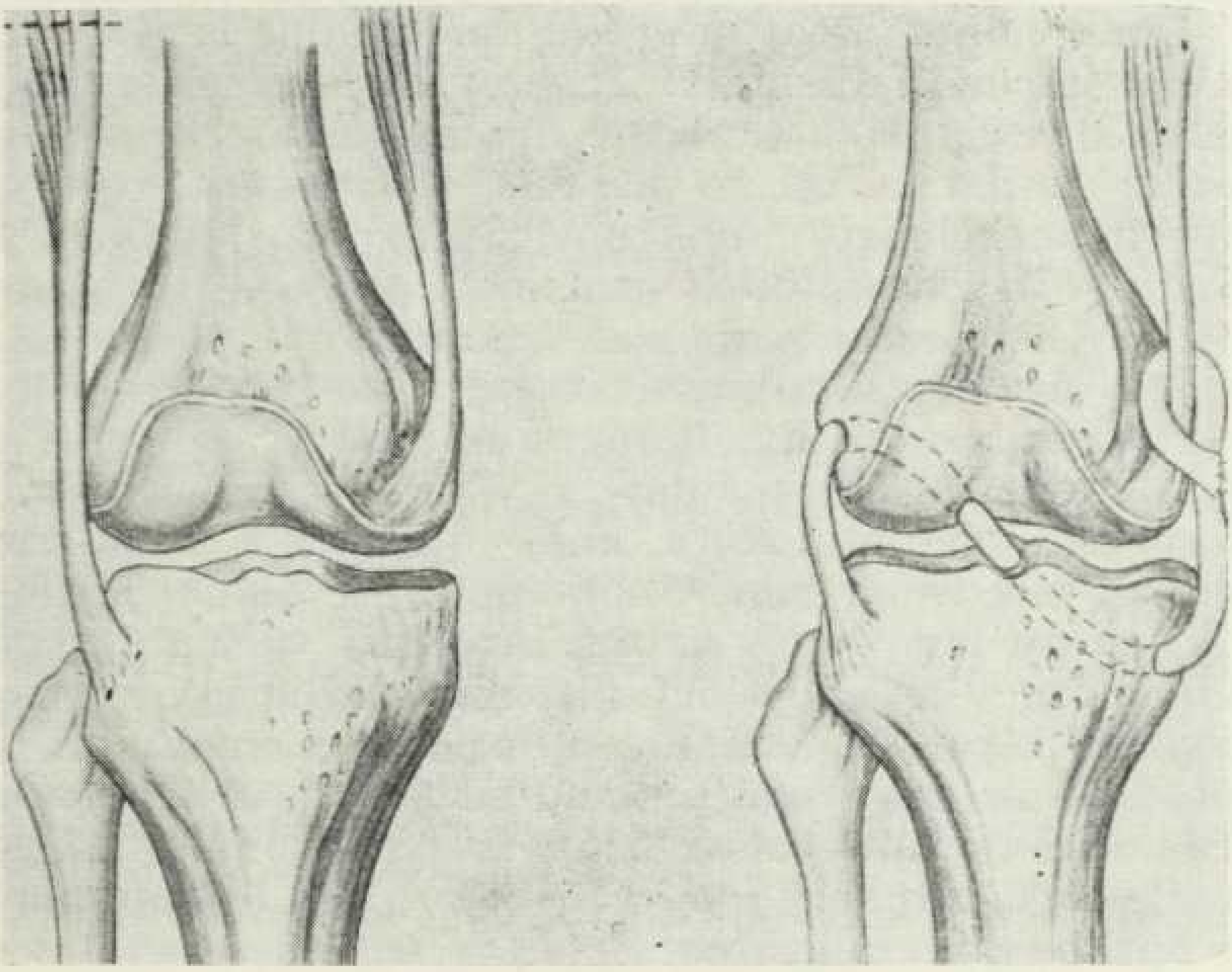

Fig. 125. — Procedeul de ligamentoplastie al lui Hey-Growes-Smith.

un canal oblic, care merge de la nivelul inserției ligamentului încrucișat anterior la inserția inferioară a ligamentului lateral intern. Aceste tunele trebuie să aibă un diametru de cel puțin 8 mm.

Se prelungește în sus ramura externă a inciziei în U și se individualizează din tensorul fasciei lata o bandă de 16—18 cm lungime și 5 cm lățime, care se lasă inserată numai distal pe tibie. Această bandă este apoi trecută din afară înăuntru, prin canalul osos creat în condilul femural extern, astfel că ea apare în spațiul intercondilian. Apoi este trecută prin tunelul osos din condilul tibial intern, apărînd la nivelul inserției inferioare a ligamentului lateral intern. De aici banda dublează în sus ligamentul lateral intern și este fixată sus în buclă, în jurul tendonului lungului adductor. În totalitate banda face deci un N, laturile verticale dublînd ligamentele laterale, la care se sutureaza cu fire de mătase.

Se închide sinoviala și se repune apofiza tibială anterioară la locul ei, fixîndu-se cu un șurub. Fixarea bandei de tensor se face sub tensiune, genunchiul fiind ținut în flexiune moderată de 30—35°. Se imobilizează în aparat ghipsat în această poziție pentru 21 de zile, apoi se reiau mișcările active și pasive. Mersul nu se va relua mai curînd de 60 de zile. Intervenția se soldează deseori cu redori strînse.

În 1956, Malțev a încercat să practice o metodă originală pentru refacerea concomitentă a mai multor ligamente rupte ale articulației genunchiului. Principalul constă din înlocuirea acestora, printr-un singur

lambou fascial, care se croiește pe fața anterointernă a coapsei, lăsîndu-i-se un pedicul pe fața internă a condilului femural intern. În ruptura concomitentă a ligamentului încrucișat anterior și a ligamentului lateral intern, lamboul fascial este trecut printr-un tunel săpat în condilul intern al femurului și în condilul tibial intern și apoi readus la pedicul în tunelul osos în V săpat în condilul femural. În ruptura concomitentă a ligamentului încrucișat anterior și a ambelor ligamente laterale, se croiește un lambou fascial similar cu cel de mai sus, dar mai lat, care se divide în două ramuri în sens longitudinal, pînă aproape pe pedicul. În condilul intern femural și în extremitatea proximală a tibiei, sub platou, se sapă două canale în V. Pediculul lamboului și ramura internă a acestuia servesc la reconstrucția ligamentului încrucișat anterior și a ligamentului lateral intern, ca și în prima variantă. Ramura externă a lamboului este trecută prin porțiunea externă a canalului în V din platoul tibial și apoi este readusă la condilul femural extern, unde este fixată, după trecerea prealabilă printr-un mic canal osos. Cînd sînt rupte numai ligamentele laterale, se croiește un lambou fascial ca în prima variantă, care este apoi trecut mai întîi printr-un mic tunel săpat în condilul intern, apoi printr-un tunel transversal săpat în porțiunea anterioară a condilului tibial intern și, în sfîrșit, într-un mic tunel în condilul extern al femurului, unde se fixează. În 44 de cazuri autorul a obținut rezultate bune cu acest procedeu.

Se mai pot face unele *intervenții pe os* ca osteotomia anterioară a tibiei cu opritor (olecranizarea tibiei).

Rădulescu crede că cele mai multe din cazurile cu rupturi ale ligamentelor încrucișate cu instabilitate a genunchiului se pot foarte bine soluționa printr-o întărire bună și persistentă a ligamentelor laterale, cu o repliere de întărire concomitentă de capsulă.

Operațiile complicate de refacere plastică a ligamentelor încrucișate, cînd nu devin absolut obligatorii prin laxitatea excesivă a genunchiului, sînt de deconsiliat fiindcă rezultatele în general — orice ar spune unele statistici — sînt cel mult mediocre și pentru obținerea lor se impune un foarte lung tratament postoperator.

Indiferent de tehnica operatorie, după intervenție și imobilizare se va face un tratament susținut de recuperare funcțională.

Osteoporoza posttraumatică se tratează prin imobilizare, bolnavul mergînd cu ghipsul, prin ultraviolete, vitamina C în cantitate masivă. În cazurile rebele se va administra novocaină intraarterial, se vor face infiltrații Vișnevski asupra simpaticului lombar și eventual chiar simpatectomie. Tratamentul complex al osteoporozei va fi prezentat însă la capitolul respectiv.

BIBLIOGRAFIE

1. Bosworth D. M., *Translocation of the semi-tendinosus*, The Journal of Bone and Joint Surgery, 1952, **34-A**, *1*, 196.
2. Coquelet O., *Physiopatologie articulaire.* Acta Orthopaedica Belgica, 1952, **16** *5*, 225 — 273 și 1950, **16**, *2* 41 — 62, 1950.
3. Coquelet C., *Quelques aspects de la physiopatologie des articulations*, Journal de radiologie et d'electrologie, 1951, **32**, *3—4*, 159 — 175.

4. Fridland M. O., *Ortopedia* Moscova, Medghiz, 1954.
5. Guilleminet M. et Tran-Ngoc Ninh, *Les laxités du genou et leur traitement*, Lyon chirurgical, 1954, 49, *1*, 35 — 48.
6. Gurghenidze N. I., *Plastia ligamentului încrucişat al articulaţiei genunchiului*, Vestnik hirurghii, Moscova, 1961, *12*, 64 — 66.
7. Hey-Growee, *Operation for repair of the crucial ligament*, Lancet, 1917, 2 674.
8. Jukov P. P. şi Hmelevskaia S. L., *Rupturile ligamentului încrucişat anterior şi leziunile coasociate*, Vestnik hirurghii, Moscova, 1961, *12*, 66 — 71.
9. Krupko I. L., *Vnutrenie povrejdenia kolennovo sustava*, Ortopedia, traumatologhia i protezirovanie, Moscova, 1961, *1*, 3 — 13.
10. Landa A. M., *Povrejdenia hrestoobraznih sviazok kolennovo sustava*, disertaţie, Moscova, 1945.
11. Landa A. M., *Naş metod vosstanovlenia krestoobraznih sviazok kolennovo sustava*, Hirurghia, Moscova, 1947, *2*, 46 — 51.
12. Leger L. et Olivier C., *Entorses du cou de pied et entorses du genou*, Paris, Masson, 1952.
13. Langenhager K., *Zur operativen Therapie des Schlotterknies*, Helveţia Chirurg. Acta, 1946, *13*, 146.
14. Malţev A. I., *Refacerea concomitentă a două sau trei ligamente ale articulaţiei genunchiului, printr-un singur lambou fascial pediculat*, Vestnik Hirurghii, Moscova, 1961, *12*, 72 — 77.
15. Mauck H. P., *A new procedure for instability of Knee*, The Journal of Bone and Joint Surgery, 1936, *16*, 984.
16. Merle d'Aubigné R. şi Ramadier J. O., *Traumatismes anciens. Rachis. Membre inférieur*, Paris, Masson, 1959.
17. Mironova Z. S., *Un caz de plastie a ligamentului încrucişat posterior al genunchiului drept*, Ortopedia, travmatologhia i protezirovanie, Moscova, 1960, *6*, 71 — 72.
18. Palmer I., *Fiziopatologia ligamentului intern al articulaţiei genunchiului* Acta Chirurgica Scandinavica, 1958, **115**, *4*, 312 — 318.
19. Rădulescu Alex. (în colaborare cu Rădulescu Alice şi Baciu Cl.) *Ortopedia chirurgicală*, vol. II, Bucureşti, Edit. medicală, 1957.
20. Rădulescu Alex. şi Baciu Cl., *Fiziopatologia articulaţiilor*, în *Probleme de patologie a osului*, Edit. medicală, Bucureşti, 1955, p. 242 — 272.
21. Simenaci B. I., *Ob issledovanii sviazocinovo apparata Kolennovo sustava b polojenii svolotnovo soisaiuşcei Konecinosti*, Ortopedia, travmatologhia protezirovanie, Moscova, 1961, *10*, 59 — 61.
22. Sitenko M. I., *O povrejdeniah Krestoobraznih sviazok Kolennovo sustava*, Ortopedia i traumatologhia, Moscova, 1927, *2 — 3*.
23. Smillie I. S., *Injuries to the knee Joint*, Edinburg, Livingstone, 1951.
24. Tavernier L., *Entorse du genou* în L. Ombrédanne şi P. Mathieu, *Traité de Chirurgie orthopédique*, t. IV, Paris, Masson, 1937, 3 655.
25. Trial R. et Rescanières A., *La physiothérapie des traumatismes articulaires et des leurs séquelles*, Journal de radiologie et d'electrologie, Paris, 1951, **32** *3 — 4*, 305 — 326.
26. Trib R., *Povrejdenie krestovidnih sviazok kolennovo sustava*, Ortopedia, travmatologhia, i protezirovanie, Moscova, 1961, *1*, 19 — 23.
27. Trillat A., *Les entorses du genou et du cou de pied*, La revue du practicien, Paris, 1961, *32*, 3 311 — 3 318.

Luxaţia genunchiului

Primul studiu de ansamblu al luxaţiei femuro-tibiale a fost făcut de Malgaigne în 1855, iar Delbet în 1908 şi Guedj în 1931 s-au ocupat pe larg de această luxaţie. Studii experimentale pe cadavru au fost efectuate de Velpeau, Hardouin, Gangolphe şi Thevenet, Sulzenbacher, Schlange, Angabelli, Jones şi mulţi alţii.

Frecvenţă. După Kaarsberg (Copenhaga), luxaţiile de genunchi ar fi destul de rare (circa 2% din totalul luxaţiilor); în realitate sînt mult

mai frecvente, dar sînt reduse imediat la locul accidentului, încît la nivelul spitalelor bolnavii ajung numai sub formă de entorsă gravă a genunchiului. În 23 de ani, între 1926 și 1948, Ender, elev al lui Böhler, găsește numai 32 de cazuri pe un număr total de 450 000 de traumatizați. Între 1948 și 1954 Böhler mai tratează încă 21 de cazuri. În Clinica de ortopedie și traumatologie F.S.P.M.F. a Spitalului Brîncovenesc s-au înregistrat între anii 1948 și 1962 numai 6 luxații recente de genunchi.

Etiopatogenie. Se întîlnesc numai la adult, copiii făcînd de preferință decolări epifizare de femur sau tibie. În cadrul traumatismelor de mare amploare (automobil, tren, prăbușiri de case) se produc luxații totale, asociate cu alte leziuni importante, ca fracturi, plăgi, rupturi, leziuni vasculare.

În cursul traumatismelor de sport (schi, fot-bal, rugbi) se pot produce deplasări parțiale, cu rupturi ligamentare.

Distingem patru categorii de forme anatomo-clinice :

I. Luxații anterioare : tibia trece înaintea condililor femurali.

II. Luxații posterioare : tibia trece posterior față de condilii femurali.

III. Luxații laterale, care pot fi externe sau interne.

IV. Luxații totale, cu ruptura tuturor ligamentelor, în care genunchiul devine balant.

Mecanismul de producere este deosebit, după forma anatomo-clinică :

În luxația anterioară, care este cea mai frecventă, traumatismul se aplică dinainte-înapoi, pe epifiza inferioară a femurului. În mișcare șoldul rămîne solidar cu corpul, iar piciorul cu pămîntul, încît o presiune puternică anterioară duce genunchiul în recurvatum exagerat și poate da alunecarea înapoi a epifizei femurale. Într-o astfel de împrejurare partea posterioară a capsulei articulare și eventual ligamentele încrucișate se rup. Ligamentele laterale rămîn de obicei intacte. La acest mecanism de producere se poate asocia și o mișcare de rotație a genunchiului.

În luxația posterioară, mecanismul de producere este același, dar forța traumatică se aplică pe epifiza superioară a tibiei.

Luxațiile laterale se produc de cele mai multe ori de partea externă. Traumatismul se aplică deci pe fața internă a condilului tibial intern, genunchiul fiind imobilizat în extensie. Se forțează gamba în abducție pînă se rup ligamentele laterale și ligamentele încrucișate.

Luxația laterală internă este mai rară și se produce prin adducția gambei, însoțită de o rotație a ei, care rupe ligamentul lateral extern și ligamentele încrucișate.

În luxațiile totale este nevoie de un traumatism foarte puternic. Mecanismul de producere este anarhic, se rup toate ligamentele capsulare și genunchiul devine balant.

Anatomie patologică. Capsula articulară este ruptă, indiferent de varietatea luxației, dar cu anumite predilecții regionale. Partea posterioară se rupe în varietățile anterioară, posterioară sau totală prin agresiunea condililor femurali sau liberali. Ligamentele laterale se rup în varietățile laterale, îngăduind direcția luxației. Ligamentele încrucișate se rup în toate formele. Leziunile musculare privesc popliteul, vaștii,

gemenii şi muşchii labei de gîscă (croitorul, semitendinosul şi dreptul intern). Deseori se pot observa şi leziuni neuro-vasculare (artera sau vîna poplitee, nervul sciatic popliteu extern).

Simptomatologie. Semnele clinice principale sînt : tumefacţia genunchiului, datorită hemartrozei, dureri mari, spontane şi la cea mai mică mişcare, impotenţă funcţională totală, mişcări anormale de lateralitate, de sertar, rotaţie, recurvatum etc. şi eventualele tulburări neurocirculatorii, în funcţie de leziunile asociate. Căutarea pulsului în jos de leziune este absolut obligatorie şi revenirea lui după ce bolnavul a fost scos din şoc este de bun augur. Pentru unii autori o arteriografie imediată după accident se impune. Ischemia acută nu trebuie să dureze mai mult de 10—12 ore, fiindcă altfel leziunile sînt iremediabile.

Forma şi atitudinea genunchiului pot ele singure indica varietatea de luxaţie. În luxaţia anterioară, genunchiul ia, de profil, forma de baionetă rotula este ridicată peste condilii tibiali, care proemină anterior, şi poate ajunge chiar orizontală. În schimb, la partea posterioară se palpează condilii femurali. Tegumentele din faţă sînt întinse, ulcerate, cu tulburări neurocirculatorii. Mişcările de lateralitate sînt ample şi scurtarea membrului inferior este mare.

Luxaţia posterioară este în genere incompletă, deoarece partea posterioară a capsulei rezistă chiar dacă se rupe parţial. Diformaţia genunchiului este mai mică, fiind aşezat în uşor recurvat. Rotula se luxează pe condilul extern, iar tendonul rotulian este smuls din inserţia sa tibială. Scurtarea membrului este discretă. Cînd luxaţia posterioară este completă, genunchiul apare de profil în formă de baionetă inversată, condilii femurali proeminînd anterior, iar consola tibială posterior. Scurtarea este mare, iar gamba se află în extensie şi rotaţie externă.

Luxaţiile laterale se produc în genu valgum sau varum. Condilul tibial proemină şi denivelează tegumentele (în partea externă şi mai rar în cea internă), dînd forma de baionetă (văzută din faţă). Piciorul se rotează de partea luxaţiei. Scurtarea şi tulburările neuro-vasculare sînt de obicei neînsemnate.

În luxaţiile totale, diformarea este mare şi se însoţeşte de leziuni ligamentare, tegumentare, musculare, osoase şi neuro-vasculare.

Aspecte radiografice. Radiografia de faţă şi profil precizează varietatea clinică şi eventualele leziuni osoase asociate (fig. 126).

Diagnostic. Este destul de uşor de recunoscut o luxaţie şi ne bazăm pe diformarea caracteristică şi pe examenul radiografic. În foarte multe cazuri însă luxaţia se reduce imediat la locul accidentului, încît la spital leziunea va fi etichetată drept o entorsă gravă.

Diagnostic diferenţial. Trebuie făcut cu :

— Entorsa genunchiului, care se prezintă cu tumefacţie, mai ales după reducerea extemporanee a unei luxaţii incomplete. Tumefacţia nu prezintă diformarea caracteristică în baionetă.

— Fractura epifizelor, care dă o tumefacţie mai moderată, fără diformitate caracteristică, cu dureri în puncte fixe, impotenţă funcţională şi discrete mişcări de lateralitate.

— Rupturile de menisc, în fond sînt complicațiile unei entorse de genunchi. Ele prezintă durere în puncte fixe, genunchi nediformat, iar la examenul radiologic nu se constată deplasări osoase.

— Luxația de rotulă, care este luată, mai ales pe terenurile de sport, drept luxație de genunchi, iar după o reducere imediată sportivul este trimis la spital cu indicația: „luxație de genunchi redusă".

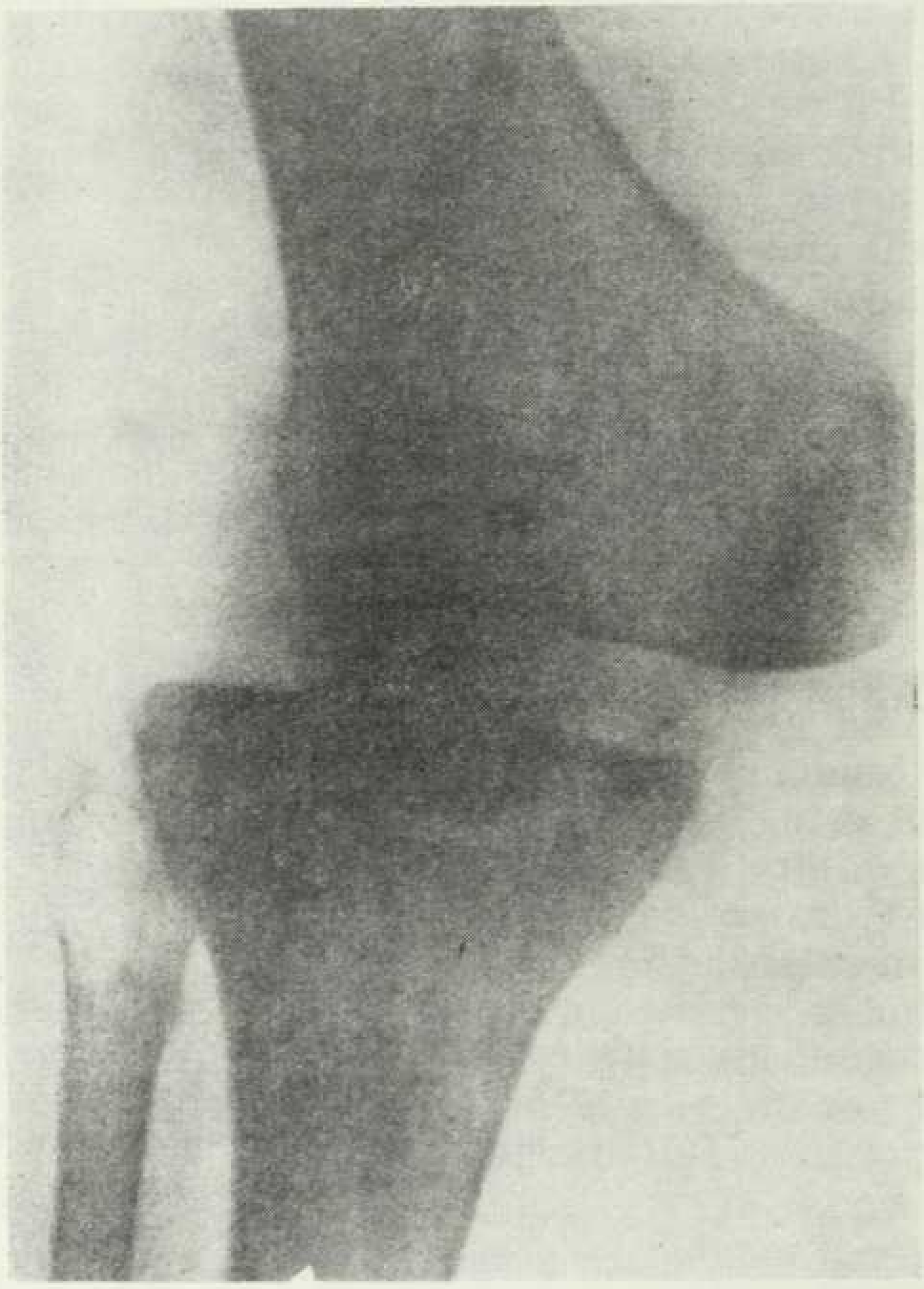

Fig. 126. — Luxație incompletă de genunchi.

Profanii dau în astfel de cazuri ca informație, fie imediată, fie mai tîrziu, că au avut o luxație de genunchi, care a fost redusă imediat.

— Artritele genunchiului, care au un debut ceva mai lent, prezentînd fenomene inflamatorii locale și generale ca și probe biologice modificate.

— Mai pot fi luate eventual în discuție: boala lui Hoffa, osteocondromatoza genunchiului, decolarea epifizară a tibiei (la tineri) etc. cînd a existat și un oarecare traumatism concomitent.

Evoluție și prognostic. Luxațiile necomplicate se vindecă în genere bine, fără laxități articulare mari dacă sînt reduse. Varietățile antero-posterioare sînt mai favorabile, fiindcă se păstrează ligamentele laterale, necesare staticii.

Ruperea ligamentelor laterale (mai ales cel intern) dă instabilitate în mers și trebuie neîntîrziat făcută o intervenție reparatoare. Ruptura ligamentelor încrucișate poate fi suplinită în bună măsură de ligamentele laterale bune și de un cvadriceps tonic.

Maistrenko a arătat, pe bună dreptate, că se impune în unele cazuri mai mult optimism în stabilirea prognosticului. Este exemplificator cazul prezentat de acest autor al unui bolnav sportiv de performanță care a suferit o luxație anterioară de genunchi și care, după un an și 10 luni după traumatism, și-a îndeplinit la gimnastică norma de maestru al sportului.

Complicații. Apariția complicațiilor întunecă prognosticul. Acestea pot fi:

1. Fracturile asociate de condili femurali sau tibiali, care îngreuiază tratamentul. În aceste cazuri se face întîi reducerea luxației și apoi coaptarea fragmentelor.

2. Ischemia acută, trebuie avută în vedere imediat după punerea unui aparat ghipsat strîns, şi se datoreşte fie unui hematom, fie compresiunei axei arteriale.

3. Rupturile de arteră poplitee, care pot duce la gangrenă şi amputaţie, dacă nu se face o sutură arterială bună sau chiar o grefă.

4. Leziunile nervoase, care interesează în special sciaticul popliteu extern, în grade variate, de la contuzie şi elongare pînă la dilacerare sau chiar rupere. Pentru depistarea leziunii nervoase se poate folosi testul la sudoare cu Nyudriul (în caz de secţionare, sudoarea este stopată).

5. Deschiderea luxaţiei, în care se impune intervenţia de urgenţă.

6. Rupturile musculare nu prezintă mare gravitate, cu excepţia dezinserţiei tendonului rotulian, care trebuie neîntîrziat reinserat operator.

7. Ireductibilitatea chiar imediat după producerea luxaţiei, datorită, după Böhler, faptului că tendonale labei de gîscă agaţă condilul femural intern şi se interpun în groapa intercondiliană. Această complicaţie se întîlneşte în varietăţile anterioare însoţite de rotaţie externă mare a gambei. Delbet descrie o varietate laterală de luxaţie în care condilul femural rupe capsula şi iese prin această ruptură, care se agaţă de incizura intercondiliană, făcînd obstacol reducerii.

8. Laxitatea ligamentară reziduală, tardivă, a genunchiului se datoreşte în general unui tratament insuficient sau rău condus.

Tratament. Constă în reducerea de urgenţă a luxaţiei (dacă nu s-a făcut la locul accidentului), ca să nu prelungim eventuale tulburări circulatorii şi nici să lăsăm timp pentru instalarea contracturii musculare, care îngreuiază reducerea.

Apariţia ischemiei acute cere imediata scoatere a aparatului ghipsat pus provizoriu şi, dacă reluarea circulaţiei nu se face imediat, se va recurge la controlul direct al grupului arterio-venos.

Se fac radiografii ale genunchiului de faţă şi profil, care ne stau în faţa ochilor. Bolnavul este culcat pe spate, pe masă sau pe jos, şi i se face anestezie rahidiană sau narcoză.

Manevrele de reducere diferă după varietatea luxaţiei :

— În luxaţia anterioară se face flexiunea coapsei pe bazin şi cît se poate a gambei pe coapsă. O eşarfă leagă coapsa de gîtul operatorului, care stă cu faţa spre picioarele bolnavului, trage coapsa în sus şi respinge cu mîna tibia în jos ; un ajutor trage gamba în ax şi imprimă mişcări uşoare de rotaţie, pentru angajare (procedeul prosopului al lui Griffiths şi Lejars). Luxaţia anterioară se mai poate reduce şi prin flectarea progresivă a genunchiului, presîndu-se asupra extremităţii superioare a tibiei.

— În luxaţia posterioară se face aceeaşi flexiune. Operatorul stă la fel, dar trage cu eşarfa tibia în sus, în timp ce manual respinge femurul în jos şi îndărăt, un ajutor face bascula tibiei, împingînd piciorul în jos.

Operatorul se poate aşeza invers, cu faţa spre capul bolnavului, între gambele acestuia, avînd genunchiul luat pe umăr. Un ajutor basculează gamba înapoi şi în jos pe spatele operatorului, în timp ce acesta respinge cu mîna condilii femurali înainte.

Procedeul lui Malgaigne, în care se exercită tracţiunea asupra membrului inferior extins, nu se mai recomandă.

— În luxațiile laterale poziția este aceeași, dar respingerea masivului tibial se face manual, în sensul reducerii.

— În luxațiile totale, repunerea fragmentelor se execută de obicei ușor, prin simplă tracțiune în ax, dar menținerea este foarte grea și necesită la timpul oportun refacerea chirurgicală a capsulei și a ligamentelor.

După reducerea luxației, se aplică un aparat ghipsat pelvipodal, care se ține cam 1—3 luni. Supravegherea atentă a extremității se va face pentru a se observa eventualele tulburări de circulație (ischemie) și nervoase (anestezie, mobilitatea redusă), ca să se lărgească sau să se înlăture aparatul ghipsat și să se facă un altul corect. Uneori se impune controlul direct al vaselor. Fregnani recomandă ca imobilizarea să dureze cel mult două luni, deoarece dacă se prelungește peste această durată se favorizează instalarea redorii articulare, mai ales la artrozici.

După trecerea timpului de imobilizare se înlătură aparatul ghipsat, se aplică un pansament cu clei zincat sau o fașă elastică și se mobilizează genunchiul la pat sau la marginea patului, fixînd coapsa cu saci de nisip și făcînd treptat, fără durere, cu multă răbdare și perseverență, flexiune cu greutăți gradate, agățate deasupra gleznei prin chingi căptușite cu vată. Cu două capete lungi de fașe, bolnavul ajută gambei să revină în extensie.

Este esențial ca mobilizarea la pat sau la marginea patului să înceapă și să se termine cu extensia completă. Este prin urmare mai important faptul de a realiza activ extensia completă a genunchiului decît flexiunea. Aceasta se recuperează concomitent.

După un timp, bolnavul începe să se deplaseze, fiind la început ajutat și reeducat în vederea reluării mersului corect. Unul din exercițiile cele mai bune, este acela de a sui, dar mai ales de a coborî scara, treaptă cu treaptă.

Tratamentul complicațiilor. De multe ori sîntem siliți să rezolvăm de la început unele complicații ca să obținem o reducere corectă.

Luxația cu interpoziție de capsulă intercondiliană se poate reduce ortopedic. Delbet și Böhler sfătuiesc flexiunea genunchiului sub 90°, pentru relaxarea coardei capsulo-tendinoase și degajarea condilului, apoi pe acesta se face presiunea manuală corespunzătoare de reducere.

În caz de eșec, se intervine chirurgical, făcîndu-se secțiunea coardei capsulare tendinoase sau aponevrotice, reducerea condilului și sutura anatomică a formațiilor laterale.

Luxația deschisă recentă de 3—4 ore (sau cu mare atenție chiar mai mult) se transformă în luxație închisă, prin : toaletă chirurgicală a plăgii (eventual cu artrotomie largă), rezecția țesuturilor dilacerate, punere de marfanil-prontalbin și de antibiotice în plagă. Se face apoi sutura primară a plăgii, fără drenaj, imobilizarea ghipsată și se administrează antibiotice masiv, parenteral.

În continuare, bolnavul va fi riguros supravegheat. Temperatura serală ridicată din primele zile, cu puls bun, cu stare generală bună, fără adenită inghinală, fără dureri locale, cu sutura neimflamantă, fără leucocitoză și cu V. S. H. aproape de normal, trebuie interpretată ca o hiperter-

mie de resorbție. Febra mare curînd după intervenție, venită brusc, cu puls rapid, cu ganglioni prinși, cu durere locală mare, cu plaga infiltrată și leucocitoza mărită înseamnă infecție. Se deschide larg plaga, se infiltrează masiv cu ser antigangrenos și cu antibiotice, precum și antibiotice parenteral în continuare.

Cînd după cîteva zile începe temperatura să crească și apare o stare de insomnie și de oarecare agitație, se vor cerceta din nou V. S. H. și leucocitoza. Cînd acestea sînt normale, se va opri administrarea de antibiotice. Cînd nu este totuși o mică colecție profundă, febra va scădea de a doua zi.

Luxația deschisă veche, cu artrită instalată, marcată prin febră mare și stare generală rea, impune uneori chiar rezecția de drenaj a genunchiului. Se rezecă economic ambele epifize, precum și partea volutată a condililor. Toate fundurile de sac vor fi curățate, iar țesuturile moi cu vitalitatea compromisă eliminate. Se va pune marfanil-prontalbin și antibiotice în plagă, care rămîne larg deschisă, lamboul cutanat dîndu-se peste cap. Extensie cu broșe prin calcaneu, care se fixează în aparatul ghipsat pentru a ține îndepărtate suprafețele osoase în mod constant (cu circa 6 cm). Tratament anti-infecțios local și general (ser antigangrenos, antibiotice, perfuzii etc.). Fără drenuri, ci cu aspirator continuu, dacă există.

Cînd supurația a încetat și plaga la controlul prin antibiogramă s-a aseptizat, putem sutura secundar și suprima extensia, pentru ca suprafețele osoase să vină în contact. Alți autori suprimă extensia, apropie suprafețele osoase și lasă totuși plaga deschisă (fără drenaj), în vederea unei cicatrizări secundare.

Leziunile nervoase vor fi soluționate neîntîrziat. Se intervine chirurgical pentru sutura nervilor rupți, dilacerați sau comprimați de către praguri osoase.

Parezele prin contuzie nervoasă, compresiune prin hematom sau elongare se tratează medicamentos și prin fizioterapie.

Tulburările circulatorii trebuie observate din primul moment și urmărite cu atenție (ischemia acută). Dacă ele se continuă și după reducerea luxației genunchiului, amenințînd viața membrului inferior, se intervine chirurgical, pe artera poplitee. Se fac după caz golirea hematomului, care comprimă, trombectomie, ligatură sau sutură arterială, grefă arterială și venoasă. Trombectomia este respinsă mai de toți autorii pentru că mai întotdeauna rămîn intima și uneori și media lezate, deci motive suficiente ca astupare arterială să aibă loc din nou.

În astfel de cazuri Forster și colaboratorii spun : „În contuziile și rupturile arteriale a restabili continuitate vasculară rămîne regula de aur". Astăzi chirurgia vasculară poate realiza o reconstituire anatomică și metoda lui Kunlin este foarte bună și durabilă. Forster, Obivier recurg și obțin rezultate bune cu autogrefă venoasă cu sutura suspendată a lui Kunlin, dar și cu tub de dacron. Principiul tratamentului regiunilor vasculare care dau ischemia acută sau sindrom Volkmann la picior este acela „de tratament al plăgilor în general : excizie-sutură" (Forster). Cînd totuși circulația și viața membrului continuă să fie compromise,

se recurge în ultimă instanță la amputarea supracondiliană, după refrigerarea în prealabil a segmentului.

Fracturile asociate se iau în considerație după reducerea luxației, care primează. Ele pot impune uneori reducerea sîngerîndă sau osteosinteza, alteori pot fi soluționate ortopedic.

Rupturile tendino-musculare impun rareori sutura chirurgicală. Tendonul rotulian sau tendonul bicepsului impun o asemenea sutură.

Ruptura meniscurilor se rezolvă mai întotdeauna într-un timp ulterior, prin meniscectomie.

Ruptura ligamentelor laterale și încrucișate este de obicei urmată în viitor de tulburări importante ale mersului și ele vor fi rezolvate după cum s-a arătat în capitolul anterior.

BIBLIOGRAFIE

1. FREGNANI L., *Luxation traumatique du genou*, Clinica ortopedia, 1961, 3, *6*, 638 — 647.
2. FRIDLAND M. O., *Ortopedia*, Moscova, Medghiz, 1954.
3. DEMIDOV A. A., *Sluciai vrojdennovo viviha kolennovo sustava kperedi*, Ortopedia, travmatologhia i protezirovanie, Moscova, 1927, *4*, 17 — 23.
4. KONIK A. A., *O travmaticeski i vivihah v kolennovo sustava*, Novii hirurghiceskii arhiv., 1940, *4*, 182.
5. KRUPKO I. L., *Vnutrenie povrejdenia kolennovo sustava*, Ortopedia, travmatologhia i protezirovanie, Moscova, 1961, *1*, 3—13.
6. MAISTRENKO A. K., *Vivih goleni v sviazi so sportivnîmi zaniatami na koltah*, Ortopedia, travmatologhia i protezirovanie, Moscova, 1961, *4*, 68—70.
7. RĂDULESCU ALEX., *Fracturi și luxații*, București, Edit. de stat pentru literatură științifică, 1952.
8. TAVERNIER L., *Luxations du genou*, în L. Ombrédanne et P. Mathieu, *Traité de chirurgie orthopédique*, t. IV, p. 3 705—3 712, Paris, Masson, 1937.
9. ZAVESA P. Z., *K leceniu travmaticeskih vinihov goleni*, Ortopedia, travmatologhia i protezirovanie, Moscova, 1961, *8*, 81.

Luxația traumatică a rotulei

Etiopatogenie. Se produce pe un genunchi normal sau mai frecvent pe un genunchi cu unele alterări anatomice preexistente, care favorizează luxația, cum ar fi un genu valagum, o laxitate ligamentară, o hipoplazie de condil femural extern, un genunchi rotat, o hidartroză etc.

Cauza eficientă este și într-un caz și în altul un traumatism de intensitate variabilă, care acționează fie direct (izbitură de cal, lovitură în timpul unui joc sportiv, cădere pe genunchi cu gamba în abducție), fie indirect, printr-o contractură puternică atunci cînd genunchiul se află în valg accentuat și în ușoară flexiune și cînd hipotrofia condilului extern este prezentă.

În ultimul timp s-au semnalat multe cazuri de luxație a rotulei în urma dansului modern *twist* (Millard și Lee, Duhamel și Abramovitch, Perrotin și colaboratori, A. Sicard, J. Judet).

Simptomatologie. În marea majoritate a cazurilor este vorba de luxație în afară, fapt explicativ prin valgul fiziologic, prin direcția tendonului cvadricipital și a tendonului rotulian. Aspectul clinic depinde de forma luxației. Genunchiul este mai desfășurat în plan frontal, dureros, iar impotența funcțională destul de accentuată. În afara genunchiului constatăm că relieful anormal al rotulei este nu numai vizibil, dar osul este și palpabil. În forma clinică de așezare orizontală a rotulei, fenomenele descrise sînt și mai accentuate. Orice tentativă de flexiune sau de reducere, fără anestezie, este dureroasă.

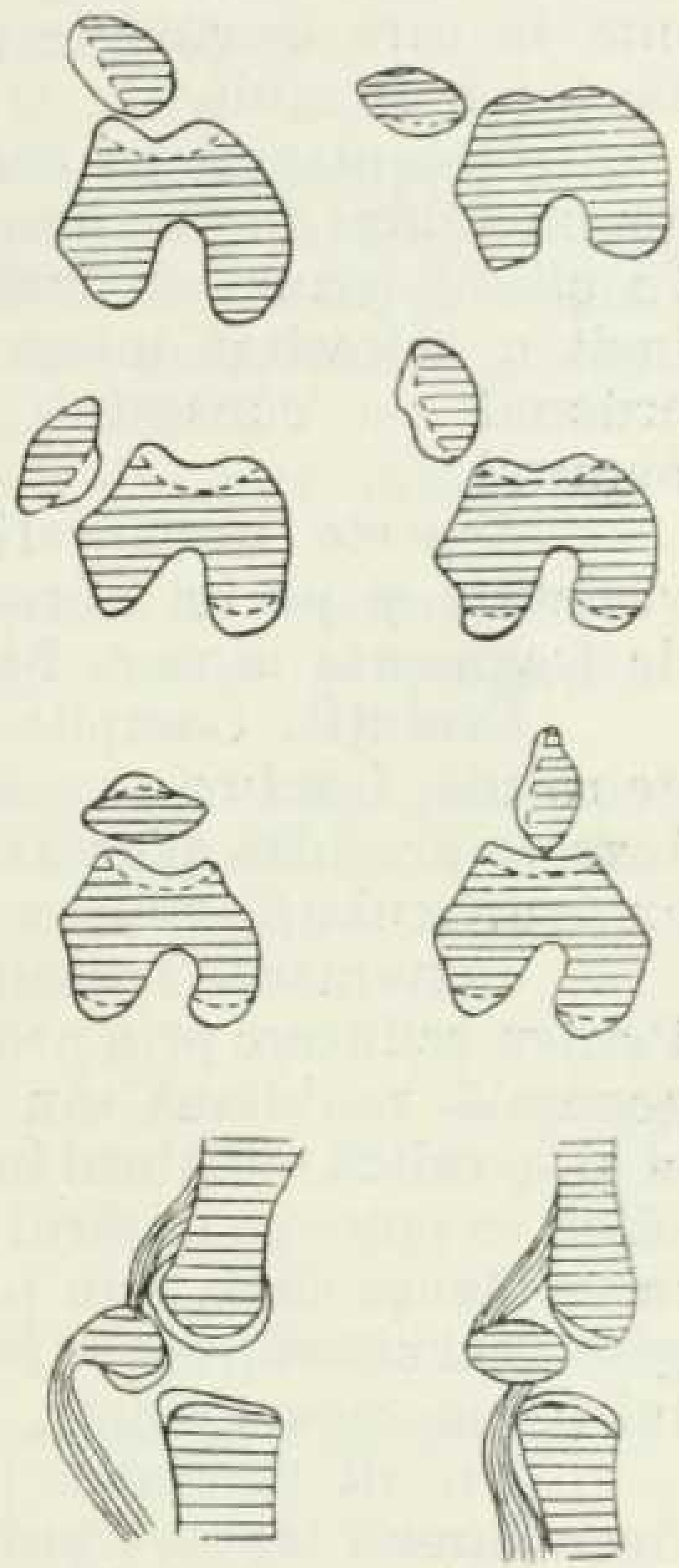

Fig. 127. — Variantele clinice ale luxației de rotulă.

Varietăți clinice. Rotula se deplasează temporar sau ireductibil în diverse situații (fig. 127).

În *luxația incompletă* suprafața articulară rotuliană nu părăsește complet trohleea. Membrul este în extensie, iar flexiunea este imposibilă. Înăuntrul rotulei se poate simți fața internă a trohleei și se constată golul lăsat de deplasarea osului.

În *luxația frontală externă*, membrul este în flexiune ușoară. Rotula face o proeminență mare în afară de 4—6 cm, iar în locul ei este o depresiune, al cărui fund este format de condilul extern și de trohleea femurală.

În *luxația externă completă*, rotula se așază în plan sagital cu fața cartilaginoasă pe fața externă a condilului extern. Gamba este în flexiune ușoară, iar genunchiul apare turtit dinainte înapoi.

În *luxația frontală inversată și verticală externă*, genunchiul capătă un aspect ascuțit.

În *luxațiile cu răsturnare*, fața cutanată a rotulei se aplică direct pe trohlee, iar deasupra și dedesubt se simte torsiunea tendoanelor.

În *luxațiile complet externe cu răsturnare* sînt aceleași aspecte ca și în luxațiile fără răsturnare, dar se observă în același timp și torsiunea tendoanelor.

Luxațiile interne sînt excepționale și dau naștere acelorași varietăți.

Luxațiile orizontale se traduc prin existența unei proeminențe în partea anterioară a genunchiului. Această formă este excepțională și presupune dilacerarea sau ruptura tendonului cvadricipital. Libson a observat recent un asemenea caz de luxație orizontală a rotulei la un bolnav

care s-a lovit în timpul alergării cu genunchiul de o bară de metal. Rotula era rotită la 90° în jurul axului ei orizontal, astfel încît suprafaţa ei posterioară era îndreptată caudal, iar cea anterioară cranial.

O dată cu deplasarea rotulei se pot rupe aripioarele rotuliene, capsula, tendonul cvadricipital sau rotulian şi apare o hemartroză abundentă, care tumefiază foarte mult genunchiul. Durerile sînt violente şi din uşoara flexiune în care se găseşte genunchiul el nu mai poate fi nici extins, nici flectat mai mult.

Mecanismul pe care Perrotin îl găseşte în *twist* este de torsiune a genunchiului în flexiune, abducţie, rotaţie externă a gambei pe coapsă. În cîteva cazuri au fost concomitent şi rupere de capsulă şi de menisc, încît a necesitat intervenţie chirurgicală. În unele cazuri de dans dezordonat s-a constatat existenţa unor nedezvoltări congenitale de condil femural.

Aspecte radiografice. Radiografia uşurează mult diagnosticul de varietate şi pe cel al complicaţiilor imediate (fracturi parcelare, smulgeri de fragmente osoase, fisuri concomitente, subluxaţia genunchiului).

Evoluţie. Complicaţiile luxaţiei de rotulă sînt : fracturi incomplete de rotulă, fracturi parcelare ale condilului femural intern (luxaţie internă), luxaţie deschisă şi hemartroză foarte abundentă, subluxaţie cu incongruenţă articulară, rupere de capsulă şi de menisc etc.

Tratament. Tratamentul luxaţiilor recente ale rotulei este ortopedic. Pentru reducere prin procedeul prin extensie al lui Valentin, după anestezie generală, rahidiană sau locală, se aşază bolnavul pe masă spre marginea ei şi se ridică membrul inferior cu coapsa în flexiune pe bazin. Gamba către călcîi se pune pe umărul operatorului, care priveşte pacientul. Cu cele două mîini făcute ansă, prin prinderea degetelor între ele, se apucă coapsa către genunchi şi se apasă în jos, pentru obţinerea unei hiperextensii a genunchiului (genu recurvatum). Un ajutor împinge rotula la locul ei.

Un alt procedeu (procedeul prin flexiune al lui Mayo) constă în a duce gamba treptat în flexiune, menţinîndu-se coapsa în extensie faţă de bazin. Se mai poate începe prin a se flecta gamba pe coapsă şi apoi a o redresa şi a o aduce în hiperextensie, apăsîndu-se coapsa la partea ei inferioară.

În fine, în procedeul mixt al lui Watson, se face întîi o flexiune a gambei pe coapsă, ca în procedeul prin flexiune al lui Mayo, apoi se trece brusc la poziţia inversă, ridicînd membrul, ca în procedeul prin extensie al lui Valentin.

Dacă au fost dilacerate părţile moi, se pune un aparat ghipsat pelvipodal pentru minimum 30 de zile.

Cînd tendonul cvadricepsului este rupt, se reduce luxaţia pe cale sîngerîndă, refăcînd tendonul cu fire metalice, iar aripioarele rotuliene cu mătase sau cu catgut cromat.

Unele luxaţii fiind *ireductibile*, necesită *repunerea lor pe cale sîngerîndă*, ca şi în cazul cînd reducerea este uşoară, dar diformitatea se reproduce tot atît de uşor (luxaţii incoercibile).

Tratamentul luxaţiilor recidivante de rotulă a fost pe larg descris la capitolul „Anomalii congenitale".

Krupko considera că cele mai bune rezultate se obțin prin osteotomie supracondiliană a femurului, care corectează genu valgum în cazul cînd acesta este exagerat.

În luxația veche, permanentă a rotulei se preferă patelectomia, cu plastia necesară tendinoasă și degajarea părților moi.

O tehnică de patelectomie care poate da o mai bună refacere a sistemului ligamentar de extensie a gambei este următoarea :

Se face o incizie a capsulei articulare imediat în afara rotulei luxate. Aceasta se pune în evidență prin partea ei articulară și se întoarce, fiind fixată cu un cleşte Farabeuf în aşa fel încît periostul de pe fața anterioară, ca și tot ligamentul desfășurat al cvadricepsului, să fie sculptat de pe rotulă și individualizat. În felul acesta se poate păstra o mai bună continuitate între ligamentul cvadricepsului și cel rotulian rămas intact.

Cînd aceasta se socotește totuși a fi insuficientă, se poate întări prin plastie cu fascia lata.

Întreg sistemul de extensie al gambei se detașează de eventuale aderențe, sau se eliberează de țesuturile sclerozate din jur ca să se poată plasa în direcția normală intercondiliană.

Pentru ca în flexiunea genunchiului ligamentul să aibă excursia normală, se poate recurge în cazurile bine studiate la operația de ridicare a condilului extern (procedeul Albee) sau la o osteotomie plastică intermetafizo-diafizară pentru corectarea genu valgumului.

BIBLIOGRAFIE

1. Krupko I. L., *Vnutrennie povrejdenia kolennovo sustava*, Ortopedia, travmatologhia i protezirovanie, Moscova, 1961, *1*, 3–13.
2. Libson I. L., *Un caz rar de luxație a rotulei*, Ortopedia, travmatologhia i protezirovanie, Moscova, 1960, *11*, 81.
3. Perrotin, Darcy, Hugnet, *Dérangement intern du genou : accident du „Twist"*, Mémoires de l'Académie de Chirurgie, t. 89, Paris, Masson, 1963, p. 55–56.
4. Rădulescu Alex., *Fracturi și luxații*, București Edit. de stat pentru literatură științifică, 1952.
5. Tavernier L., *Luxations de la rotule* în L. Ombrédanne et P. Mathieu, *Traité de chirurgie orthopédique*, (t. IV, p. 3 645–3 649), Paris, Masson, 1937.

Luxația tibio-peronieră superioară

Luxația capului peroneului este o leziune deosebit de rară (cîteva cazuri publicate).

Etiopatogenie. Mecanismul obișnuit de producere este următorul : în cursul unei rotații forțate a genunchiului, capul peroneului rupe inserțiile sale ligamentare la tibie și se deplasează de obicei în afară și în sus. Așa cum remarcă L. Böhler, luxația tibio-peronieră superioară se observă de obicei în asociere cu o fractură a extremității superioare a tibei și excepțional ca o leziune izolată.

Anatomie patologică. Capul peroneului este deplasat, iar nervul sciatic popliteu extern întins ca pe un căluş. Deşi se pot întîlni rupturi ligamentare multiple, muşchii sînt intacţi, iar sîngerarea minimă.

Simptomatologie. Clinic luxaţia se manifestă prin durere vie, localizată la capul peroneului, exagerată prin presiune digitală şi prin mişcări (în

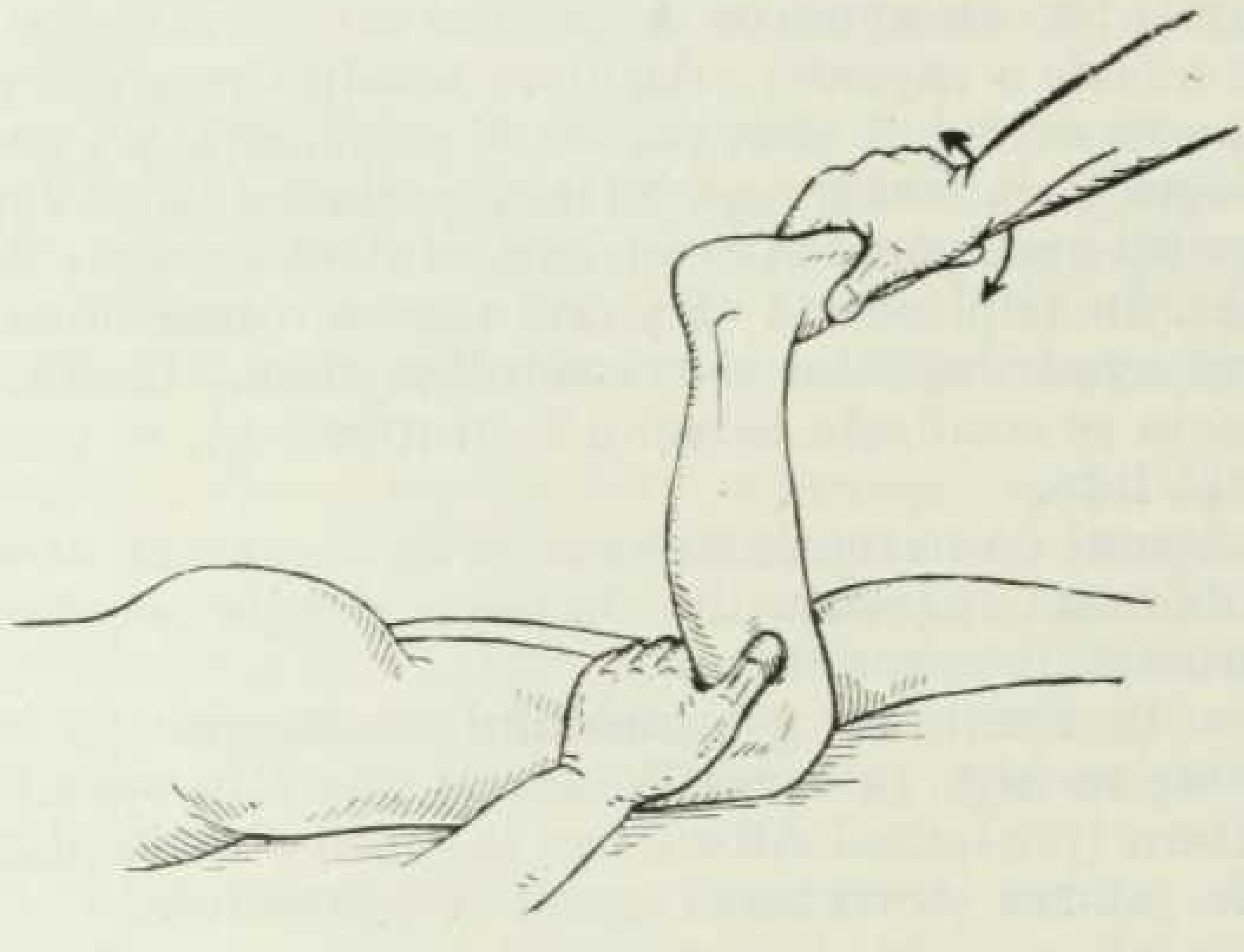

Fig. 128. — Semnul Rădulescu, pentru punerea în evidenţă a luxaţiei tibio-peroniere superioare.

special de rotaţie). Fenomenele de pareză în teritoriul sciaticului popliteu extern sînt explicate prin elongarea nervului sciatic popliteu extern. Luxaţia capului peroneului se pune în evidenţă folosind *semnul lui Rădulescu*. Pentru aceasta bolnavul este aşezat în decubit ventral şi flectează gamba la 90°. Se fixează coapsa de planul patului cu o mînă şi se rotează piciorul cu mîna cealaltă (fig. 128). Mîna care rotează piciorul percepe cracmente puternice, care vin din dreptul capului peroneului, în timp ce mîna care fixează genunchiul (capul peroneului) le percepe mai slab. Semnul dispare după repunerea luxaţiei.

Aspecte radiografice Examenul radiografic arată deplasarea capului peroneului în afară şi puţin în sus.

Diagnostic. Este deosebit de delicat, dat fiind raritatea leziunii. Se face diagnosticul diferenţial cu fractura epifizei peroniere superioare. Radiografia este obligatorie.

Tratament. Repunerea ortopedică este posibilă sub anestezie locală, prin tracţiune în axul gambei şi apăsare manuală pe capul peroneului luxat. Böhler recomandă, după reducere, aplicarea unui aparat ghipsat pentru 4 săptămîni. Reducerea se face destul de uşor, dar se poate reluxa foarte uşor, la o rotaţie ceva mai amplă a genunchiului. De aceea se intervine chirurgical. Unul din noi (Rădulescu) izolează nervul sciatic popliteu întins ca pe un căluş, secţionează manşonul fibros din jurul epifizei peroniere,

reduce luxaţia şi fixează capul peronier la tibie, cu un grefon osos autogen, după care imobilizează în gutieră ghipsată timp de 30 de zile.

Se mai poate fixa capul peronier luxat, refăcîndu-se cu fire de mătase manşonul fibros din jur, sau cu un şurub de vitalium.

BIBLIOGRAFIE

1. Böhler L., *The treatment of fractures*, Londra, Grune and Stratton, 1957.
2. Rădulescu Alex., *Fracturi şi luxaţii*, Bucureşti, Edit. de stat pentru literatură ştiinţifică, 1952.

Leziunile meniscului

Definiţie şi istoric. Leziunea traumatică (fisură sau ruptură) a formaţiunilor fibro-cartilaginoase semilunare ale articulaţiei genunchiului.

În 1731 Bazi atrage pentru prima dată atenţia asupra acestei afecţiuni. În 1775 Bromfield şi în 1803 William Hey studiază aşa-numitele de ei „deranjamente interne ale genunchiului", recomandînd tratamentul conservator. În 1834 Reid face prima descriere anatomo-patologică mai completă.

Primul care rezolvă pe cale chirurgicală o ruptură de menisc, făcînd o meniscectomie totală, este Kocher, în 1861. În 1882 Margary face şi el o meniscectomie totală unui profesor de scrimă, care prezenta un blocaj tipic. În 1866 Bordhurst face prima meniscectomie parţială.

Anandale, considerînd meniscectomia o intervenţie mutilantă, neanatomică şi nefiziologică, încearcă în 1885 prima sutură cu catgut a unui corn anterior rupt de menisc, obţinînd, după afirmaţiile lui, un rezultat foarte bun, controlat după trei luni de zile. Dar această tehnică chirurgicală conservatoare se arată a fi nu numai ineficace, dar şi dăunătoare articulaţiei. Punerile ulterioare la punct ale lui Pitts, Verneuile, Hamilton, Smillie, Pucinelli, Böhler, De Palma, Duwoyer şi mulţi alţii au ajuns să restabilească integral valoarea incontestabilă a meniscectomiei faţă de orice altă conduită terapeutică.

Frecvenţă. Creşterea frecvenţei leziunilor meniscului este direct proporţională cu dezvoltarea activităţii de educaţie fizică şi sport. Între 1948 şi 1962 s-au efectuat 912 meniscectomii numai în Clinica de ortopedie şi traumatologie a Spitalului Brîncovenesc, şi dintre acestea 91% la sportivi.

Etiopatogenie. Meniscurile, deşi solidare cu tibia, se deplasează în flexiune dinainte înapoi de platoul tibial şi se apropie uşor şi între ele prin extremităţile lor posterioare. În flexiunea completă, meniscul intern ajunge la 1 cm şi cel extern la 0,8 cm de marginea anterioară a platoului. În extensie, meniscurile se deplasează în sens invers, adică dinapoi-înainte, ating marginile anterioare ale platoului tibial şi se îndepărtează uşor unul

de altul. Alunecările meniscurilor pe platoul tibial se fac prin modificarea formei lor, dat fiind că extremitățile lor sînt fixate.

Afară de aceste alunecări pe platoul tibial, meniscurile se deplasează în timpul mișcărilor și odată cu platoul, față de condilii femurali ele situîndu-se mereu pe acea parte a platoului care suportă presiunea condiliilor, desființînd incongruența. În extensie condilii alunecă împingînd înaintea lor meniscurile, iar în flexiune condilii alunecă dar împingîndu-le înapoi.

În timpul mișcărilor de rotație, meniscurile sînt de asemenea antrenate. În mișcarea de rotație în afară a gambei, partea anterioară a meniscului intern urmează capsula la care aderă și se deplasează dinapoi-înainte și dinăuntru-înafară, în timp ce extremitatea sa posterioară este împinsă înapoi de condilul femural, ceea ce are drept rezultat o puternică întindere a meniscului. Meniscul extern poate suferi o deplasare asemănătoare, dar în sens invers, în timpul mișcării de rotație internă.

Meniscul extern fiind mai rezistent și mai mobil se deplasează suportînd întinderi mai puternice, în timp ce meniscul intern, mai subțire și mai puțin mobil către nivelul cornului său posterior, nu poate urma uneori deplasarea condilului femural intern și este strivit în timpul trecerii bruște de la flexiune la extensie.

Rolul meniscurilor în biomecanica articulației genunchiului este complex. După Bouillet și Van Graver sînt de reținut cinci funcțiuni biomecanice importante ale acestor formațiuni fibro-cartilaginoase.

1. Completează spațiul mort dintre suprafața curbă a femurului și suprafața oarecum mai plană a tibiei și împiedică astfel protruzia sinovialei și a capsulei în cavitatea articulară în timpul mersului.

2. Centrează și sprijină activitatea femurului pe tibie în cursul staticii și al mișcărilor. După Trillat, importantă din acest punct de vedere este în special periferia meniscurilor, care fiind mai înaltă și mai rezistentă se opune deplasării în afară a condiliilor.

3. Participă, după Smillie și Mc Conaill, la lubrefierea elementelor articulare, asigurînd repartizarea uniformă a sinoviei pe suprafața cartilajelor.

4. Joacă, după Fairbank, rolul unui amortizor de șoc între extremitățile osoase, mai ales în mișcările de hiperextensie și hiperflexiune.

5. Și, în fine reduc în mod important frecarea dintre extremitățile osoase.

Această ultimă funcțiune biomecanică a meniscurilor, este cea mai importantă și asupra ei a insistat C. H. Hjortsjö. Acest autor a arătat că frecarea dintre suprafețele cartilaginoase ale unei articulații poate fi nocivă și faptul depinde de felul cum se fac mișcările.

Din acest punct de vedere se pot descrie trei varietăți de mișcare :

1. *Rularea*, asemănătoare aceleia a unei roți care înaintează pe sol. Teoretic, în acest caz, se poate afirma că nu există frecare, deoarece roata își trece suprafața sa de contact cu solul, punct cu punct, și succesiv (fig. 129). Flexiunea genunchiului în primele ei grade se face după această varietate de mișcare (*rolling-joint*).

2. *Frecarea simplă* este asemănătoare aceleia a unei roți care patinează pe sol. De data aceasta toate punctele periferice ale roții intră suc-

cesiv în contact cu puncte care rămîn aceleași ale solului (fig. 129 *b*), rezultînd aici importante forțe tangențiale care atrag uzura celor două suprafețe în contact (*grinding joint*).

3. *Frecarea accentuată*, asemănătoare acelei a unei roți anexate unui vehicul mobil care o trage într-o direcție opusă aceleia pe care trebuie s-o

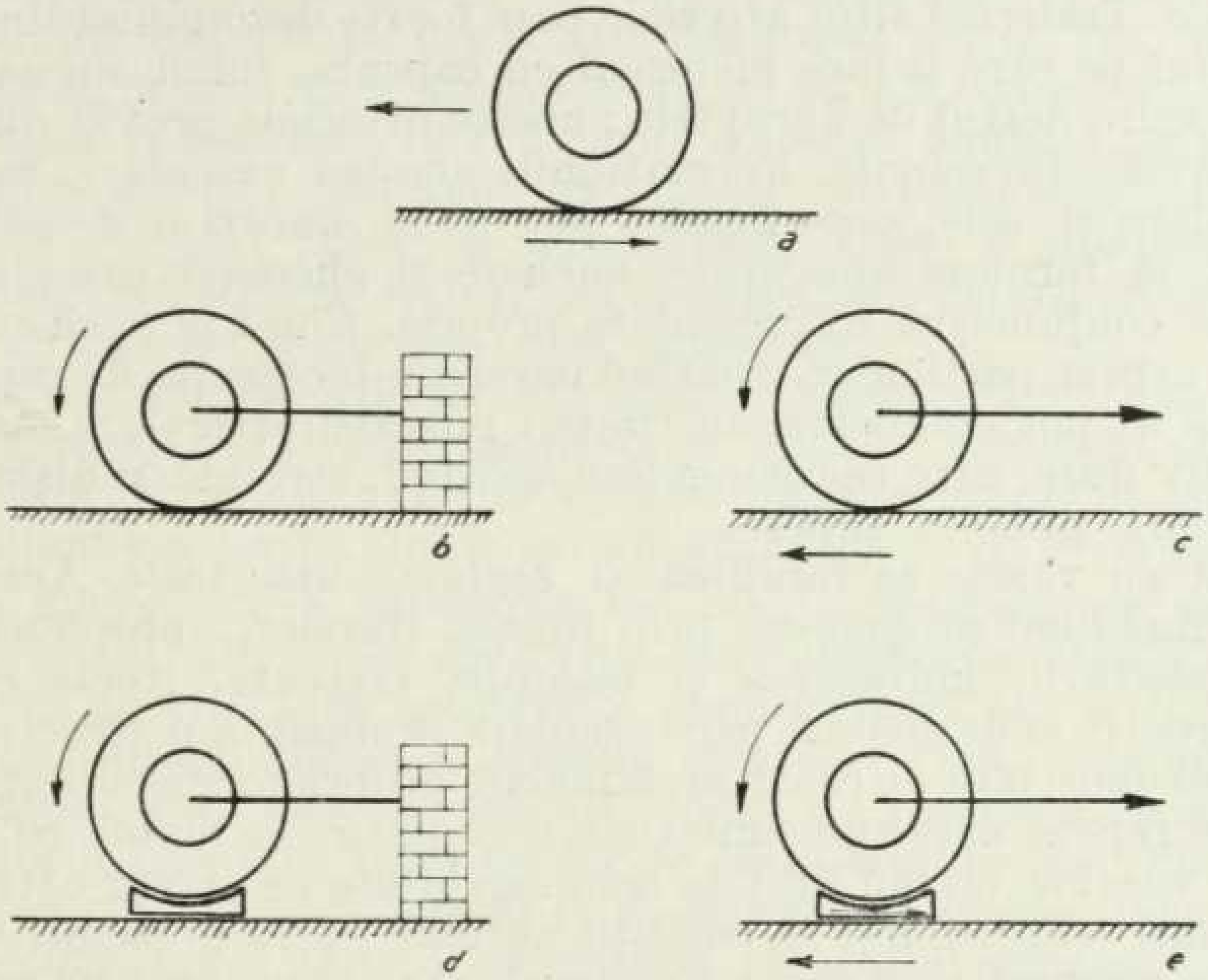

Fig. 129. – Cele trei varietăți de mișcare, din punct de vedere al frecării suprafețelor articulare. *a*. rularea; *b*. frecarea simplă; *c*. Frecarea accentuată; *d*. și *e*. rolul meniscurilor. (După C. H. Hjortsjö).

urmeze. Frecarea cu punctele de contact ale solului este dublă, cele două suprafețe alunecînd în sens invers una față de cealaltă (fig. 158 *c*). Rotula care alunecă pe trohleea femurală suferă o mișcare de acest fel (*accentuated grinding joint*). Între suprafețele articulare ale femurului și tibiei ar fi trebuit să se producă o mișcare tot de acest tip, dacă nu ar fi existat meniscurile. Meniscul plasat sub roata dată ca exemplu împarte articulația roată-sol în care frecarea este accentuată, în două articulații distincte în care frecarea este simplă (fig. 129 *d* și *e*).

Nefiind strict cartilaginoase, meniscurile sînt elastice și se deformează mai mult decît cartilajul obișnuit. Prezența de vase în stroma lor le face neomogene, ceea ce le expune la leziuni degenerative și la rupturi prin traumatisme. Partea internă a meniscului nu conține vase, dar în partea capsulară acestea sînt abundente. Astfel se explică lipsa hemoragiei intraarticulare consecutive rupturilor de menisc, care respectă regiunea juxtacapsulară.

Rădulescu, Crăciun, Pambuccian și Doboșiu au stabilit aspectele intime ale structurii meniscurilor genunchiului. Vascularizarea în meniscuri este normal asigurată de mai multe trunchiuri arteriale ce vin dinspre capsulă și pătrund în meniscuri de la periferie spre centru; unele arte-

riole, adică cele penetrante, sînt orientate atît în raport cu implantarea meniscurilor pe capsulă, cît şi în raport cu feţele meniscului. Trunchiurile acestea au un traiect slab ondulat, se ramifică rapid şi regulat. Rezultă o arborizaţie penicilată, lent divergentă, fiind mai răsfirată în planul antero-posterior decît în cel cranio-caudal, în conformitate cu condiţiile anatomice posibile. Traiectul altor arteriole pare foarte dezondulat lîngă capsulă, către unghiul pe care îl face meniscul cu capsula, luînd un aspect de resort sau de spire destul de apropiate ; aceste arteriole provin din trunchiurile subsinoviale învecinate. Formaţiunile acestea vasculare, mai ales cele juxtacapsulare şi cele superficiale, pot avea uneori o densitate aşa de mare, încît să formeze adevărate buchete şi ghemuri vasculare. Ele au o atmosferă conjunctivă fibrocelulară proprie. Chiar şi pachetele de fibre iau aici un aspect particular, apărînd oarecum încercuite de ramuri vasculare. Vasele se pot comporta, în timpul mişcării articulare, ca nişte cordoane relativ dure, care se rostogolesc apăsînd, strivind şi dislocînd structurile fibrilare pînă la rupere.

Odată cu vasele se ramifică şi *septurile meniscale*. Acestea diferă de ţesutul meniscal propriu-zis prin fineţea fibrelor, apropierea celulelor, laxitatea ţesăturii, hidratarea şi bazofilia crescute. Acest complex de ţesut conjunctiv şi de stromă perivasculară reprezintă o structură funcţională cu totul deosebită de cele fibrolamelare proprii meniscurilor. Asemenea deosebiri se repetă oarecum simetric şi sistematic, în raport cu grosimea şi distribuţia vaselor, creînd linii de neomogenitate ce diverg către cele două feţe ale meniscurilor. Chiar în condiţii normale, prin prezenţa vaselor, atmosferei lor stromatice şi a fibrelor inegale rezultă un fapt de primă importanţă : meniscul nu este perfect omogen sau, mai bine zis, meniscul nu este suficient de omogen. Această neomogenitate nu se vădeşte şi nu devine practic eficace decît în anumite condiţii de mecanică articulară forţată. Astfel, meniscul ajunge să reprezinte două lame — una superioară, alta inferioară — unite prin vîrful lor, intraarticular, ca şi prin baza lor capsulară. Aceste două lame sînt potenţial mobile una pe alta, deoarece ele nu realizează un tot omogen, încît cea mai întinsă dintre ele şi mai apăsată se poate rupe.

În fine, mai există de asemenea o inegală repartiţie a pachetelor fibrolamelare normale mergînd de la capsulă la marginea liberă. Pe laturile lungi ale triunghiului isoscel se găsesc fibrele cele mai voluminoase. Dimpotrivă, spre vîrf şi spre mijloc se află fibrele cele mai subţiri.

Leziunile de menisc apar în 60—70% din cazuri la bărbaţi, maximum de frecvenţă întîlnindu-se între vîrstele de 25—30 de ani.

S-au extirpat meniscuri la copii de 14—15 ani (Rocher, Mouchet) şi chiar de 10 ani (Bogoraz). Virenque şi colaboratori (1960) au operat în 5 ani 26 de cazuri la copii. Dintre acestea 3/4 erau băieţi. Maximum de frecvenţă s-a întîlnit între 12 şi 14 ani. Autorii au remarcat că 16 din meniscurile displazice erau externe şi că într-un caz era vorba chiar de un chist de menisc.

Există o frecvenţă deosebită pentru un genunchi sau altul, deoarece membrul inferior drept este afectat în circa 84% din cazuri. La rîndul său meniscul intern este lezat cam în 80% din cazuri.

După Delitala şi Tommasini, această preponderenţă a leziunilor meniscului intern s-ar putea explica prin faptul că are cornurile mai distanţate, iar ligamentul lateral intern aderă la baza meniscului, pe cînd cel extern nu aderă. Proiecţia centrului de greutate a corpului trece prin meniscul intern, care suportă presiunea cea mai mare, iar în timpul mişcărilor meniscul extern se fereşte mai mult, alunecînd repede în faţa presiunii condilului femural pe cel tibial, fiind mai puţin fix. Maximov şi Tavernier atrag şi ei atenţia asupra faptului că maximum de presiune se produce asupra meniscului intern, prin condilul femural respectiv.

Totuşi, la asiatici, meniscul extern este mai frecvent interesat, aşa cum a arătat Soejima (1958) şi Hashimoto (1958) şi colaboratorii.

La femei proporţia de leziuni ale menisculului extern creşte din cauza genu valgumului lor fiziologic mai accentuat.

Nu puţine sînt cazurile în care ambele meniscuri ale unui genunchi sînt lezate succesiv, sau chiar meniscurile ambilor genunchi (Steinmann, Tavernier). Noi înşine am avut de operat repetate cazuri de leziuni traumatice ale meniscurilor la ambii genunchi, la sportivi, balerini etc.

Marea majoritate a rupturilor de menisc se datoresc accidentelor de sport, în special ale acelor sporturi pentru efectuarea cărora se cer mişcări rapide şi puternice în articulaţia genunchiului sau a celor care îşi modifică brusc direcţia chiar în timpul efectuării lor. Jucătorul de fotbal, de exemplu, face deseori mişcări brusce de rotaţie a trunchiului, în timp ce piciorul este bine fixat pe sol de către crampoane. Piciorul fixat nu are cînd să mai fie mobilizat şi se stabileşte un decalaj între răsucirea puternică a corpului şi aceea a femurului, la nivelul genunchiului.

Se mai pot adăuga loviturile sau supraîncărcările prin căderea unui jucător peste altul. Astfel meniscurile sînt supuse unor presiuni foarte mari şi se pot rupe.

Statistica lui Doboşiu arată că la noi frecvenţa pe sporturi este : fotbal 56%, rugbi şi gimnastică 10%, handbal 5%, baschet şi turism 3%, volei şi schi 1%, atletism 1%.

Unele munci în mine, la grădinărie sau în agricultură, care obligă la anumite atitudini însoţite de flexiune exagerată de genunchi pe timp mai îndelungat, pot determina de asemenea presiuni mari asupra meniscurilor şi ruperea lor.

Meniscul este strivit între condilii femurali şi platoul tibial, deoarece mişcarea extremităţilor osoase, articulare, se face cu mult mai repede decît alunecarea meniscului îndărăt.

Mecanismul intim de producere al rupturii de menisc este însă cu mult mai complex şi s-a încercat să fie explicat în nenumărate feluri. Conieţni acordă diferenţei dintre reliefurile suprafeţelor articulare ale tibiei un rol primordial, afirmînd că luxaţia meniscului intern spre linia mediană este favorizată de forma concavă a cavităţii glenoide interne. Schaer susţine aceeaşi teorie, adăugînd şi mobilitatea redusă a meniscului. Burchhardt afirmă că ruptura de menisc se produce prin accident, şi anume printr-o greşită funcţionare a mecanismului mişcării coordonate şi prompte a articulaţiei şi a meniscului, precum şi prin microtraumatisme repetate. Folbrecht credea că în urma unei mişcări de flexiune şi de rotaţie

externă, prin revenirea bruscă la extensie, se produce o tracţiune puternică asupra inserţiei anterioare a meniscului, care în acelaşi timp este tras şi de ligamentul medial, ceea ce atrage ruptura porţiunii centrale a meniscului. Delitala şi Tommasini cred că în flexiunea completă a genunchiului meniscul medial, deplasîndu-se îndărăt, lasă descoperită o parte a suprafeţei condilului tibial, iar în mişcarea normală de extensie el este împins înainte de către condil, dar şi tras activ de către capsula pe care sînt inseraţi atît el, cît şi prelungirile fibroase ale cvadricepsului. Cînd se produce o mişcare de extensie bruscă şi o rotaţie externă, sincronismul amintit lipseşte iar meniscul rămîne în urmă fiind oprit de condil, în timp ce capsula îl trage înainte, fapt care atrage ruptura lui. Richting, Magnus şi Andersen cred că ruptura de menisc trebuie privită ca un accident care apare numai pe o meniscopatie fie constituţională, fie mai ales profesională, cînd este suprasolicitat timp mai îndelungat. În acest sens Tobler, pe materialul adunat prin 400 de meniscectomii, a pus în evidenţă degenerescenţa grăsoasă în 67% din meniscuri şi în rest degenerescenţă hialină, mucoasă sau prezenţa calcificărilor.

Rădulescu, Crăciun, Pambuccian şi Doboşiu[1] au pus în evidenţă leziuni degenerative la nivelul meniscurilor rupte. Ei afirmă de asemenea că nu este vorba de o meniscopatie de origine inflamatorie sau infecţioasă, ci de o uzură de efort a acestor elemente. Dacă în structura meniscurilor normale ar intra numai ţesutul cartilaginos sau fibrocartilaginos, ele ar fi omogene ca structură, dar în planul mijlociu orizontal al meniscurilor există condiţiile de neomogenitate amintite, datorite prezenţei formaţiunilor vasculare, a septurilor meniscale şi a pachetelor fibrolamelare.

Acestor condiţii de neomogenitate li se adaugă şi leziunile degenerative produse de suprauzură, care se întîlnesc în special în planul orizontal mijlociu al genunchiului. Această orientare a leziunilor determină ceea ce Crăciun în lucrarea amintită denumeşte o *permanenţă patogenetică a meniscurilor* la acest nivel. Leziunile degenerative ale meniscurilor întîlnite de Tobler în 67% din cazuri s-au prezentat sub forma unor vechi focare hemoragice, incomplet resorbite şi încărcate cu depuneri calcare, a unor focare de strivire a ţesuturilor locale de către acele pachete vasculare cu ramificări penicilate sau a unor extravazate plasmatice concentrice şi supraîncărcate cu detritus local. Leziunile degenerative trebuie interpretate drept leziuni de suprauzură şi ele nu au o origine inflamatorie sau infecţioasă, deoarece nu există reacţii nici macro- nici microfagice de organizare sau de granulaţie.

În aceste condiţii, bineînţeles că un efort care presează puternic asupra meniscurilor le poate rupe cu destulă uşurinţă.

Anatomie patologică. După Smillie, rupturile de menisc se pot prezenta sub şase forme deosebite, din punct de vedere macroscopic. Cele mai frecvente sînt rupturile longitudinale, care pot fi complete, apoi urmează cele ale inserţiei posterioare sau ale inserţiei anterioare. În cele

---

[1] Al. Rădulescu, E. Crăciun, K. Pambuccian şi C. Doboşiu, *Rupturile şi chisturile meniscurilor genunchiului ca accident de muncă şi sport*, Sesiunea ştiinţifică a Academiei R.P.R. Secţia de Ştiinţe medicale, iunie 1952.

longitudinale meniscul este împărțit într-o bandeletă internă fixată de cornul anterior de o parte și de cornul posterior de cealaltă parte, rămînînd

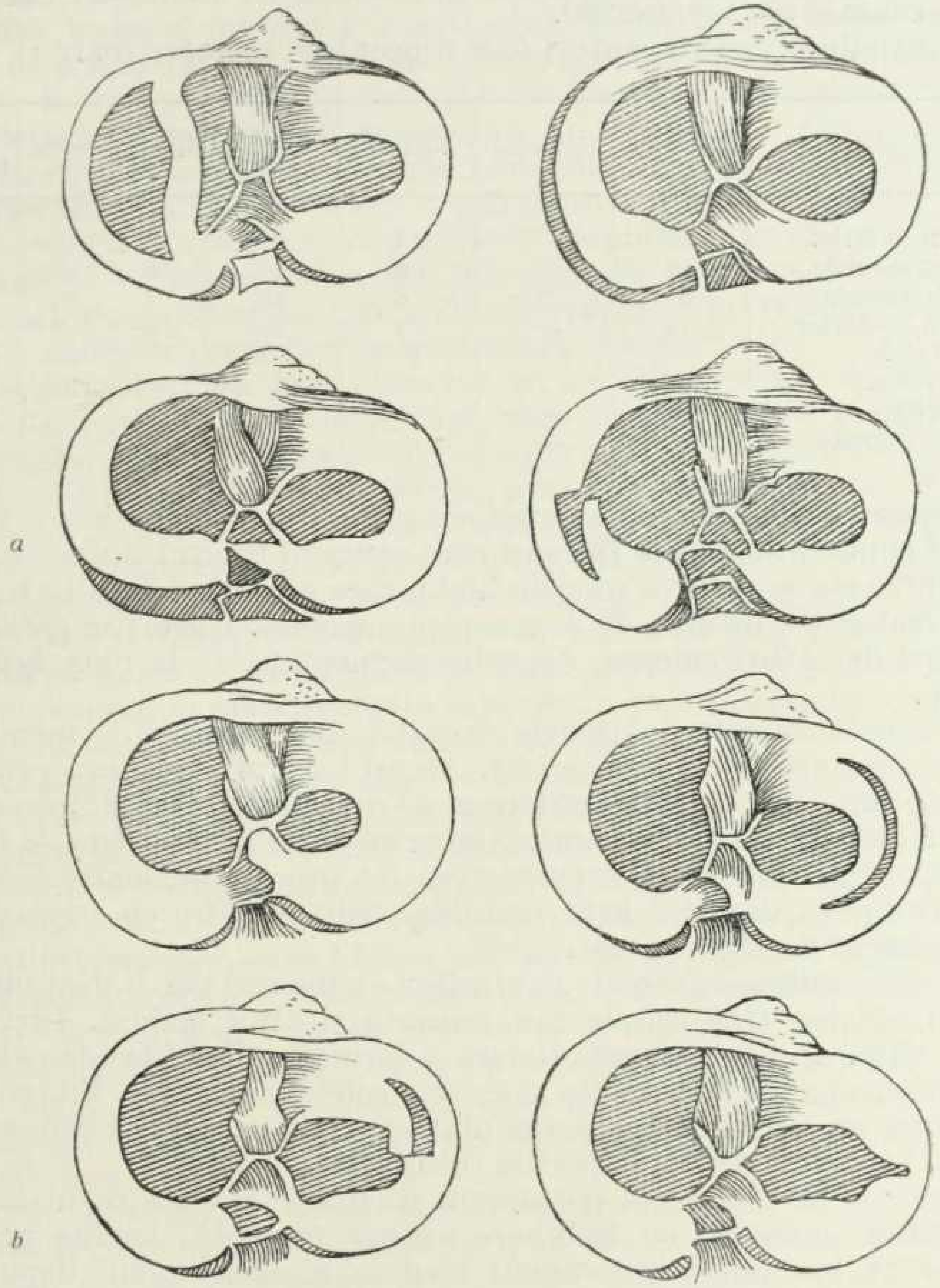

Fig. 130. — Schema leziunilor traumatice ale meniscului : *a* intern ; *b* extern.

o porțiune externă aderentă de capsulă (ruptura meniscului în formă de toartă de coș).

Urmează ca frecvență rupturile transversale complete, cele oblice și combinațiile variate de rupturi longitudinale și transversale. Sînt apoi rupturile datorite degenerărilor chistice, anomaliilor congenitale (meniscul discoid) și cele ale meniscului regenerat (fig. 130 *a*, *b*). Smillie

arată că rupturile transversale sînt mai frecvente la meniscul extern. Davis, Schedel și alții au observat destul de des fragmentarea incompletă a meniscului în trei-patru fîșii în direcția sagitală. S-au observat de asemenea clivaje orizontale ale meniscului.

Statisticile diverșilor autori dau procentaje asemănătoare:

Tipul de leziune	Bowins	Conietni	Mandl	Robert Jones	Martin	Spira	Roasenda și Persich
Rupturi corn anterior	39	—	13	53	33	11	56
Rupturi longitudinale	16	1	6	16	38	20	249
Rupturi transversale	10	3	6	12	9	15	—
Rupturi corn posterior	9	—	1	—	19	9	114
Dezinserții totale	—	19	—	—	—	31	29
Rupturi parcelare	—	7	—	—	—	—	42
Menisc bipartit	3	—	3	—	—	—	—
Cazuri nedeterminate	—	—	—	—	—	4	—

La examenul microscopic se pot constata aspecte deosebit de variate. La nivelul rupturii, capetele fibrelor care compun țesutul fibros sînt răsucite și printre ele se observă zone de hialinizare alternînd cu alte zone mai mult sau mai puțin întinse, de degenerare mucoidă. Uneori se găsesc zone cu depuneri de săruri calcare, depozite pigmentare de la mici hemoragii anterioare.

Un aspect anatomo-patologic deosebit al leziunilor de menisc este calcificarea sau osificarea meniscului. Aceasta poate apare sau primar, la indivizii de 50 de ani care sînt suferinzi de artrită deformantă, de spondiloză rizomelică, sau în mod secundar, în urma unui traumatism, la indivizi tineri. Pentru Toussard și Gouzy ar avea loc procese obișnuite de calcificare heterotopică, datorite hematomului posttraumatic cu necroză tisulară și depunere de săruri consecutivă.

Leziunile microscopice ale rupturilor de menisc vor fi deci multiple, după cum acestea sînt simple sau asociate și altor leziuni. În ruptura simplă se observă o întrerupere liniară a formațiunilor fibro-lamelare, cu detritus minim pe capetele rupte și reacție celulară minimă. Fibrele întrerupte iau un aspect sinuos, cu ondulații apropiate, cu nucleii ca niște bastonașe, pachetele de fibre apărînd rotunjite.

Rupturile de menisc se pot asocia și cu alte leziuni, ca hialinizarea simplă, lacune mucoide cu îmbibare apoasă crescută, lacune necrotice care se înșiră în planul transversal median al meniscului, depuneri și incrustări calcare pe detritus sau în interstiții, sufuziuni hemoragice minime și depuneri pigmentare. Pentru aceasta Roux vorbea despre o meniscită traumatică cronică, caracterizată anatomic prin proliferarea conjunctivă cu caracter inflamator cronic, provocat probabil de taumatisme repetate. Această părere a fost însă combătută în special de către Mouchet și Tavernier, care, încă din 1926, plecînd de la faptul că fibrocartilajele se nutresc prin niște spații canaliculare plasmatice, au negat posibilitatea unui proces inflamator în interiorul meniscului. Cu toate acestea au fost destui autori care au menținut termenul de „meniscită" al lui Roux, ceea ce nu este

corect nici ca terminologie. În cazurile operate de Bator, Borsotti, Morasca, s-au observat leziuni tipice de inflamație specială, traduse histologic prin hiperplazie vasculară ce pleacă din zona parameniscală ca să infiltreze apoi toată treimea internă a meniscului. După acești autori era vorba evident de o infiltrație cu limfoide plasmo-celulare și mari mononucleare. Pe aceste fapte se bazează și posibilitatea de a explica regenerarea meniscului excizat. Alterațiile degenerative ce se întîlnesc sînt diferite : cea mai frecventă este degenerescența mucoidă, care ar începe după Sutro și Barman către partea centrală a părții avasculare. Acest loc are predilecție pentru fenomenele degenerative amintite de autori. Substanța fundamentală se hialinizează, iar formațiunile nucleare devin picnotice. Se mai întîlnește o fragmentare a fibrocartilajelor în vecinătatea marginii libere a meniscului, care devine neregulată, franjată.

Acești autori au mai observat și leziuni care se traduc printr-o hiperplazie a celulelor cartilaginoase, mai evidentă către marginea liberă a meniscului, hiperplazie ce ar trebui interpretată ca expresia unei reacții față de o iritație minoră. Alterații regresive mai marcate se întîlnesc întotdeauna la limita dintre zona vasculară și avasculară. Aceste leziuni duc pînă la fragmentări ale meniscului. Steiman definește acest proces ca o meniscită disecantă și ar fi observat de altfel în unele din aceste împrejurări o infiltrație leucocitară. S-ar putea ca un proces de meniscită disecantă să explice geneza corpilor liberi articulari de origine meniscală, care sînt descriși în aproape toate cazurile în care simptomatologia clinică datează de mult timp. După unii autori corpii liberi ar proveni de la o fractură parcelară, după alții ar fi bucăți de sinovială proliferată și indurată. Pe lîngă aceste aspecte mai sînt adeseori întîlnite calcificările meniscurilor, care intră în cadrul osificărilor heterotopice.

Uneori se pot pune în evidență, pe lîngă ruptura de menisc, și smulgeri condroosoase, cu marginile în zig-zag și cu alterări progresive ale condrocitelor și osteocitelor, care tind la vacuolizare și pignoză. Lipsa de reacție celulară perinecrotică și îndelungata persistență a celulelor din porțiunile de os și cartilaj desprinse se explică prin condițiile metabolice proprii articulațiilor. La femei în vîrstă, cu artroze ale genunchiului surprinse uneori într-o perioadă evolutivă, o dată cu ruperea meniscului degenerat se detașează și osteofite pe cale de osificare, care se comportă ca niște corpi străini.

Chiar în rupturile meniscului la copii, examenele anatomopatologice efectuate de Virengue și colaboratori, au arătat că, din cele 26 de piese operatorii, numai în 5 cazuri meniscurile prezentau leziuni traumatice pure, în toate celelalte fiind vorba de meniscuri displazice.

Simptomatologie. Pe cît de variate sînt leziunile anatomo-patologice ale rupturilor de menisc, pe atît de variată este și simptomatologia acestei afecțiuni. Încercînd să descrie un cadru simptomatic tipic, bine definit, autorii francezi vorbesc de „un sindrom meniscal". Puccinelli, pe drept cuvînt, refuză însă acest termen, deoarece simptomatologia este departe de a corespunde cadrului fix al unui sindrom.

Datele culese prin anamneză sînt de o deosebită importanță pentru stabilirea diagnosticului.

Bolnavul, de obicei un sportiv, se prezintă la consultație pentru dureri la nivelul genunchiului, hidartroză repetată, senzația că se deplasează ceva în genunchi la anumite mișcări ca un resort, iar uneori pentru blocajul repetat al genunchiului.

Blocajul este semnul cel mai important și aproape patognomonic. Smillie, ca și Couley și Cubins, găsește blocajul în 50% din cazuri, Russel în 33%, iar Patry în 13%. Articulația blocată se află în semiflexiune și ușoară rotație externă cu împiedicarea totală sau parțială a extensiei. El se produce pentru prima dată cu ocazia unei mișcări bruște și este însoțit de durere și de zgomot caracteristic. Acest blocaj durează uneori cîteva minute și, cu ajutorul unor alte mișcări pe care le realizează bolnavul, genunchiul își recîștigă tot atît de brusc libertatea de mișcare. Alteori însă blocajul este durabil și ireductibil. Blocajul în extensie se întîlnește în rupturile de corn anterior. În cele de corn posterior, blocajul se face în flexiune.

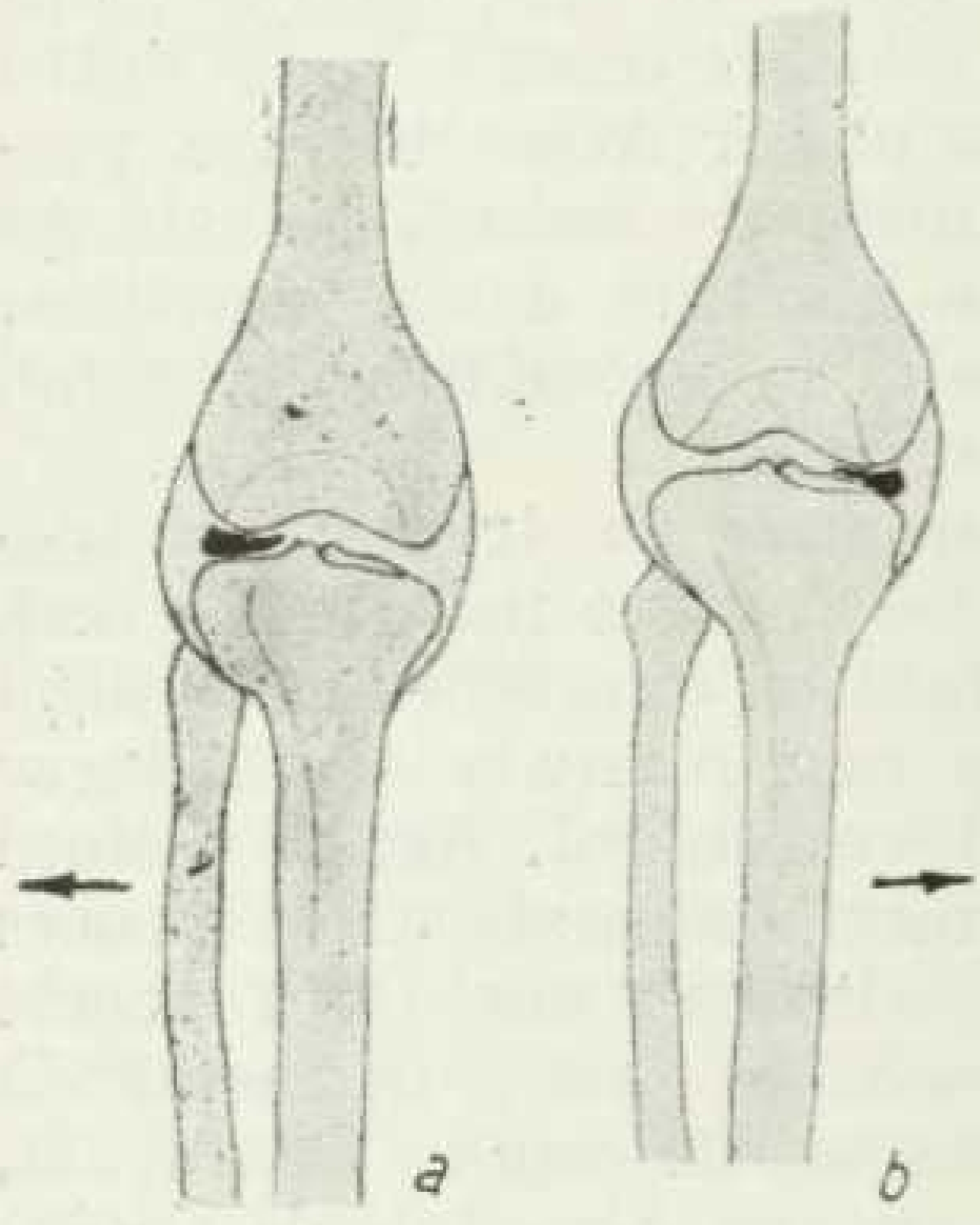

Fig. 131. — Semnul lui Böhler.

Hemohidartroza apare imediat după accident, datorită rupturii vaselor. Sîngele se resoarbe apoi și bolnavul rămîne cu o hidartroză continuă sau face hidartroze repetate cu fiecare nou blocaj, datorită iritării pe care meniscul rupt o exercită asupra sinovialei. Șocul rotulian este de obicei prezent în leziunile de menisc. Hidartroza care se găsește în mai toate cazurile se datorește vasodilatației active din jurul sinovialei, care, cu vremea, prin desechilibru vasomotor reflex, duce la reacție hiperplazică și la neoproducție vasculară, deci la sinovita hiperplazică. (Saiovici, Franceschini, Borsoti).

Palparea interliniei articulare este dureroasă intern sau extern, după cum meniscul rupt este cel intern sau cel extern. Pentru a pune mai bine în evidență durerea la nivelul diferitelor puncte ale interliniei articulare, folosim o serie întreagă de manevre.

Pentru cornul anterior și corpul meniscului intern :

— *semnul lui Böhler* : genunchiul, adus brusc în hiperextensie forțată și în varus, produce o durere (fig. 131) ;

— *semnul lui Oudard și Jean* : din flexiune se face extensia genunchiului, apăsîndu-se cu pulpa policelui pe interlinia antero-internă, și în momentul extensiei bolnavul acuză o durere vie („strigătul meniscului") și meniscul rupt se simte sub deget ;

— *semnul lui Rădulescu* : bolnavul în decubit dorsal este pus cu partea inferioară a gambei deasupra genunchiului opus, cu coapsa deci în rotație externă și ușoară abducție și flexiune. La omul mai slab apare foarte evidentă marginea internă a platoului tibial. La cei grași denivelarea se simte foarte bine dacă plimbăm degetul de la condilul femural în

jos. În felul acesta găsim uşor şi sigur interlinia articulară cu meniscul intern, pe care uneori îl simţim deplasat. Dacă apăsarea produce bolnavului durere la nivelul rupturii şi facem din această poziţie o extensie bruscă, durerea devine foarte acută (fig. 1);

— *semnul lui Bragard*: apăsarea pe interlinia articulară anterointernă în diverse poziţii de flexiune este dureroasă;

— *semnul lui Krammer*: adducţia gambei uşor flectate este dureroasă;

— *semnul lui Morrisson*: extensia genunchiului este dureroasă;

— *semnul lui Mc Murray*: bolnavul acuză dureri cînd se face o extensie a gambei, însoţită de o rotaţie internă;

— *semnul lui Steinman*: rotaţia externă a gambei este dureroasă.

Pentru cornul posterior al meniscului intern:

— *semnul lui Payr*: bolnavul acuză dureri dacă stă în poziţie turcească;

— *semnul lui Apley*: la bolnavul aşezat în decubit ventral, cu gamba în unghi drept faţă de coapsă şi piciorul la zenit, cel ce examinează menţine cu palmele coapsa pe planul patului şi pune un deget în dreptul meniscului intern. Ajutorul face tracţiunea gambei în sens vertical şi mişcarea de rotaţie în afară, provocînd durere vie la nivelul unde apasă degetul.

Pentru cornul anterior şi cornul meniscului extern:

— *semnul lui Böhler*: genunchiul în hiperextensie forţată şi în valg produce durere (fig. 161);

— *semnul lui Bragard*: apăsarea pe interlinia articulară antero-externă, în diverse poziţii de flexiune, este dureroasă;

— *semnul lui Mc Murray*: bolnavul acuză dureri cînd se face o extensie a gambei, însoţită de o rotaţie externă;

— *semnul al II-lea al lui Steinman*: rotaţia internă a gambei este dureroasă;

— *semnul lui Lambrinudi*: dislocarea antero-externă a reliefului platoului tibial, care este însoţită de un ,,clic'' specific.

Pentru cornul posterior al meniscului extern:

— *semnul lui Apley*: bolnavul fiind în decubit ventral, cu gamba la unghi drept pe coapsă şi piciorul la zenit, mişcarea de rotaţie înăuntru a gambei provoacă dureri (degetul apasă în interlinie externă).

Cabot (1955) se bazează în punerea diagnosticului de leziune a meniscului extern pe un aşa-zis ,,sindrom al hiatusului popliteu'', alcătuit din trei simptome:

1. durere subiectivă iradiată în spaţiul popliteu şi în molet;

2. durere provocată la palparea interliniei imediat înaintea ligamentului lateral extern şi

3. durerea provocată printr-o manevră specială. Pentru efectuarea acestei manevre, bolnavul este aşezat în decubit dorsal, cu genunchiul îndoit la 90° şi piciorul repauzînd prin faţa sa externă pe genunchiul sănătos. În această poziţie genunchiul se apasă pe masă cu o mînă, un deget fiind aplicat pe interlinie imediat înaintea ligamentului lateral extern. Bolnavul este invitat să facă în această poziţie extensia gambei, în timp ce cu cealaltă mînă se cuprinde glezna şi se opune rezistenţă. În cazul

unei rupturi, degetul exploratorului este împins cu violență de către menisc, iar bolnavul acuză o durere vie, care îl oprește să continue mișcarea.

Cînd se bănuiește o leziune de menisc, este bine să se caute cît mai multe din aceste semne.

Ciaklin a descris de asemenea *semnul lipsei de contracție a mușchilor labei de gîscă* atunci cînd meniscul intern este lezat.

Bolnavul, în poziție ortostatică, este rugat să se sprijine alternativ pe un membru inferior și să ridice pe celălalt cu genunchiul extins. Se poate observa că în partea internă a genunchiului normal apare o denivelare produsă prin contracția sus-numiților mușchi.

În 1932 Turner a descris un nou semn în cadrul simptomatologiei rupturii de menisc intern al genunchiului, și anume : apariția unei zone de hiperestezie pe traiectul nervului safen intern. Valoarea acestui semn, în cadrul celorlalte date clinice, a fost remarcată de unii autori (Riumșin) și negată de alții (Fridland). Din examinarea clinică preoperatorie a unui număr de 335 de meniscectomii au rezultat pentru Baciu, Sgarbură și Cîrmaciu [1]) următoarele constatări în ceea ce privește valoarea semnului Turner :

1. În 92,50% s-au întîlnit tulburări de sensibilitate cutanată, la nivelul fețelor anterolaterale ale genunchiului.
2. Numai în 6,44% din cazuri s-a constatat hiperestezia descrisă de Turner, în 93,56% constatîndu-se hipoestezie.
3. Tulburările de sensibilitate s-au întîlnit într-un procentaj egal atît în rupturile de menisc intern, cît și în cele de menisc extern.
4. În marea majoritate a cazurilor, hiperestezia se întîlnește în primele zile după traumatism, iar hipoestezia la 3—5 zile după traumatism.
5. Nu toate tipurile anatomopatologice de ruptură produc tulburarea de sensibilitate, ci numai rupturile de corn anterior, deslipirile de corn posterior, rupturile în toartă de coș și rupturile în limbă de clopot.

Zona de hiperestezie sau de hipoestezie era reprezentată de o suprafață cu diametrul 2,5—8 cm, ovală, ușor oblică ventrodorsal și craniocaudal, neatingînd decît rareori linia mediană anterioară și nedepășind-o niciodată, netrecînd înapoia tendonului semitendinos în cazul rupturilor de menisc intern, ori înapoia tendonului biceps în cazul rupturilor meniscului extern. Totdeauna a existat o omogenitate perfectă a tulburării de sensibilitate pe toată suprafața cutanată delimitată.

Spre deosebire de Riumșin, noi considerăm că în alte boli ale genunchiului semnul Turner este negativ în peste 90% din cazuri, boala Hoffa, osteocondrite etc. neproducînd o dizestezie cu o topografie netă ca în ruptura de menisc.

Faptul că inițial există hiperestezie cutanată, iar după cîteva zile de la traumatism se constată o hipoestezie cutanată încercăm să-l explicăm ca pe o epuizare parțială a arcului reflex, cu menținerea totuși a focarului iritativ și deci a disesteziei prin reflexul organo-senzitiv. Pe de altă parte, întrucît fenomenele dureroase nu există în permanență, bolnavul menajîndu-și genunchiul adeseori, ar putea fi vorba și de un focar stagnant de

[1]) Cl. Baciu, I. Sgarbură și D. Cîrmaciu, „*Valoarea semnului Turner în leziunile de menisc*". Soc. Șt. med. Fil. București, Secția ortopedie și traumatologie, 5 noiembrie, 1958.

excitație cu proiectare pe teritoriul cutanat, deci un reflex vestigial care menține durerea și mai ales dizestezia mult timp după suprimarea chirurgicală a spinei iritative. Tulburarea de dizestezie ar fi deci un reflex oarecum similar contracturii reflexe a musculaturii periarticulare ce apare prin iritarea sinovialei de către un proces intraarticular.

Trebuie de asemenea căutate zgomotele de frecare sau trosniturile care apar în genunchii lezați în timpul mișcărilor.

Bircher folosește pentru aceasta un stetoscop, iar Krömer pune urechea pe mîna aplicată pe genunchi. Astfel se poate stabili felul zgomotului, gradul de flexiune în care se produce și se poate stabili chiar locul de producere al lui. Dacă se trece de la o flexiune maximă de genunchi la o extensie cu o rotație externă și abducție de gambă bruscă, se poate simți și chiar auzi un zgomot de durere, produs prin trecerea condilului femural peste ruptură (semnul „clicului" al lui Mc. Murray).

Aspecte radiografice. Radiografia nu poate da aici o indicație decît în cazul cînd s-a produs și o smulgere osteocartilaginoasă sau cînd meniscul este calcifiat sau osificat. În aceste cazuri, el se prezintă sub forma unei umbre ușoare în dreptul interliniei articulare.

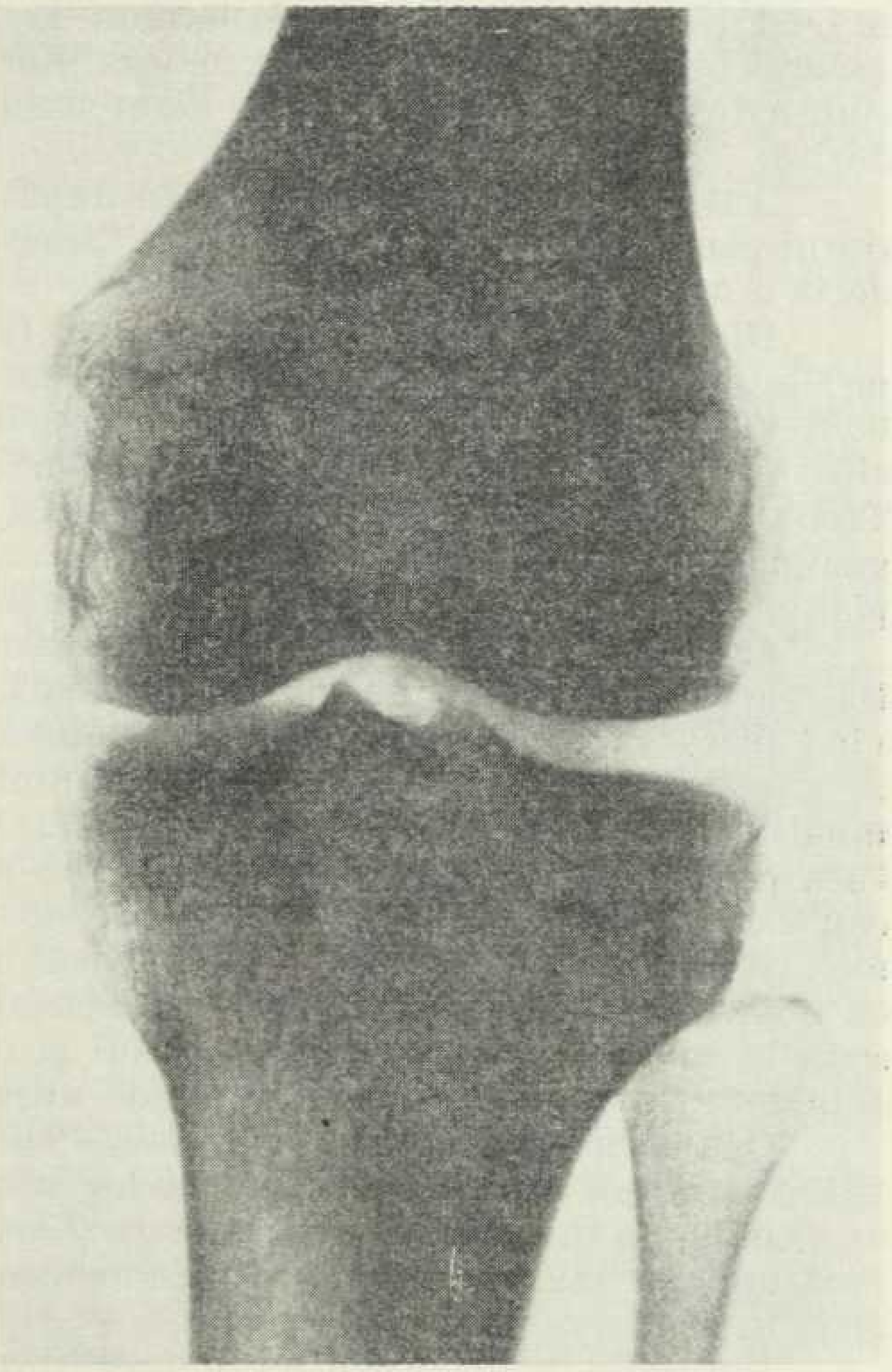

Fig. 132. — Ruptură de menisc intern și de ligament lateral extern.

Uneori ea ne poate pune în fața unui spațiu interarticular intern sau extern mai lărgit, care se produce atunci cînd meniscul luxat dislocă jumătatea articulară respectivă, care nu mai beneficiază nici de ligamentul lateral intact, sau, dimpotrivă, în fața unui spațiu mult îngustat în partea unde meniscul rupt s-a deplasat (fig. 132).

S-a recurs și la *insuflații intraarticulare cu aer sau cu oxigen-azot* (Weil, Bourda, Calomeri, Terracol, Loisseur), precum și la *injecții intraarticulare cu diferite soluții de contrast*, ori cu un lac (perabrodil cu oxigen), care se lipește de menisc (Wollenberg, Robinson și Werndorf).

În prealabil se face o puncție evacuatoare, iar după aceea se introduce gazul sau substanța de contrast, respectîndu-se cu strictețe asepsia. Se fac 10—15 genuflexiuni, pentru răspîndirea substanței de contrast în toată articulația. Meniscul apare ca o bandă întunecată care traversează spațiul interarticular între două linii clare. Fisurile longitudinale se văd ca o întrerupere transparentă la nivelul inserției capsulare. În general însă, interpretarea pneumografiilor, ca și a artrografiilor cu substanțe de contrast, este dificil de făcut și nu aduce precizarea de diagnostic dorită.

Autorii japonezi au încercat ca după insuflație să privească în interiorul genunchiului cu un „artroscop'', metodă excesivă și mai complicată decît o artrotomie exploratoare.

Diagnostic. Ruptura de menisc va fi deci diagnosticată, bazîndu-ne pe simptomele clinice, care sînt de altfel suficiente, precum și pe anamneza bolnavului. Examenul radiografic este necesar numai pentru înlăturarea altor leziuni (corpi mobili, smulgeri etc.) sau complicații concomitente. Trebuie eliminate tulburările de statică care dau deseori durerile de genunchi, ce sînt însoțite însă și de dureri la nivelul marginii interne a plantei, la nivelul inserției mușchilor scurți și a mușchiului tibial anterior.

Leziunile ligamentelor laterale, care sînt însoțite de hidartroză, trebuie de asemenea eliminate. În aceste cazuri, hidartroza apare tardiv, pe cînd aceea a leziunilor meniscale apare imediat după accident. Genunchiul se găsește într-o semiflexiune ușoară, antalgică, pentru relaxarea ligamentului, care ne poate face să ne gîndim la un blocaj. Entorsa și ruptura parțială a ligamentelor se manifestă prin durere vie la presiunea pe condilul intern la inserție, ca și la platoul tibial, iar nu la nivelul interliniei, ca în leziunile de menisc. Dacă există încă o îndoială, se poate infiltra cu novocaină zona de inserție a ligamentului și numai dacă durerea persistă la nivelul interliniei se va bănui și o leziune de menisc. Rupturile complete de ligament sînt însoțite de mișcări de lateralitate apreciabile.

Osificările paracondiliene (boala Pellegrini-Köhler-Stieda), care pot apărea și după o leziune a ligamentelor laterale, nu sînt atît de dureroase, nu dau o jenă funcțională atît de mare și apar pe radiografii. Ele nu exclud prezența și a unei leziuni asociate de menisc, care trebuie căutată cu multă grijă în aceste cazuri.

Leziunile ligamentelor încrucișate și mișcarea de sertar însoțesc frecvent leziunile de menisc. Radiografia poate arăta uneori smulgerea lor odată cu tuberculul tibial respectiv.

Corpii străini intraarticulari, datoriți osteocondritei disecante a lui König, produc și ei blocaj și dureri, însă lipsesc celelalte semne ale leziunilor de menisc. Prin radiografie se pune de asemenea în evidență.

Condromalacia rotulei (boala lui Läwen) este o degenerescență a cartilajului retrorotulian, care suferă un proces de ramolire, de fisurare și de condroclazie. Cartilajul capătă un aspect striat, deoarece ramolirea se produce în mai multe puncte ale suprafeței articulare. Leziunile sînt localizate, rotunde, gălbui; uneori apar leziuni și pe condilii femurali. Boala apare de obicei la soldații tineri. În timpul mobilizării articulației se produce un zgomot caracteristic.

Pentru aprecierea diagnosticului facem pasiv o flexiune a genunchiului împotriva rezistenței pe care o opune activ bolnavul. În această condiție cvadricepsul solicitat mai mult presează puternic rotula pe șanțul ei condilian și în cazul unei condropatii zgomotul se accentuează ca și durerea.

Boala lui Hoffa se caracterizează printr-o hipertrofie dureroasă a țesutului grăsos retrorotulian, în urma unui traumatism. Ea este însoțită de tulburări funcționale și chiar de hidartroză. Sinoviala hiperplaziată suferă și ea la nivelul marginilor lipomului o transformare scleroasă, din care se pot constitui adevărați corpi străini, ce pot duce la blocaj. Blocajele în această boală sînt însă fugace și recidivează des.

Granulomul lipofagic al genunchiului poate simula și el un sindrom meniscal (Polacco).

Atrozele de genunchi produc blocaj cînd s-a rupt un osteofit, care poate juca rolul unui corp străin intraarticular. Ele sînt însoțite de dureri vii. Zgomotele articulare sînt mai intense și continue, ca un pîrîit. Radiografia este edificatoare. Să nu uităm că și o leziune veche de menisc netratată duce la artroză.

Chisturile de menisc neînsoțite de rupturi sînt ușor de recunoscut, prezentîndu-se ca o îngroșare dureroasă. Ele apar aproape exclusiv pe meniscul extern și produc o ușoară reducere sau limitare a mișcărilor. Sînt de obicei multiloculare, dispuse în treimea mijlocie a meniscului, mai rar în cea anterioară. Prezența lor a fost descrisă și în țesuturile parameniscale și în regiunea menisco-capsulară, de unde împărțirea care trebuie făcută în „chisturi parameniscale" și „chisturi meniscale".

Bursa externă din dreptul capsulei și a ligamentului lateral nu poate fi uneori deosebită de leziunea de menisc decît pe masa de operație. De asemenea xantogranulomul nu poate fi diagnosticat decît prin examen macro- și microscopic.

În fine, trebuie să fim atenți să nu luăm drept o leziune de menisc unele sinovite sifilitice sau tuberculoase. În unele cazuri este greu să se facă diagnosticul între o osteoartrită tuberculoasă inițială și o leziune de menisc, cînd a survenit un accident.

Evoluție și prognostic. În mod teoretic rupturile de menisc prin detașare de capsulă, deci în plină zonă de vascularizație (zona de regenerare a lui Henschen), ar trebui să se vindece. Acest lucru se întîmplă însă foarte rar, marea majoritate a rupturilor producîndu-se în zonele avasculare ale meniscului sau la marginea zonei vasculare cu cea avasculară. Rare sînt de asemenea cazurile de rupturi de menisc transversale sau oblice în care ruptura, comunicînd cu membrana sinovială, permite acesteia să prolifereze și să vindece leziunea. De aceea în mod practic se consideră că leziunile de menisc nu se pot vindeca spontan și că ele necesită intervenție chirurgicală. Nici chisturile de menisc nu se vindecă spontan și ele trebuie de asemenea operate.

Cu timpul leziunile și chisturile de menisc netratate duc la artroză, care este mult mai dificil de îngrijit.

Prognosticul este cu atît mai bun, cu cît tratamentul chirurgical a fost corect executat și aplicat mai de vreme.

Tratament. Imediat după accident, dacă există și blocaj, se recomandă repunerea meniscului, genunchiul fiind anesteziat cu novocaină. Extensia prelungită se face în continuare cu benzi adezive. Alții, după reducerea blocajului, bolnavul fiind anesteziat, fac o puncție evacuatoare a extravazatului și pun un aparat ghipsat sau o gutieră de ghips, care se ține 4—6 săptămîni.

Reducerea se poate face și sub rahianestezie sau narcoză, bolnavul fiind așezat în decubit dorsal. Cel ce reduce stă în afara membrului cu genunchiul blocat pe care-l apucă cu o mînă, către treimea inferioară a gambei, în timp ce cu cealaltă ridică genunchiul. Articulația va fi încetul cu încetul complet flectată, pentru a se relaxa presiunea condilului femural, iar tibia va fi ușor rotată înăuntru sau în afară, după cum este interesat meniscul extern sau cel intern. Cînd s-a obținut maximum de rotație, se face o extensie bruscă. Mărirea gradului de extensie, fără a se ajunge însă la extensia completă, fiind împiedicată de o rezistență elastică, traduce faptul că meniscul nu s-a redus încă.

Tratamentul conservator are puțini adepți și numai în anumite cazuri. Astfel, Riumișin (1961), din 245 de bolnavi, a tratat 79 conservator. Aceștia prezentau leziuni paracapsulare și transversale. Tratamentul a constat dintr-un blocaj novocainic intraarticular, făcut cu scopul de a combate reacția sinovială și tulburările reflexe ale funcției articulare. S-a făcut reducerea blocajului, imobilizarea pe atelă ghipsată timp de 7—10 zile și apoi gimnastică medicală. Autorul consideră că numai la bolnavii la care după $1\frac{1}{2}$ — 2 luni de la traumatism nu se obțin rezultate favorabile prin tratamentul conservator se poate recurge la intervenția chirurgicală.

Tratamentul indicat este însă cel operator. S-a încercat, după cum s-a arătat, meniscopexia, ca și meniscosinteza, dar rezultatele nu numai că nu au fost mulțumitoare, dar au dus repede la fenomene artrozice cu impotență funcțională.

Intervenția prin care se scoate meniscul rupt dezinserat sau bolnav poartă numele de *meniscectomie*. După cum meniscul este scos în parte sau în întregime, intervenția ia numele de *meniscectomie parțială sau totală*.

Instrumentele banale necesare pentru efectuarea artrotomiei sînt suficiente și pentru efectuarea meniscectomiei. Pentru comoditatea manevrelor de exereză, unii autori adaugă cîteva instrumente speciale, cum ar fi meniscotomul, anumite foarfece, exploratorul de menisc și depărtătorul de grăsime.

În vederea operației se dau membrului inferior diverse atitudini, dintre care cea mai folosită este aceea în care el atîrnă la marginea mesei de operație, cu genunchiul la 90°. Partizanii acestei atitudini susțin că în felul acesta extremitățile osoase se îndepărtează și vizibilitatea interioară este mai bună. Îndepărtarea, după părerea lui Rădulescu, este de minimă amploare, fiindcă incizia laterală nu interesează decît cel mult ligamentul lateral intern, celelalte rămînînd intacte. Acestea fiind inextensibile, îndepărtarea fragmentelor prin atîrnare este iluzorie. Rădulescu preferă ca în caz de leziune a meniscului intern să așeze membrul inferioar cu genunchiul flectat și cu gamba în unghi de 30—60° față de planul mesei, punîndu-se partea inferioară a gambei peste genunchiul opus. În felul acesta

platoul tibial iese în evidență, încît chiar vizual, cu atît mai mult prin pipăire reperăm foarte bine interlinia articulară.

Poziția amintită îngăduie ca după deschiderea articulației să se desfacă genunchiul printr-o anumită manevră și să se poată scoate complet și cu ușurință meniscul, avînd o largă vizibilitate.Desfacerea se execută de către ajutorul inițiat, apăsînd cu o mînă coapsa către genunchi, din afară înăuntru, iar cu cealaltă rotînd gamba cît mai mult, dar ținînd-o pe loc. În felul acesta se vede foarte bine și fundul articulației, ca să se poată extrage cît mai ușor meniscul din partea posterioară sau resturile lui după o operație făcută incomplet anterior.

Izolarea tegumentelor se face foarte minuțios și este preferabil să se coasă marginile compreselor mari de țesutul celular subcutanat cu fire cît mai dese. Toate precauțiile de perfectă asepsie devin o măsură imperios impusă. A se infecta o articulație prin operație este o crimă de neiertat.

Poziția operatorilor este aceea descrisă la artrotomie, în partea generală.

Poziția mesei de instrumente este și ea la fel.

În ceea ce privește tehnica meniscectomiei trebuie să menționăm divergența care există între autori asupra faptului dacă trebuie să se respecte sau nu integritatea ligamentului lateral intern. Böhler și Smillie și partizanii lor sînt pentru integritate, iar Tavernier, Judet și Pouyanne dimpotrivă. În acest caz se reface cu meticulozitate ligamentul după ce s-a extirpat meniscul. Acest fel de a proceda este desigur mai bun, pentru că îngăduie o extirpare totală a meniscului, fără traumatizări ale țesuturilor intraarticulare. Sîntem însă de părere că nu trebuie să pornim cu gîndul de a fi adeptul uneia din cele două feluri de soluție tehnică. În unele cazuri — destul de rare — am incizat deliberativ ligamentul lateral intact, pentru că am fost convinși că este mai recomandabil să refacem un ligament decît să maltratăm interiorul articulației. În marea majoritate a cazurilor nu am fost de loc nevoiți să-l incizăm și operația s-a realizat totuși foarte simplu. În repetate rînduri, din cauza traumatismului suferit am găsit un ligament foarte relaxat, întins, subțiat, fără valoare funcțională. Deși l-am conservat, a trebuit la sfîrșit să-l refacem fie cu posibilități locale (capsulă dublată), fie prin plastie. Rezultatele au fost, fără excepție, bune.

Secționarea ligamentului lateral trebuie pe cît posibil evitată, spun autorii mai sus citați. Belousova, experimentînd pe cîini, a demonstrat că ligamentele secționate sau extirpate nu se mai refac cu calitatea avută, ci prin proliferare de țesut conjunctiv fibros, care se densifică cu timpul și formează fascicule de fibre colagene. Acestea din urmă se subțiază în unele porțiuni, în timp ce în altele se îngroașă, fără a ajunge vreodată la structura unor ligamente adevărate. Uneori fibrele colagene nici nu sînt continue, ci sînt dispuse dezordonat. În mod practic, însă, un ligament bine refăcut își atinge perfect scopul și rezultatul bun este durabil.

Pentru executarea meniscectomiei s-au propus foarte multe incizii.

Prin incizia aleasă se pune în evidență manșonul fibros. Direcția inciziei este dictată de aceea a interliniei articulare scoase în evidență prin poziția dată de Rădulescu. Se face în continuare aceea a manșonului deasupra inserției meniscului și se repereză marginile cu pense. Se des-

chide larg capsula articulară și se repereazǎ marginile cu pense sau cu fire de mătase. Se incizează sinoviala și se pătrunde larg în articulație. Avem grijă ca incizia capsulei să fie cît mai apropiată de locul de implantare deasupra meniscului. Ca să se incizeze bine sinoviala, se apucă aceasta cu două pense anatomice, cum se face cu peritoneul pentru laparotomie și se incizează între ele, apoi se continuă de-a lungul meniscului cu o foarfecă ușor curbă. Și buzele sinovialei se repereazǎ cu fire sau pense fine.

Se controlează amănunțit meniscul în toată lungimea sa și, dacă este lezat, se procedează la extirparea lui. Se desinserează cornul anterior, dacă nu este detașat prin accident, și, răsucindu-se cu o pensă Kocher puternică se extirpă întreg meniscul, dezinserîndu-se de pe capsulă la nivelul inserției și pe os pînă la partea lui de inserție posterioară. Unii spun că acest lucru se face mai ușor cu meniscectomul, care este un fel de cuțit ce taie numai cu vîrful lui lat. Alții folosesc un foarfece foarte tăios, care are vîrfurile ușor butonate și sînt curbate pe lat numai atît cît este necesar ca să alunece peste marginea platoului tibial. Noi folosim bisturiul mai lat și parcurgem cu el foarte ușor traiectul submeniscal, pe măsură ce continuă rularea pe pensă a meniscului. Secționarea părții posterioare a meniscului se face relativ ușor și fără brutalitate, cu ajutorul bisturiului butonat sau nu, dacă se cască bine genunchiul și se rotează cît trebuie și cum trebuie gamba. *În timpul operației nu trebuie în nici un caz lezate cartilajele articulare*. În meniscurile rupte prin dedublare în lung (în formă de toartă de coș) trebuie să detașăm în prealabil porțiunea internă, care poate fi înfășurată în jurul ligamentului încrucișat.

Capsula trebuie refăcută cu fire de catgut subțire, pe cît posibil nepenetrante, iar ligamentul lateral cu fire de mătase perfect sterile.

Pentru meniscul extern este preferabilă incizia verticală a tegumentelor. Cînd și capul peroneului este smuls parțial, ancorăm ligamentul cu inserția lui cu ajutorul unui fir metalic, refăcînd și capul osului avînd grijă să nu lezăm sciaticul popliteu extern. Controlul ligamentelor încrucișate este obligatoriu.

Se va controla de asemenea suprafața cartilajului articular, care poate fi erodată sau înfundată de către porțiuni de menisc rupt și îngroșat în cazul cînd operația se face la un interval lung de la accident. În rupturile „în toartă de coș", eroziunea cartilajului se face la locul care corespunde, în extensia genunchiului, treimii anterioare a meniscului, adică acolo unde se produce răsucirea meniscului rupt. La acest nivel, cu fiecare extensie a genunchiului, meniscul exercită o presiune, un microtraumatism constant asupra unei porțiuni a cartilajului femural, producînd degenerarea lui și în cele din urmă o eroziune totală, lacunară. În unele cazuri, în care ruptura este mai recentă, sinoviala din imediata vecinătate se congestionează și proliferează, sub forma unei membrane ce acoperă cartilajul în zona respectivă. Am găsit înfundări și eroziuni ale cartilajului de pe femur la femei cu genunchii artrozici, la care meniscurile degenerate și chiar rupte prezentau îngroșări mari, nodulare.

Meniscectomia este de preferat să fie totală, deși unii chirurgi ortopediști recomandă numai ridicarea porțiunii rupte, motivînd că în aceste condiții traumatismul operator este minim, iar restul de menisc rămîne

util funcției articulare. Ca și Smillie și De Palma, sîntem partizanii meniscectomiei totale. În caz de rupturi de menisc în lungime, cu detașarea unei fîșii înguste în formă de toartă de coș, ridicarea acesteia pare un lucru logic. Ne-am convins însă că porțiunea de menisc rămasă, prin marginea ei interioară, groasă, devine agresivă față de cartilajul diartrodial, producînd durere și impotență funcțională. O reoperare cu scoaterea meniscului restant aduce o recuperare a funcției articulare. Am scos un număr mare de astfel de meniscuri menajate de operatori cu convingere conservatoare. Leziunile macroscopice ale cartilajelor erau evidente. De asemenea resturile din partea posterioară a meniscului devin și ele agresive și trebuie scoase. Deoarece este dificil să explorezi meniscul în întregime și există deseori posibilitatea ca o leziune anterioară să fie însoțită și de o leziune a cornului posterior, numai o meniscectomie totală se impune.

Meniscectomia totală se poate practica însă sub două forme. Smillie și De Palma dezinserează meniscul chiar la nivelul țesutului celular care îl separă de sinovială. Soeur și Trillat preferă să-l secționeze spre baza sa, lăsînd la periferie o bandă de menisc de 2—3 mm, menajînd astfel țesutul celular care îl unește de sinovială și care reprezintă zona de regenerare a meniscului. După Trillat, dacă meniscul se dezinserează în totalitate, cheagul de sînge care se formează la nivelul secțiunii suferă o organizare fibroasă, asemănătoare unei cicatrice, și neomeniscul este puțin rezistent. Dacă se păstrează însă o subțire bandă periferică meniscală, acest cheag de sînge nu se mai formează și neomeniscul, deși are o altă componentă tisulară, are caracteristicile funcționale ale unui fibrocartilaj normal.

Practic noi nu am observat deosebiri în ceea ce privește rezultatele obținute prin meniscectomiile totale și cele cu menținerea unei subțiri zone bazale. Am constatat însă că meniscectomia totală se soldează cu rezultate incomparabil mai bune decît cea parțială, care ne-a dat ocazia în repetate rînduri să intervenim și să scoatem porțiunile menajate sau pe cele neexcizate, la bolnavii care nu s-au întors la specialiști.

Tratament postoperator. Imobilizarea genunchiului după operație trebuie să se facă printr-o gutieră de ghips timp de 10—15 zile. După a 3-a, a 4-a zi se recomandă bolnavului să facă contracții voluntare ale cvadricepsului, cîte 5 minute pe oră (10 mișcări complete pe minut) concomitent cu o mișcare similară la genunchiul sănătos. Acest lucru este necesar fiind că bolnavul „uită să pună în contracție mușchiul". O reeducare este deci necesară și criteriul de revenire a contracției este gradul de deplasare în sus a rotulei.

După ce se scoate aparatul ghipsat, se procedează la o masare ușoară a mușchilor extensori și la mișcări pasive și active la pat, care se amplifică treptat cînd bolnavului i se va permite mersul. Nu este îngăduită mecanoterapia cu aparate și nici kineziterapia manuală dusă pînă la dureri. Mușchiul nu trebuie alungit pasiv, fiindcă revenirea lui activă la dimensiunile normale suferă foarte mult.

Mișcările de flexiune ale genunchiului recomandate de unii după primele zile de la operație, cu scopul de a împiedica redoarea, nu fac altceva decît să provoace o hidartroză articulară și tulburări care duc la redoare articulară și impotență funcțională cu dureri, prin instalarea stării infla-

matorii a articulației (căldură locală, tumefiere). Rezultatul tardiv va fi decepționant. Cu cît în mod pasiv se forțează mai puțin articulația, cu atît se obține un rezultat mai bun. Urcatul și coborîtul scărilor treaptă după treaptă, începînd de la a 25-a zi de la scosul firelor este un exercițiu excelent, dacă bolnavul nu are dureri. În felul acesta se cultivă alternanța de lungire și scurtare musculară în liniile normale prin contracție activă, singura valoroasă.

În caz de stare inflamatorie consecutivă mișcărilor intempestive, prea precoce și exagerate pentru obținerea flexiunii, trebuie să repunem genunchiul în repaus absolut pentru cîteva zile și să folosim punga cu gheață așezată pe genunchiul protejat de un șervet îndoit în patru. Pentru decongestionarea și dispariția lichidului articular, se va recurge și la un medicament antihistaminic.

Regenerarea meniscului este un fapt constatat de noi, fiindcă, de cîte ori s-a ivit ocazia să reoperăm un genunchi al cărui menisc a fost extirpat, s-a găsit în locul lui un țesut fibros albăstrui, lucios, care, macroscopic, simula oarecum cartilajul semilunar, însă era constituit în realitate dintr-un țesut conjunctiv foarte dens, asemănător cu cel tendinos. După Dietrich și Pfab, acest țesut provine în urma unei sinovite proliferative, leziune pe care de altfel au și reprodus-o experimental la animale, interpunînd o plică sinovială între cele două extremități osoase articulare.

Lucrările lui Bruce și Wolmsley au arătat în acest sens că, la 4 zile de la excizia unui menisc de iepure, are loc o proliferare de fibroblaști pe partea interioară a membranei sinoviale, la nivelul interliniei articulare. În zilele următoare această proliferare se extinde din două părți, adică dinspre femur și tibie, pentru ca la sfîrșitul celei de-a treia săptămîni să se fuzioneze între ele și să formeze noul menisc.

Neomeniscul nu este prin alcătuirea lui un veritabil fibrocartilaj, fiindcă are o consistență mai puțin fermă, marginea este moale și neregulată și este mai puțin mobil pe tibie. De aceea nu conferă cartilajului articular aceeași protecție ca un veritabil menisc. King, pe animale, și Fairbank, pe om, au demonstrat că leziunile degenerative ale cartilajelor articulare apar și după meniscectomie, la un interval mai mult sau mai puțin îndelungat, mai cu seamă la persoanele cu procese reumatice ori cu leziuni supurative cronice, adică infecții de focar (amigdalite cronice, otite, sinuzite, constipații rebele etc.).

Dintr-o statistică a lui Martin făcută pe 1 200 de meniscectomii reiese că au fost obținute vindecări funcționale bune în 87 % din cazuri. După alte statistici, rezultatele bune ar fi înregistrate în 52% (Baumann), 90% (Tavernier), 80% (Mandl), 87% (Alleman și Frieberg), 80% (Butel), 87% (Böhler), 90% (Mc Ausland), 89,5% (Vanderdorp și colab.). Tomescu [1]), în statistica ce privește rezultatele la distanță ale meniscectomiei, obținute în Clinica de ortopedie și traumatologie de la Spitalul Brîncovenesc, arată că ele depind în mare măsură de intervalul dintre accident și operație. Astfel,

[1]) D. Tomescu, *Rezultatele postoperatorii în meniscectomie*, teză de doctorat în medicină și chirurgie, conducător științific prof. dr. Alex. Rădulescu, Facultatea de medicină umană din București.

la cei operați în primele 6 luni, rezultatele au fost foarte bune în 55% cazuri, bune în 35% și mediocre în 10%, în timp ce la cei operați peste doi ani de la accident rezultatele au fost bune în 60% din cazuri și mediocre în 40%. Orice statistică nu are valoare indiscutabilă decît dacă este făcută obiectiv, după criterii bine stabilite și asupra bolnavilor operați de aceeași persoană. Calitatea chirurgului care-l face să opereze fără traumatizare inutilă a țesuturilor contează foarte mult și nu numai rutina cu perpetuare a acelorași agresivități.

La un număr de 82 de meniscectomii, în genere făcute la jucătorii de fotbal, am obținut rezultate funcționale excelente, fiindcă foștii bolnavi au putut să-și continue nestînjeniți activitatea lor sportivă sau profesională, chiar în cazul cînd au trebuit să suporte două meniscectomii, fie la același genunchi, fie separat la ambii.

BIBLIOGRAFIE

1. Abramov A. A., *Povrejdenie meniskov*, Vestnik hirurghii, 1931, *3*, 68–69.
2. Appley G., *The diagnosis of meniscus injuries*, The Journal of Bone and Joint Surgery, 1947, *XXIX*, p. 78–84.
2 bis. Baciu Cl. și Sgarbură I., *Znacenie simptoma Turnera pri razrîvah meniska*. Ortopedia, travmatologia i protezirovanie, Moscova, 1964, *4*, 57–58.
3. Baicov H. J., *K simptomatologhii povrejdenia meniskov kolennovo sustava*, Sovieţkaia hirurghia, Moscova, 1933, *4*, 2.
4. Böhler L., *The treatment of fractures*, Londra Grune and Stratton, 1957.
5. Cabot J. R., *Diagnostic practique des lésions des ménisques du genou*, Annalles de médicine, 1961, **47**, *3*, 240–251.
6. Castellana A., *Les altérations articulaires du genou après méniscectomie*. Prévention et traitement, Clinica ortopedica, 1961, **13**, *6*, 628–637.
7. Ciaklin V. D., *Novîi simptom pri povrejdenii vnutrennevo meniska*. Novaia Hirurghiia, Arhiv Moscova, 1932, nr. 107.
8. Doboșiu C., Baciu Cl. și Tomescu D., *Traumatologie sportivă*, București, Edit. tineretului, 1958.
9. Ficat P., *Pathologie des ménisques et des ligaments du genou*, Paris, Masson, 1962.
10. Fridland M. O., *Ortopedia*, Moscova, Medghiz, 1954.
11. Hashimoto H., Goto K. și Goto T., *Observații asupra meniscului lateral al genunchiului*, Kumamoto Medical Journal, 1958, **11**, *1*, 32–41.
12. Kocev K. N., *Povrejdenia meniscov i meniscit kak sportivnaia travma*, Sovieţkaia hirurghia, 1934, *6*, 6.
13. Krupko I. L., *Vnutrenie povrejdenia kolennovo sustava*, Ortopedia, travmatologhia i protezirovanie, Moscova, 1961, *1*, 3–13.
14. Kuprianov P. A., *Povrejdenia golenostopnovo sustava*, Sovieţkaia hirurghia, 1938, *1–3*.
15. Lassoire A., *A propos des calcifications méniscales du genou*, Acta Orthopaedica Belgica, 1950, **16**, *5*, 283–289.
16. Merle d'Aubigné, Ramadier J. O., Troisier O., *Traitement chirurgical et non chirurgical des lésions traumatiques du genou*, IX-e Congrès international de médicine sportive, Paris, Sorbonne, 31 mai 1952, La Presse médicale, 1952, **60**, *56*, 1 181–1 183.
17. Merle d'Aubigné R. și Ramadier J. O., *Traumatismes ancines. Rachis. Membre inférieur*, Paris, Masson, 1959.
18. Minne J. M., *Recherches anatomiques à propos des meniscectomies*. Lille chirurgical. 1958, *13*, 3, 123–130.
19. Rădulescu Alex. *Fracturi și luxații*, București, Edit. de stat pentru literatură științifică, 1952.
20. Rădulescu Alex. (în colaborare cu Rădulescu Alice și Baciu Cl.), *Ortopedia chirurgicală*, București. Edit. medicală, 1956–1957.

21. RĂDULESCU ALEX. şi BACIU CL., *Fiziopatologia articulaţiilor* în *Probleme de patologie a osului*, Bucureşti, Edit. medicală, 1955, p. 242—272.
22. RIUMISIN G. I., *K voprosu o povrejdenii meniskov kolennovo sustava*, Ortopedia, travmatologhiia i protezirovanie, Moscova, 1961, *1*, 23—28.
23. ROASENDA F. şi PERSICH G., *Les lésions méniscales traumatiques*, Rivista Infort. Malatie. Profesionale, 1961, *5*, 755—763.
24. SAPIRO M. S., *Artropneumografia pri povrejdeniah Kolennovo sustava*, autoreferat de disertaţie, Moscova, 1951.
25. SMILLIE I. S., *Injuries of the knee Joint*, Londra, Livingstone, 1951.
26. SOEJIMA Y., *Investigaţii clinice asupra leziunilor meniscului extern al articulaţiei genunchiului*, Igaku-Kenkyu, Fukuoka, 1958, **28**, *9*, 3 368—3 390.
27. ŞPAER L. I., ZAMARAEV E. P. şi ŞAHANOV M. D., *Leziunile meniscurilor după materialele unui serviciu de traumatologie. Ortopedie , Travmatologhia i Protezirovanie*, Moscova, 1962, *4*, 85.
28. VIRENQUE, GAUBERT, PASQUIE şi EXCRIENT, *Des lésions méniscales chez l'enfant*, Revue de chirurgie orthopédique, Paris, 1960, *46*, 3.

Degenerescenţa chistică a meniscurilor

Leziunea meniscului, considerată a fi de origine posttraumatică, este caracterizată prin apariţia unor aspecte chistice de mărimi variabile, în interiorul meniscului.

Chistul de menisc a fost descris pentru prima dată de Ebner în 1904. Puţin după aceasta, Selinov a insistat asupra afecţiunii.

Frecvenţă. În 1927 Tavernier adună 24 de cazuri din literatura mondială, iar Rotschild arată că în serviciul lui, pe o perioadă de 25 de ani, a înregistrat 81 de cazuri. În 1953 Doboşiu şi Stavrache au adunat în Clinica de ortopedie şi traumatologie a Spitalului Brîncovenesc 7 cazuri la 180 de intervenţii de menisc. În 1959 Ionescu, Baciu şi Chiriac au comunicat un caz rar de menisc discoid şi chistic intern [1]).

Etiopatogenie. Problema patogeniei chisturilor meniscale a fost discutată. Astfel, pentru King, ele ar constitui o consecinţă a formării unor spaţii noi, anormale, datorită activităţii secretorii mărite a unor celule conjunctive în sensul unei hipersecreţii de mucus.

Pentru Ebner, la originea chistului ar exista un nodul cartilaginos, rezultatul unei degenerări a ţesutului meniscal şi parameniscal.

Kleinberg consideră că este vorba de o tulburare metabolică a ţesutului cartilaginos, consecutivă microtraumatismelor ; Taylor insistă asupra acestei cauze mecanice. Compresia meniscului ar produce o necroză a celulelor centrale, urmată de edem, care şi el accentuează necroza. Kogan consideră că în urma unui traumatism unic sau a unor microtraumatisme frecvente se produc dereglări ale troficităţii meniscului, degenerescenţa lui mucoidă şi apariţia cavităţilor chistice, dispuse de obicei la nivelul marginii lui externe. Faptul că leziunile chistice se întîlnesc cu predominanţă la meniscul extern se datoreşte, după Kogan, faptului că meniscul extern, în porţiunea sa mijlocie, nu este aderent la capsulă şi este deci mai puţin vascularizat.

---

[1]) M. Ionescu, Cl. Baciu şi D. Chiriac, *Asupra unui caz rar de menisc discoid şi chistic intern*, Soc. şt. med., Filiala Bucureşti, Secţia Ortop. şi traumatologie, marţi 23 iunie 1959.

După Mouchet şi Tavernier, leziunea este degenerativă, cu punct de plecare într-o stare coloidală a fibrocartilajului.

Mc Murray susţine că leziunile chistice de menisc ar rezulta din degenerarea mixoidă a celulelor cartilaginoase, ce formează un fel de periteliu, prin aşezarea celulelor cartilaginoase aplatizate la periferia chistului. Smillie susţine că leziunea este în general un rezultat al degenerării meniscale după un traumatism care produce o hemoragie în zona sa periferică.

Unii autori consideră chistele de menisc ca neoformaţii veritabile (Henle, Meckel). Herzog arată că este convins că în această problemă este vorba de tumori de tipul mixofibroamelor.

În general există deci 3 ipoteze patogenice asupra chisturilor meniscale, în favoarea cărora autorii aduc argumente mai mult sau mai puţin convingătoare. Aceste formaţiuni patogenice sînt considerate fie tulburări de dezvoltare, fie tulburări degenerative, fie tumori benigne. Dintre acestea mai convingătoare pare a fi aceea care atribuie formarea chistului unor tulburări degenerative (Rădulescu şi colaboratori).

În orice caz, ca mecanism patogenic s-a arătat că tulburarea principală şi primară este cea a fibrelor colagene ale ţesutului conjunctiv. La început se observă o relaxare a structurii obişnuite, care este urmată curînd de distrugerea continuităţii fibrelor şi disocierea lor. Tobler şi Schaer au numit acest fenomen omogenizare, degenerare fibrinoidă sau descompunere moleculară. Substanţa astfel formată este mucus sau ceva asemănător, întrucît dă reacţia mai puternică la mucicarmin-coloraţie Cajal-Gallegiu.

Se pot observa frecvent capilare noi ca expresie a unei încercări de regenerare, care însă nu poate influenţa descompunerea rapidă a fibrelor. Autoliza completă a ţesuturilor are loc mai tîrziu, cu participarea macrofagelor, şi reprezintă un fenomen secundar, dar de o importanţă hotărîtoare. Alterarea fibrelor colagene duce deci la degenerare mucoidă, cu formarea de chisturi mature cu pereţii netezi. În ceea ce priveşte localizarea, atît meniscul discoid, cît şi chistul de menisc sînt apanajul meniscului extern. Kromer, din Clinica lui Böhler, pe 300 de meniscectomii nu a întîlnit nici un chist al meniscului intern. Tavernier găseşte numai un chist intern din 24, iar Doboşiu 1 din 7.

Anatomie patologică. Anatomia patologică a chisturilor de menisc este mai bine lămurită decît patogenia. Macroscopic leziunea se prezintă cu o formă mai mult sau mai puţin rotundă, consistentă, elastică sub tensiune. Grosimea peretelui este în medie de 1—2 milimetri. Interiorul, uneori cu septuri, este umplut complet cu o masă transparentă, gelatinoasă şi inodoră. Suprafaţa interioară este de obicei aproape netedă şi cîteodată acoperită pe alocuri de zone edematoase.

Microscopic peretele prezintă un ţesut unitar, sărac în celule, însă bogat în fibre colagene, iar suprafaţa lui internă este formată din celule conjunctive fără ţesut endotelial. Acest tablou aminteşte mixoamele. Celulele pot fi izolate sau aşezate în cuiburi cu nuclei mici, centrali sau excentrici, semănînd cu macrofagele. S-au mai descris şi fagocite cu particule fagocitate în protoplasmă. Fibrele colagene nu mai prezintă în aceste regiuni o structură regulată, ci apar ca fragmente fără legătură între ele, risipite şi sfîşiate la capete.

Meniscurile discoide prezintă și ele modificări patologice, printre care și degenerări chistice, iar în proporție de 50% osteocondrite ale condililor femurali.

Simptomatologie. În chisturile de menisc, la inspecție, se constată o formațiune ovalară, de mărimi diferite, ajungînd pînă la aceea a unui sîmbure de caisă, situată la nivelul interliniei articulare externe sau interne, unde bombează sub tegumentele ce-și păstrează un aspect normal. La palpare formațiunea este renitentă și nemobilizabilă, dar reductibilă în mișcarea de flexiune.

Dacă meniscul prezentînd aceste anomalii se rupe, se adaugă și tabloul simptomatologic cunoscut al leziunilor de menisc.

Aspecte radiografice. Semnele radiografice ale meniscului chistic sînt indirecte și se reduc la existența probabilă în partea afecțiunii a unei lărgiri a spațiului articular și chiar a unei hipoplazii a condilului femural și a unei aplatizări a condilului tibial și a tuberculului.

Diagnostic. Diagnosticul diferențial al chistului de menisc trebuie făcut cu următoarele afecțiuni :

1. Bursita chistică a labei de gîscă, care este însă situată mai jos, dă de obicei fenomene inflamatorii și poate fi ușor mobilizată.
2. Bursita subligamentară a ligamentului lateral intern, care apare însă la nivelul condilului femural intern, este în bisac și situată la inserția superioară a ligamentului.
3. Bursita inserției gemenului intern, care este situată mai posterior.
4. Chistele sinoviale simple ale genunchiului, care sînt de obicei reductibile și situate posterior.
5. Rupturile obișnuite de menisc, cu langhetă subcapsulară și cu simptomatologie tipică.

Tratament. Singurul tratament eficace constă în meniscectomia totală.

BIBLIOGRAFIE

1. Kogan S. M., *O kistoznom povrejidenii meniskov Kolennovo sustava*, Ortopedia, travmatologhiia i protezirovanie, Moscova, 1961, *1*, 29–31.
2. Kulowski J. și Tickett A. W., *Relation of discoid meniscus to cysts for motion and joint mechanics*, The Journal of Bone and Joint Surgery, 1947, *9*, 990–992.
3. Rădulescu Alex. (în colab. cu Rădulescu Alice și Baciu Cl.), *Ortopedia chirurgicală*, vol. I și II, București, Edit. medicală, 1956–1957.
4. Smillie S. I., *Injuries of the knee joint*, Edinburg, Livingstone, 1946.
5. Soejima Y., *Investigații clinice asupra leziunilor de menisc extern*, Igaku Kenkyum. Tokio, 1958, **28**, *9*, 3 368–3 390.

Osteoformațiuni posttraumatice, paracondiliene interne ale genunchiului
(boala lui Pellegrini-Köhler-Stieda)

Definiție. Osteom, localizat în dreptul condilului intern a genunchiului și a cărui origine este totdeauna post- sau metatraumatică. Boala a fost descrisă în 1905 de către Pellegrini și în 1907 de către Stieda.

Frecvența. În total, după Petrignani, s-ar fi dat publicității 67 de cazuri în Germania și 36 în Italia. Desigur însă că acest sindrom este în realitate cu mult mai frecvent, dar de cele mai multe ori cazurile nu sînt publicate fiindcă nu prezintă particularități demne de semnalat.

Etiopatogenie. Se observă mai des la bărbații între 20 și 45 de ani. Cauza acestor neoformațiuni osoase este traumatismul, de cele mai multe ori ușor, pe care îl suferă un adult fie căzînd, fie printr-o contuzie directă, fie printr-o entorsă ce dă o întindere și o rupere de fascicule din ligamentul lateral intern, cînd genunchiul este dus brusc în valg și în flexiune.

Afecțiunea se observă mai des la cavaleriști, din cauza microtraumatismelor la nivelul unde genunchiul apasă șaua.

Schüler și Weil incriminează și ușoara smulgere produsă de contractura violentă a celui de-al 3-lea adductor.

Neoformațiunea s-ar produce, după unii, în urma unei smulgeri discrete periostale sau osteoperiostale, osificarea fiind permanent stimulată de traumatismele repetate produse de mișcarea articulară.

Ar mai putea avea ca origine un mic hematom, consecutiv traumatismului, care se osifică ulterior prin metaplazia țesutului conjunctiv din apropierea osului traumatizat. S-ar mai putea datora unor fibre din ligamentul lateral intern,la care s-ar adăuga excitarea procesului osteoformator de origine conjunctivală, prin masaj și mișcări intempestive.

Anatomia patologică. Osificările au raporturi intime cu țesuturile tendinoase ale extremității superioare a ligamentului intern și ale tendonului celui de-al 3-lea fascicul al marelui adductor. Ele sînt aderente de ligamentul articular (Lusana, Pellegrini) sau de adductor (Schuller, Weill, Louis). Eventualele aderențe femurale nu sînt decît secundare.

Examenul microscopic pune în evidență un țesut osos normal, fără țesut conjunctiv sau aspecte de osteoame analoge celor intramusculare. Există o mică masă osoasă, cu lamelele subțiri și spații medulare largi, pe cale de fibrozare la periferie, în jurul căreia apare o coajă conjunctivo-fibroasă densă. Între această coajă și prima lamă osoasă se poate vedea o zonă condroidă, cu elementele dispuse ca într-un cartilaj seriat (Gauthier-Villars, 1946).

Simptomatologie. După ce au trecut fenomenele subiective și obiective ale traumatismului unic sau ale contuziilor repetate, bolnavul începe să acuze dureri mai mult sau mai puțin accentuate mai cu seamă la mișcare, dureri care se pot prelungi sau dispar după un interval de timp. Impotența funcțională poate fi, în unele cazuri, destul de importantă și interesează mai cu seamă mișcarea de flexiune a genunchiului, accentuîndu-se în timpul urcatului sau coborîtului unei scări.

La inspecție se observă uneori o mică tumefacție în partea internă a genunchiului și o ușoară ridicare a căldurii locale.

Aspecte radiografice. Examenul radiografic este singurul concludent pentru diagnostic. Se constată umbra unei neoformațiuni osoase care îmbracă de cele mai multe ori, la oarecare distanță, o parte din condilul femural al genunchiului (fig. 133).

Ca formă și dimensiuni, neoformațiunea este variată: semilunară și unică, insulară, fragmentară ori multiplă, avînd contururi mai mult sau mai puțin neregulate.

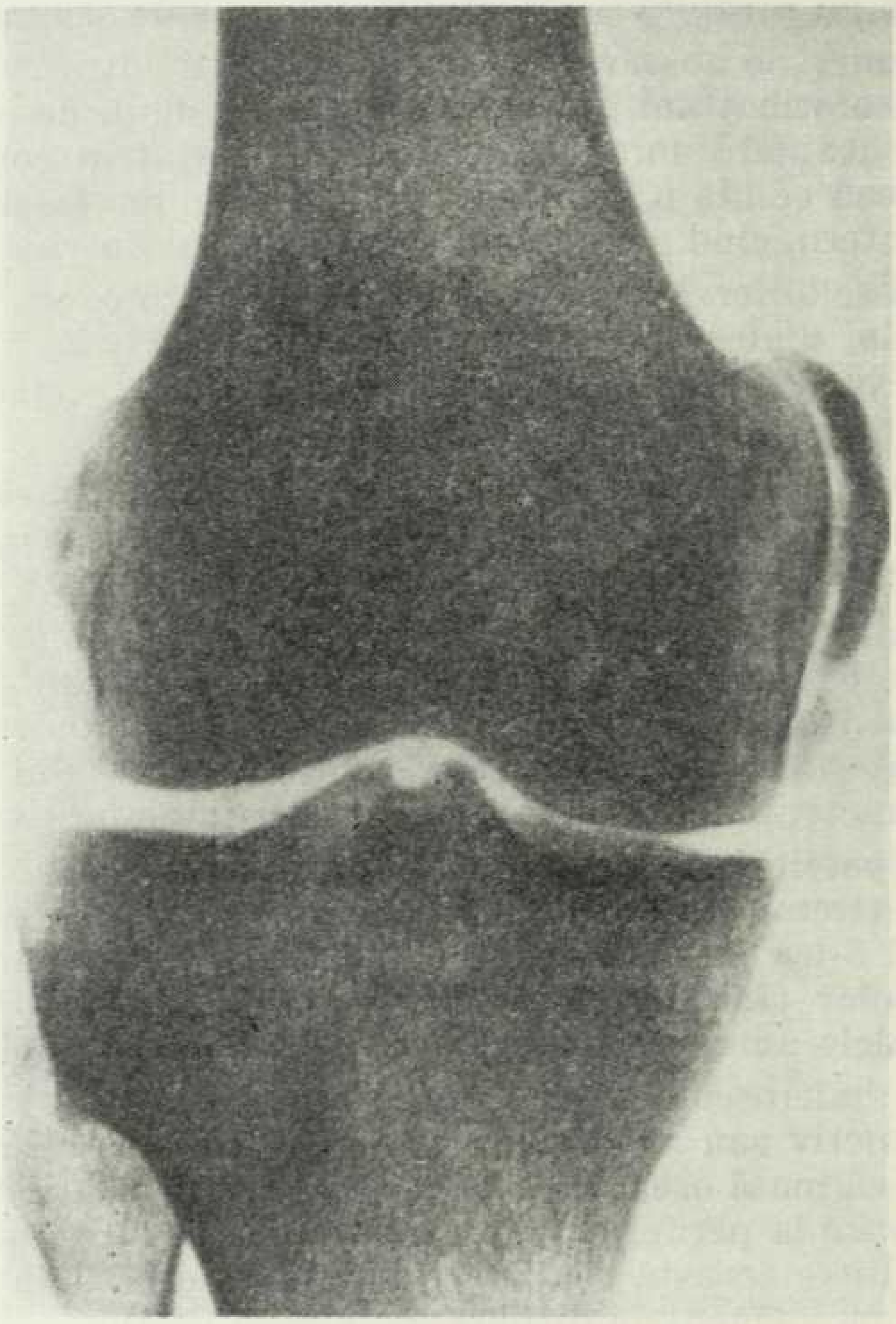

Fig. 133. — Boala lui Pellegrini-Stieda.

Petrignani a ajuns să sistematizeze în această porțiune mică de os neoformat 14 aspecte diferite.

Neoformațiunea, care de cele mai multe ori este independentă, are uneori totuși conexiune, prin polul ei superior, cu condilul femural.

Osul neoformat își mărește treptat volumul pînă la o anumită dimensiune, particulară fiecărui caz, cînd rămîne staționar, iar alteori începe să regreseze și chiar dispare.

Diagnostic. Diagnosticul diferențial se poate face cu fractura parțială a epicondilului intern al femurului, ori numai cu o smulgere osoasă cu totul superficială la acest nivel. De obicei această smulgere are loc spre inserția celui de-al 3-lea adductor. Caracteristica acestor fragmente osoase este aceea că ele nu se îndepărtează de condil, au un contur foarte

neregulat și corespund pierderii de substanță constatată imediat după accident.

În sfîrșit, Petrignani insistă asupra diagnosticului diferențial ce se poate face cu paraosteoartropatiile ce se observă la paraplegici (Déjérine, Ceillier). Se pare că și în aceste cazuri osteoamele ar fi datorate tot traumatismelor și ar fi de multe ori bilaterale; ele se observă și în dreptul altor articulații.

Evoluție și prognostic. De multe ori afecțiunea evoluează spontan spre dispariția fenomenelor de impotență funcțională, alteori însă aceasta se menține și chiar se agravează, instalîndu-se cu timpul fenomene de artrită deformantă.

Tratament. Constă în roentgenterapie, fie preventivă, imediat după traumatismul regiunii, fie curativă, cînd particula osoasă începe să evolueze.

Cînd fenomenele patologice s-au instalat și conturile osteomului au devenit nete și scleroase se aplică diatermie, actinoterapie, electroterapie, cu sau fără curenți de înaltă frecvență, băi de aer supraîncălzit etc.

Tratamentul chirurgical urmărește extirparea în întregime a neoformațiunii osoase, *cu un minimum de traumatism posibil* și fără nici un hematom cît de mic rezidual. Consecutiv se face roentgenterapia pentru a se evita o recidivă. Reluarea mișcărilor trebuie să se facă treptat, fără durere și la un interval de cel puțin 15 zile de la scoaterea firelor. Mecanoterapia se poate face dacă revenirea completă a mișcărilor întîrzie. Ea trebuie treptat aplicată, fără să producă durere.

BIBLIOGRAFIE

1. Bazilevskaia Z. V., *K patologiceskoi anatomii i Klinike teni Pellegrini — Stida*, Sovietkaia hirurghia, Moscova, 1935, *12*, 6–10.
2. Fridland M. O., *Ortopedia*, Moscova, Medghiz, 1954.
3. Ionescu Adrian, Modifications post-tramatiques des times periarticulaires du genou chez les sportifs, Congr. red. Sport., Paris, 1959.
4. Mouchet A., *Ossification metatraumatique paracondylienne interne du fémur (syndrome de Pellegrini-Stieda)*, Presse médicale, 1933, **41**, *10*, 199–200.
5. Pîteli A. I., *Bolezni Keler-Pellegrini-Stida*, Sovietkaia hirurghia, Moscova, 1935, *12*, 14–18.
6. Rădulescu Alex. (în colaborare cu Rădulescu Alice și Baciu Cl.), *Ortopedia chirurgicală*, vol. II, București, Edit. medicală, 1957.
7. Timpano M., *Sulle ossificazioni paracondiloidee del femore di origine non traumatica*, L'Ospedale di Bergamo, 1932, **1**, *4*, 74–75.

Redoarea și anchiloza posttraumatică

Redoarea posttraumatică a genunchiului este o diformitate caracterizată prin reducerea amplitudinii de mișcare a articulației, ca urmare a diferitelor traumatisme ale regiunii sau la distanță.

Anchiloza fibroasă se produce în interiorul unei articulații traumatizate și este caracterizată prin reducerea aproape totală a mișcărilor.

Anchiloza prin impedimente mecanice, cînd fracturile se vindecă cu deplasarea fragmentelor. Mișcarea este barată mecanic.

Anchiloza osoasă posttraumatică a genunchiului este o diformitate caracterizată prin desființarea posibilităților de mișcare a articulației, fie prin infecție, fie prin sudura celor două extremități osoase articulare, ca urmare a unei fracturi intraarticulare complicate sau nu cu o supurație.

Întrucît anchiloza osoasă posttraumatică este în fond o consecință a infecției plăgii articulare, o vom descrie la capitolul respectiv, prezentînd aici numai redoarea posttraumatică a genunchiului.

Frecvență. Redorile posttraumatice ale genunchiului sînt cele mai dese și în genere se datoresc tratamentelor rău conduse, mai ales după consolidare. Fracturile diafizare sau supracondiliene de femur, vindecate prin calusuri vicioase din cauza deplasării fragmentelor, cu sau fără prinderea cvadricepsului în calus sau în țesut fibros, fracturile intraarticulare și traumatismele la distanță dau un procentaj din ce în ce mai redus.

Etiopatogenie. Redoarea se poate instala datorită unor traumatisme care au interesat regiunea genunchiului, dar și unor traumatisme la distanță de această regiune. Se pot recunoaște următoarele mari grupe de traumatisme care pot provoca apariția redorii articulare, anchilozei fibroase sau de impediment mecanic.

Redori, anchiloze fibroase și impedimente mecanice prin	traumatisme articulare	— fracturi intraarticulare ale extremității distale a femurului — fracturi intraarticulare de platou tibial — fracturi de rotulă — entorse grave — luxații — diferite operații asupra regiunii
	traumatisme juxtaarticulare	— fracturi supracondiliene de femur — fracturi subtuberozitare de tibie — fracturi ale diafizei femurale
Redori articulare de postură prin	traumatisme la distanță	— fracturi de col femural — fracturile extremității superioare a femurului — fracturi diafizare

Redoarea se instalează ca o urmare fie a incongruenței articulare, în cazul fracturilor intraarticulare, fie a imobilizării prelungite necesare tratamentului altor traumatisme ale genunchiului sau traumatismelor la distanță de genunchi.

Traumatismul la distanță, care se soldează cel mai frecvent cu redoarea articulară a genunchiului, este fractura de femur. În aceste cazuri, mai ales dacă fractura se consolidează greu sau este infectată, redoarea se instalează de regulă. În special fracturile jumătății distale ale femurului sînt acelea care se soldează cu redori grave. În fracturile deschise, anchiloza este practic inevitabilă prin infecția care are loc, deci printr-o complicație.

Conduita terapeutică adoptată în diferitele traumatisme poate favoriza și ea instalarea redorii. Imobilizarea excesivă a genunchiului, mai ales prin extensie, este o primă atitudine greșită. Watson-Jones și Taver-

nier au atras atenția asupra rolului nefast jucat de broșa de extensie trecută transcondilian în tratamentul fracturilor de femur, care atrage fibrozarea și sudarea fundului de sac subcvadricipital, datorită unei ușoare infecții latente. De aceea noi recomandăm și executăm *transfixia cu broșă prin diafiză către metafiză și pansarea riguroasă a punctelor de intrare și ieșire a broșei.*

Cu drept cuvînt se atrage atenția de asemenea asupra rolului nefast al inciziilor transcvadricipitale în tratamentul chirurgical al diferitelor traumatisme ale femurului, care favorizează aderențe cicatriceale musculare și amiotrofie.

Boppe a atras atenția asupra rolului nefast al cerclajului neglijent făcut în fracturile de rotulă.

Anatomie patologică. Imobilizarea prelungită a unei articulații sănătoase, cu scop terapeutic, atrage o serie întreagă de modificări anatomopatologice și de tulburări funcționale. După cum au arătat Scaglietti și Casucci, în primul rînd apar alterațiile sinovialei. Numai la 10 zile de la imobilizare, aceasta începe să se îngroașe, straturile superficiale încep să prolifereze și se produce și descuamarea endotelială, cu retracția vilozităților. Sinoviala în continuare se atrofiază, apoi cantitatea de lichid sinovial se micșorează și țesutul subsinovial se sclerozează. Capsula articulară se îngroașă într-o măsură oarecare, fapt ce poate fi pus uneori în evidență chiar prin palpare.

Într-un al doilea timp apar, ca o consecință a celor de mai sus, și modificări patologice în cartilaj. Acesta își pierde bazofilia, prezintă o dispoziție neregulată a straturilor, diminuîndu-și grosimea, și leziuni de uzură și ia un aspect albăstrui. Dacă imobilizarea se prelungește, cartilajul se exfoliază și lasă denudat țesutul osos al epifizei. Extremitățile osoase prezintă și ele un grad mai mult sau mai puțin întins de decalcificare și de atrofie. Musculatura învecinată se atrofiază de asemenea.

În ultimă instanță, redoarea posttraumatică de genunchi se prezintă sub un tablou anatomopatologic complex, fiind interesate interlinia articulară femuro-tibială, interlinia articulară femuro-rotuliană, aparatul de alunecare al cvadricepsului, mușchiul însuși, ca și tegumentele.

Interlinia articulară este aproape constant interesată de procese de fibroză aderențială. În cazul fracturilor intraarticulare cu deplasarea fragmentelor apar denivelări și ulcerații cartilaginoase mai mult sau mai puțin întinse.

Unele denivelări osoase se comportă ca niște zăvoare care opresc mișcarea, în total sau în parte.

Interlinia articulară femuro-rotuliană este de asemenea aproape constantă interesată de procesele de fibroză aderențială, care duc la o inevitabilă simfizare a rotulei la trohlee.

Capsula și sioviala sînt îngroșate și fibrozate. Meniscurile își schimbă culoarea și devin gălbui.

Aparatul de alunecare a cvadricepsului se sclerozează și el. Țesutul celular grăsos subcvadricipital și fibrele musculare ale mușchiului subcrural sînt fibrozate, iar fundul de sac subcvadricipital, ca și prelungirile

sale supra- și laterocondiliene sînt obliterate și pline cu un țesut fibro-grăsos.

Fibroza cvadricepsului interesează în special vaștii. Retracția longitudinală consecutivă fibrozării este însoțită și de o retracție transversală, mai ales la nivelul aripioarelor rotuliene.

Țesutul celular subcutanat este edemațiat și dur, iar tegumentele sînt și ele edemațiate și își pierd elasticitatea.

Toate aceste importante tulburări trofice atrag deseori și modificări osoase. Femurul devine osteoporotic și de aceea manevrele intempestive de mobilizare pasivă îl pot fractura.

Simptomatologie. Anchiloza traumatică a genunchiului se instalează de obicei în extensie, deci într-o poziție așa-zisă funcțională. Totuși bolnavul prezintă tulburări importante, mai ales la mersul pe teren inegal, la urcatul și coborîtul scărilor și la încălțat. De obicei redorile sînt și dureroase și toate aceste simptome fac din redoarea posttraumatică a genunchiului o diformitate greu de suportat, mai ales pentru un om tînăr.

Tratament. Cea mai eficace formă de tratament este tratamentul preventiv al redorii și el constă în aplicarea celor mai corecte mijloace terapeutice diferitelor forme de traumatisme. Astfel, în fracturile de diafiză femurală, tija centro-medulară Küntscher trebuie preferată tratamentului conservator, deoarece permite o mobilizare precoce a genunchiului.

Odată instalată, redoarea se poate trata prin diferite mijloace în raport cu cauza, cu intensitatea redorii și cu vechimea ei.

În formele ușoare și recente, cel mai bun tratament este mobilizarea activă, care favorizează resorbția țesutului cicatricial lax. Mobilizarea activă se va continua cu mobilizarea activă cu rezistență crescîndă. Această formă de tratament se va încerca însă și în redorile strînse posttraumatice de genunchi, care sînt etape pentru anchiloze fibroase puternice, în vederea prevenirii lor și pentru crearea de condiții mai favorabile unei mobilizări pe cale chirurgicală.

În formele ireductibile și vechi, unii autori au rămas partizanii mobilizării pasive sub narcoză. Considerăm că această metodă are indicații cu totul excepționale și că nu duce decît rareori la obținerea unor rezultate mulțumitoare. Din contra, ea se poate solda cu leziuni grave (fracturi de femur, fracturi de rotulă, tasări condiliene etc.), care pot agrava diformitatea.

Mobilizarea pasivă neavînd la bază o concepție fiziologică, prin ea nu se reușește să se facă decît ruperea aderențelor intraarticulare, care incită iremediabil o puternică reacție cu caracter inflamator, ce reface fibrozarea într-un grad și mai mare. Sinoviala seroasă sau sero-hematică, la rîndul ei, produce noi aderențe. La nivelul cvadricepsului se produc noi leziuni ale fibrelor musculare, focare de necroză și hematoame, care se organizează. Din mobilizare în mobilizare se ajunge astfel la un veritabil cerc vicios, care are ca rezultat agravarea redorii, uneori într-o unghiulare mărită, deci cu o funcție și mai îngreuiată.

Tratamentul chirurgical al anchilozei posttraumatice cunoaște mai multe posibilități, dintre care numai puține sînt într-adevăr eficace.

Simpla secţionare a capsulei retractate, prin două incizii laterale după tehnica lui Hofman, este uneori insuficientă, chiar în cazuri uşoare de redoare articulară.

Artrolizele pure, femuro-tibiale, constînd din simpla secţiune a aderenţelor intraarticulare, ca şi artroliza femuro-rotuliană prin două incizii laterorotuliene, prin care se eliberează rotula de trohlee după tehnica lui Tavernier, de asemenea nu au dat rezultate încurajatoare.

Mai interesantă ni se pare operaţia lui Thompson, de eliberare sau chiar rezecţie a cruralului sclerozat. Pentru aceasta se face o incizie lungă laterală externă pînă la jumătatea superioară a coapsei, incizie care dă posibilitatea de a se ajunge la dreptul anterior. Prin îndepărtarea acestuia cu ecartor lat, se cade pe cruralul sclerozat, care se eliberează sau se rezecă după gradul lui de sclerozare. Operaţia se termină prin două incizii laterorotuliene ale capsulei retractate şi ale aripioarelor. Dacă şi vaştii sînt sclerozaţi, se întrerupe între ei şi dreptul anterior un lambou grăsos. De cele mai multe ori, odată cu cruralul, se extirpă şi fundul de sac subcvadricipital sclerozat.

Intervenţiile descrise nu pot rezolva decît redorile uşoare. Pentru rezolvarea redorilor mai strînse sau anchilozelor fibroase este necesar să se facă uz de operaţii mai complexe, care constau în alungirea cvadricepsului, fie la nivelul tendonului, fie la nivelul masei lui musculare.

Alungirea tendonului cvadricipital, urmată de artroliză, a fost prezentată de Payr în 1917. Intervenţia se poate practica printr-o incizie laterală, cum face Ceballos. Rezultatele operaţiei acesteia de deblocare nu sînt întotdeauna mulţumitoare, ceea ce face pe mulţi autori să o condamne. Merle d'Aubigné, printr-o incizie verticală mediană, ajunge la tendonul median constituit din dreptul anterior şi crural, pe care-l separă de vaşti prin două incizii verticale. Inciziile verticale se prelungesc în jos, ocolesc marginile rotulei şi ajung pe lîngă ligamentul rotulian, lîngă tibie. Se excizează fundul de sac subcvadricipital şi parte din crural, se eliberează rotula de femur şi, la nevoie, se alungeşte tendonul median. Partea slabă a acestei intervenţii este incizia mediană care dă o cicatrice neextensibilă.

Alungirea masei musculare a cvadricepsului se poate face şi după tehnica lui Bennett. Acesta face o secţionare a muşchiului cvadricipital deasupra tendonului său sub forma unui U inversat. Cele două ramuri verticale ale inciziei se prelungesc oblic în jos şi în afară şi interesează şi capsula articulară. Prin flexiunea genunchiului, partea mediană a cvadricepsului solidară la rotulă, prin ligament, coboară. Sutura corpului muscular se face în această poziţie. Tehnica este foarte puţin folosită, fiindcă muşchiul se sclerozează la nivelul deplasării porţiunilor detaşate temporar.

În ultimul timp, Judet, Judet şi Lagrange (1956) au propus o tehnică deosebită, de detaşare a cvadricepsului de femur. Se face o incizie internă laterorotuliană de 8—12 cm, prin care se eliberează rotula şi fundul de sac subcvadricipital. Se face o a doua incizie lungă posteroexternă, care interesează cele două treimi superioare ale coapsei, pînă la trei grosimi de deget sub trohanter. Prin această incizie se dezinserează vastul extern de pe femur. Vastul intern nu este necesar să se dezinsereze deoarece fibrele

lui sînt aproape orizontale și deci nu constituie un obstacol pentru mobilizarea genunchiului. Dreptul anterior nu trebuie de asemenea dezinserat decît în cazul cînd este fibrozat printr-o leziune pe partea anterioară. În anumite împrejurări bine alese, această operație este valoroasă.

Deosebit de importantă după intervenția chirurgicală rămîne reeducarea. Aceasta începe după o săptămînă, prin mobilizarea activo-pasivă, lentă, fără dureri. Mersul poate fi reluat numai după ce bolnavul poate face extensia activă a genunchiului. Flexiunea activă atinge maximum de amplitudine după 4—6 luni de tratament corect.

BIBLIOGRAFIE

1. Ciaklin V. D., *Operativnaia ortopedia*, Moscova, Medghiz, 1951.
2. Fridland M. O., *Ortopedia*, Moscova, Medghiz, 1954.
3. Hachenbrock M., L'artrolisi dell'articulazione del ginocchio, Minerva Ortopedica. Gritti Medici in onore di Ugo Camera. Edizioni Minerva Medica, p. 316—324. Saluzzo, 1959.
4. Judet R., Judet J. și Lagrange J., *Une technique de libération de l'appareil extenseur dans les raideurs du genou*", Mémoires de l'Académie de Chirurgie, Paris, 1956, **82**, 29—30, 944.
5. Merle d'Aubigné R. și Ramadier J. O., *Traumatismes anciens. Rachis. Membre inférieur*, Paris, Masson, 1959.
6. Payr R., *Zur operationene Behandlung der Kniegelenkssteife*, Zentralblatt für Chirurgie, 1917, **44**, *36*, 809.
7. Rădulescu Alex. și Baciu Cl. *Fiziopatologia articulațiilor* în *Probleme de patologie a osului*, București, Edit. medicală, 1955.
8. Rădulescu Alex. (în colaborare cu Rădulescu Alice și Baciu Cl.), *Ortopedia chirurgicală*, vol. I, București, Edit. medicală, 1956.
9. Thompson T. C., *Quadriceps plasty to improve knee function*, The Journal of Bone and Joint Surgery, 1944, *26*, 366.

Osteoporoza posttraumatică

Denumiri. Această afecțiune este cunoscută ca *atrofie osoasă acută posttraumatică* (Südeck) sau *osteoporoză algică* (Leriche). Oehlecker considera că, deoarece este dificil de catalogat afecțiunea ca un „proces normal cu deviații patologice posibile" sau ca o „boală" sau „sindrom", ar fi corectă denumirea lapidară de „Südeck", ceea ce însă ar arăta și mai pregnant ignoranța.

Definiție. Osteoporoza (de la prefixul „osteo" și de la „pore", care înseamnă rarefacție realizată și prin mărirea spațiilor medulare intraosoase) este acea afecțiune în care, în urma unui traumatism, extremitățile osoase pierd o parte importantă a sărurilor minerale și mai ales își măresc cavitățile haversiene prin procese vasculare, apărînd la radiografie mult mai transparente. La disecție devin puțin rezistente, încît pot fi tăiate chiar cu bisturiul. „Osteoporoza posttraumatică este o osteoză rarefiantă, rezultînd în urma unui traumatism direct asupra oaselor, articulațiilor, părților moi, tulburărilor vasculare locale sau a unui traumatism al trunchiurilor nervoase" (M. Belanger).

Istoric. Afecțiunea a fost descrisă pentru prima dată în 1898 de către Destot și Morusset. Destot, cu un an nai tîrziu, scria : „În anumite alterații osoase, în urma unor traumatisme neînsemnate, se produce o resorbție a scheletului și înlocuirea lui cu un țesut grăsos, fără a se găsi nici un simptom obiectiv sau subiectiv al unei leziuni a țesutului nervos. Acest fapt ne-a determinat să atribuim aceste alterații osoase unei modalități particulare de acțiune a marelui simpatic".

În 1900 Südeck prezintă, la cel de-al 29-lea Congres al Societății germane de chirurgie, aceeași afecțiune sub denumirea de „atrofie acută osoasă posttraumatică", pe care o separă de atrofiile osoase de inactivitate și de cele datorate diverselor inflamații.

În 1924 Clareance Heymann a făcut prima simpatectomie periarterială într-un caz de osteoporoză posttraumatică, iar în 1925 Leriche a început să facă operațiile catenare de diferite tipuri, la început ramisecțiuni și apoi gangliectomii.

Etiopatogenie. Osteoporoza posttraumatică se poate instala în urma oricărui traumatism al articulației genunchiului. Mai frecvent ea apare în urma unei fracturi care a necesitat reducere și imobilizare, mai ales dacă tentativa sau tentativele de reducere au fost brutale și aparatul ghipsat greșit aplicat. De asemenea apare în urma unei leziuni aparent benigne, cum ar fi, de exemplu, o simplă entorsă, sau în urma unei intervenții chirurgicale asupra articulației genunchiului. Referindu-se la fracturi, Böhler nu a ezitat cu mulți ani în urmă să afirme că „osteoporoza nu face decît să traducă tratamentul defectuos al unei fracturi".

Un aspect mai particular îl oferă osteoporozele ce apar după leziunile nervului sciatic. Explicația ar consta în aceea că leziunea interesează nu numai fibrele mielice ale nervului, ci și fibrele amielice, de tip simpatic, singurele care pot influența troficitatea osului. Fontaine și colaboratori au cercetat experimental efectul secțiunii nervului sciatic asupra oaselor la șoareci și au constatat că greutatea totală a tibiei, ca și aceea a femurului scade la animalele tinere cu 5–20%, iar la cele adulte cu 5–10%, deși conținutul în Ca, P și N raportat la un gram de os sec rămîne neschimbat. Deci secțiunea sciaticului provoacă la șoarece o dispariție globală a unei oarecare cantități de os, o osteoliză, o mărire deci a canalelor medulare, fără demineralizarea osului restant. Dar, dacă la secțiunea sciaticului se adaugă și un traumatism, se produce și o decalcifiere secundară.

Evoluția osteoporozei mai este legată, în afară de factorul determinant care este traumatismul, și de o serie de factori favorizanți, cum sînt terenul bolnavului și mai ales factorul psihic și cel endocrinian.

În tratamentul oricărui traumatism al genunchiului, colaborarea activă a bolnavului este obligatorie. Dacă în mod conștient, urmărind anumite interese, sau în mod inconștient, datorită lipsei de voință, bolnavul nu colaborează energic și stăruitor la recuperarea funcțională, se va instala osteoporoza. De foarte multe ori vinovat este și medicul care l-a vindecat de leziunea traumatică, dar nu l-a ajutat să scape de frica de a începe să folosească genunchiul. De multe ori, cu autoritatea prestigiului am scos în cîteva zile bolnavul de la sinistroză și l-am făcut să-și reia mersul eliminînd cîrje, bastoane, sprijin.

Factorul psihic intervine și sub alte forme în mecanismele de apariție a osteoporozei posttraumatice, cunoscut fiind faptul că aceasta este un aspect morfopatologic legat de disfuncția sistemului neurovegetativ, deci în legătură cu sistemul cerebrospinal. Fontaine și Dany au demonstrat, prin injecții intraarteriale cu produse iodo-organice, că tulburările declanșate de o iritație simpatică periferică au cu regularitate repercusiuni asupra sistemului cerebrospinal.

Factorul endocrin nu trebuie nici el neglijat, deoarece între agresiune, care joacă rolul unui *stress*, și consecințele ei se plasează terenul bolnavului, cu caracteristicile lui. Adipozogenitalii și hipofizarii fac din această cauză complicații osteoporotice mai grave.

Maurer și mai apoi Meyer-Laack au creat chiar o teorie patogenică, susținînd că apariția osteoporozei este determinată pe primul plan de factorii constituționali. Primul autor a semnalat în acest sens mărirea metabolismului bazal și distonia neurovegetativă, iar al doilea autor diversele alergii.

Ținînd seama de teren, atît din punct de vedere psihic, cît și endocrin, se va înțelege de ce osteoporoza posttraumatică, nu este proporțională cu intensitatea traumatismului și de ce un accident fără mare importanță poate declanșa totuși apariția unei osteoporoze marcate.

Ca mecanism fiziopatologic, osteoporoza posttraumatică este diferit interpretată de diverși autori, care au enunțat sau continuă să enunțe teorii deseori contradictorii.

1. *Teoria inflamatorie a lui Südeck* susține că afecțiunea s-ar datora unei inflamații abacteriene de vecinătate, pe care o denumește „inflamație colaterală". Südeck găsește justificarea teoriei sale în constatarea că nici ischemia arterială prin traumatism sau obliterarea spontană, nici hiperemia fluxionară, nici staza venoasă nu produc osteoporoza, ci numai hiperemia activă, inflamatorie. La nivelul osului, acest fel de hiperemie se manifestă, după Rieder, prin zone de resorbție alternînd cu zone de apoziție osoasă (*Ab*-und *Anbauzonen*).

Südeck remarcă trei faze evolutive. În prima fază, resorbția se menține în limitele fiziologice necesare proceselor de regenerare osoasă (*Heilenentzündung, bon aloi, inflammation de guérison* sau *tendance cicatrisante*). Abia în faza a doua se instalează stadiul patologic de distrofie evolutivă, iar în faza a treia urmează stadiul terminal de atrofie definitivă.

2. *Teoria reflexă, simpatică a lui Destot* a fost continuată și susținută de Leriche, care, mai ales în anii primului război mondial, studiind repercusiunile osteoarticulare ale traumatismelor, ajunge la concluzia că hiperemia produce rarefacția osoasă dureroasă și propune termenul de *osteoporoză algică*, pe care o încadrează în noțiunea mai largă de „sindrom reflex posttraumatic" sau de „distrofie osoasă neurovegetativă".

Regimul circulator la nivelul unei zone traumatizate depinde, după Leriche și Fontaine, de patru factori : de intensitatea traumatismului inițial, de bogăția zonei în filete senzitive, de cantitatea proteinelor tisulare liberate și distruse și de calitatea proceselor reparatorii.

Circulația locoregională, după ce trece printr-o serie alternantă de faze de vasoconstricție și vasodilatație, rămîne în general într-un stadiu

de vasodilatație. Blumensaat a remarcat faptul că nu este vorba de o vasodilatație obișnuită de tip activ, în care și arteriolele și capilarele sînt dilatate, așa cum se întîlnește după o simpatectomie, ci de o varietate deosebită de hiperemie, denumită de Ricker „hiperemie peristatică" și caracterizată printr-o îngustare a arteriolelor și o dilatare extremă a capilarelor, ceea ce atrage o încetinire a circulației. Asinergia dintre arteriole și capilare se datorește unei iritații nervoase maxime și face astfel ca osteoporoza posttraumatică să se încadreze printre *bolile de disarmonie arteriolo-capilară*.

În aceste condiții, marea cantitate de sînge va fi scurt-circuitată prin punerea în funcțiune a șunturilor arteriovenoase descrise de Sucquet-Boyer. Bolliger, studiind cu ajutorul *Cold Pressor Test*-ului (CPT) și al dozajelor de oxigen din sîngele venos, a arătat că în condițiile circulatorii existente în osteoporoza posttraumatică vasele prezintă o contractilitate micșorată. Bolnavii care fac osteoporoză sînt de obicei aceia care prezintă simptome de instabilitate vegetativă, așa că, deși sîngele lor venos din regiunea traumatizată conține o cantitate mai mare de O_2, folosirea acestuia este mai redusă, faptul explicîndu-se numai prin scurt-circuitarea arterio-venoasă. Lacroix și Poulot ajung și ei la concluzia că osteoporoza posttraumatică nu se poate explica decît printr-un mecanism vasomotor, pornind de la ideia că iritația produsă de leziunea locală declanșează transformări vasculare caracteristice reparației osoase. Saegesser (1945), Rutishauser (1947), Derivaux (1948) au arătat că leziunile produse de traumatism nu sînt numai cele observate macroscopic, ci și cele ce apar consecutiv pe plan de oncoză, prin moartea imediată sau tardivă a osteocitelor. Se realizează astfel un focar de iritație, care declanșează o excitație ce exagerează fenomenele de refacere a țesuturilor traumatizate. Felul cum această excitare se transmite din aproape în aproape explică mecanismul fiziopatologic al osteoporozei posttraumatice. Într-adevăr, cînd este vorba de os adult, toate celulele comunică între ele prin prelungiri fine și se găsesc în deplină „solidaritate trofică" (Rutishauser, 1947). Excitația ar avea deci posibilitatea să se transmită printr-un gen de contagiune metabolică, de la o celulă la alta, în cadrul aceluiași os, și aceasta numai admițînd acțiunea perturbată a mecanismului vasomotor obișnuit. Acesta are în continuare influență asupra consistenței și a osului sau a oaselor din apropierea locului traumatizat. Cu alte cuvinte, fenomenele osteoporotice se întind în toată regiunea unde tulburările vasculare incitate de reacția nocivă a sistemului nervos vegetativ sînt prezente.

3. *Teoria inactivității* are astăzi puțini apărători, printre care și pe Trueta. Așa cum afirmă Fontaine și colaboratori, inactivitatea singură, în afara oricărei traume, nu este suficientă pentru a declanșa osteoporoza. Ea este însă un factor adjuvant foarte important cînd depășește necesitatea de refacere a țesuturilor traumatizate. S-a demonstrat în acest sens, experimental, că o imobilizare de 55 de zile în aparat ghipsat atrage o mărire a greutății osului imobilizat, pînă la 20%, din cauza reținerii apei și că nu se observă nici o modificare a concentrațiilor de Ca, Ph sau N, raporturile dintre ele menținîndu-se în limite normale. Inactivitatea nu este deci prin ea însăși un factor demineralizant într-un anumit interval de timp, adică pînă nu-și fac drum fenomenele de denuntriție. Imobili-

zarea articulației după vindecarea leziunilor realizează în continuare o stare reflexogenă egală cu aceea produsă de o funcție anormală a vaselor sanguine. O reluare corectă a funcției articulare elimină osteoporoza algică.

4. *Teoria reducerii imperfecte a fracturilor a lui Nicole și Freudiger* constă în afirmarea că la originea sindromului de osteoporoză stă o greșită reducere axială a fragmentelor unei fracturi. După această teorie, hiperemia nu este cauza apariției osteoporozei, ci supraîncărcarea funcțională a segmentelor componente ale articulației respective și a articulațiilor subjacente, care lucrează în condiții mecanice anormale, datorită consolidării vicioase. Böhler, cu cîțiva ani în urmă, considera și el că „osteoporoza nu face decît să traducă tratamentul defectuos al unei fracturi", dar mai recent s-a convins că există concomitent și participarea altor factori.

5. *Teoria presiunii intraosoase a lui Becker* este o variantă a teoriei reflexe simpatice, autorul afirmînd că numai presiunea exercitată asupra țesutului spongios de către vasele dilatate prin acțiunea tulburărilor de inervație neurovegetativă ar putea explica apariția osteoporozei.

6. *Teoria reflexelor condiționate* s-a emis la cel de-al X-lea Congres belgian, din 1956, de Iselin. În cadrul discuțiilor aceasta a fost o părere interesantă, susținînd teoria reflexelor condiționate în patogenia osteoporozei posttraumatice. Între consecințele *stress*-ului psihologic și senzorial și cele ale simplului reflex simpatic se interpun reflexele condiționate. Cel mai bun exemplu de condiționare vicioasă îl poate da astfel traumatismul genunchiului. În timp ce la un om normal contracția cvadricepsului declanșează relaxarea ischiogambierilor, la cel accidentat excitația centrului motor este însoțită de o inhibiție a centrului corespunzător al antagoniștilor, încît, atunci cînd bolnavului i se cere să-și contracte cvadricepsul, se observă că el își contractă numai ischiogambierii. În locul fenomenului de excitație însoțit armonios de cel de inhibiție, acesta nu se mai reflectă asupra antagoniștilor, iar uneori procesul se inversează. Osteoporoza nu ar fi decît dereglarea complexă a acestor reflexe condiționate, care au repercuție și asupra circulației locale.

Anatomia patologică. Dacă în stadiul de evoluție maximă se secționează un os longitudinal, se găsește sub corticala de grosime normală, dar mai puțin rezistentă decît cea normală, o spongioasă roșie-închis foarte vascularizată.

Microscopic aspectele sînt deosebite după stadiul de evoluție al afecțiunii. În primul stadiu, de remaniere reacțională fiziologică, se observă o vasodilatație importantă a vaselor medulare, pline cu hematii, și o resorbție activă osoasă prin osteoclaști. Zonele de resorbție se prezintă într-un stadiu ceva mai înaintat ca zone osteoide, care conțin uneori osteoblaste, care nu contribuie la osificare.

În stadiul al doilea, de distrofie, traveele osoase sînt parcurse de numeroase linii de stopare a osificării și țesutul osteoid se menține. Se observă numeroase capilare pline cu un coagul omogen și ușor granular. După Rutishauser și colaboratori (1956), stadiul al doilea se caracterizează prin existența unei remanieri osoase și a unei atrofii inegale, cu formare de trabeculi metaplazici. Măduva este reticulară, fără tendință la hialinoză,

săracă în celule şi mai ales în celule adipoase. Vasele din această regiune au un aspect tipic, arterele avînd hiperplazia muscularei, iar capilarele hiperplazia intimei. Se observă în acelaşi timp neoformaţiuni capilare şi ectazia sinusurilor. Din punct de vedere histopatologic se constată în acest stadiu plasmostaza.

În stadiul al treilea al atrofiei, după Reme, corticala se subţiază, traveele spongioasei diminuează şi cele rămase prezintă linii de osteoliză în mozaic. Măduva osoasă este adipoasă şi fără reacţie celulară. După Rutishauser şi colaboratori (1956), se întîlneşte o atrofie cu o remaniere intensă a trabeculelor, care sînt înguste, iar substanţa fundamentală din constituţia osului este bazofilă. Mărimea osteoplastelor variază. Vascularizaţia revine histologic la normal.

Tot la acest capitol vom reda şi cîteva aspecte determinate cu ajutorul histochimiei şi microscopiei electronice. Studiind cu ajutorul metodei cromatografice cantitatea de acizi aminaţi ai matricei proteice a ţesutului osos interesat de osteoporoza traumatică, De Toeuf (1956) ajunge la concluzia că aceasta rămîne neschimbată faţă de osul normal adult.

În schimb studiile lui Frank (1957) şi ale lui Little şi colaboratori (1962), efectuate cu ajutorul microscopului electronic, au arătat că osteociţii şi fibrele de colagen ale ţesutului osos proteic prezintă modificări caracteristice, de solubilitate, difracţie de raze X şi aspect. Little ajunge astfel la concluzia că osteoporoza se datoreşte unui factor local, care ar afecta activitatea osteocitelor.

Simptomatologie. Am văzut că osteoporoza poate apărea ca urmare a unui traumatism oarecare asupra genunchiului. Ne vom referi la cazul cel mai banal, acela al instalării osteoporozei după o entorsă de genunchi. La cîteva săptămîni de la accident, atunci cînd orice simptom trebuia să dispară, regiunea se încălzeşte uşor, tegumentele se destind şi se cianozează sau, din contra, devin mai palide şi se acoperă de mici vezicule. Se observă o sudaţie exagerată şi un edem subcutanat de o intensitate oarecare, iar mişcările articulare devin dureroase şi îşi micşorează amplitudinea.

Dacă nu se face nici un tratament, după două sau trei luni de zile hipertermia este înlocuită prin hipotermie, tegumentele devin lucioase, iar contracturile musculare şi redoarea articulară devin maxime.

Mai apoi, după depăşirea acestei faze de exacerbare maximă, simptomele încep să cedeze spontan, durerile, tulburările circulatorii şi edemul se atenuează, muşchii se decontractă şi articulaţia îşi recîştigă mobilitatea.

Aspecte radiografice. Evoluţia radiografică se calchează pe evoluţia clinică. La început se observă un aspect de nori albi pe cer senin, în cuiburi de rîndunică, explicat de Geisthövel şi Busch prin preponderenţa zonelor de resorbţie osoasă asupra celor de osificare.

În a doua perioadă, aspectul este cel al unei resorbţii, difuze asemănătoare celei din osteoartrita tuberculoasă. Prin resorbţia ţesutului osos subcortical, extremităţile osoase apar ca înconjurate de o dungă, fină, transparentă, descrisă de Leriche şi Fontaine sub numele de „semnul guaşei". În momentul de maximă evoluţie, chiar şi corticala se subţiază

În faza de revenire, fenomenele de rarefacție osoasă se atenuează, structura osoasă devenind mai evidentă, și încep să reapară rare travee osoase bine constituite, dispuse în special longitudinal. Numărul și dimensiunea traveelor cresc din ce în ce, dar nu ajung niciodată la normal. Deși clinic afecțiunea are tendința de a regresa spontan, radiografic se menține totdeauna un grad oarecare de osteoporoză.

Lacroix și Ponlot (1956) au studiat cu ajutorul microradiografiei leziunile de osteoporoză posttraumatică, remarcînd pe o aceeași secțiune atît cavități de resorbție, ce încep să se umple cu lamele osoase, cît și apariție de osteoni mai slab sau mai bine mineralizați. Microradiografiile ar avea, după acești autori, valoarea unei secțiuni histologice examinate cu un ocular slab și ar indica, pînă la un punct, și conținutul în săruri minerale al diverselor structuri. Dar ele nu pun în evidență, așa cum pune examenul histologic, lamele centrale nemineralizate ale osteonilor neoformați. Pentru evidențierea acestora din urmă s-au folosit izotopii radioactivi ai calciului (Ca^{45}). Cu ajutorul acestor mijloace complexe, histologice, microradiografice și autoradiografice, autorii mai sus citați au ajuns la concluzia că osteoporoza posttraumatică se evidențiază în zonele cele mai active ale osului lung, unde începe o remaniere cu mult mai intensă decît aceea a osului normal. Osteoporoza posttraumatică ar apărea astfel ca un proces de activitate exagerată de remaniere a țesutului osos.

Examene de laborator. Pentru înțelegerea mecanismului intim de apariție a osteoporozei s-au întreprins o serie întreagă de examene de laborator. Astfel, în prima oră după traumatism țesuturile interesate își măresc consumul de oxigen, pentru ca apoi acesta să scadă treptat și să ajungă după 8 ore sub normal și apoi după circa 30 de ore să se normalizeze. Schimburile de ioni de Ca^{45} și P^{32} nu sînt constant mai intense de partea interesată față de partea sănătoasă și încorporarea de P^{32} primează față de aceea de Ca^{45}. Încorporarea insuficientă a elementelor radioactive, în condițiile care creează osteoporoza, poate fi datorată zonelor hipovascularizate ale osului. Pătrunderea corpilor radioactivi și în special a Ca^{45} în inserțiile musculare și tendinoase din vecinătatea extremităților osoase porotice este de obicei ușurată. Prin urmare, atît mușchii, cît și tendoanele participă la schimburi metabolice cînd însoțesc osteoporoza din vecinătate, ceea ce ar explica apariția contracțiilor musculare (Fontaine și colaboratori).

În afara acestor probe mai delicate, de obicei trebuie controlate și o serie de probe obișnuite, cum ar fi oscilometria și topotermometria.

Variațiile indicelui oscilometric în osteoporoza posttraumatică au fost studiate de Albert, Leriche și, mai recent, de Lorthioir jr. și Belenger (1956). Ultimul ajunge la concluzia că variațiile înregistrate cu un oscilometru obișnuit nu sînt precise, de aceea le urmărește cu un aparat care permite înregistrarea concomitentă, comparativă, la ambele membre. Cu ajutorul acestui aparat a constatat că în osteoporoza algică se observă o vasoconstricție deasupra leziunii și o vasodilatație sub ea și deci și a extremității respective. În perioada de regresiune, se observă o tendință de echilibrare a indicilor oscilometrici.

Este corect să se facă bolnavilor şi un examen calcic şi un bilanţ fosfo-calcic. Este de remarcat, în acest sens, calciuria crescută care se observă la începutul bolii.

V.S.H., testele hepatice, glicozuria şi activitatea fosfatazică alcalină şi acidă se menţin de obicei în limite normale.

Diagnostic. Aspectele radiografice pot crea cele mai diferite confuzii. Polimorfismul imaginilor date de osteoporoza posttraumatică se poate suprapune formelor celor mai diverse ale celorlalte tipuri de osteoporoze. Numai aspectul radiologic nu permite deci stabilirea diagnosticului, mai ales cînd poate fi vorba de o *osteoporoză tumorală*. O metastază a unui cancer de sîn poate da, la genunchi, o imagine identică cu aceea a unei osteoporoze algice, mai ales că uneori poate coincide şi cu un traumatism.

Diagnosticul diferenţial. Trebuie făcut în primul rînd cu *osteoartrita tuberculoasă*. De cîte ori n-am avut ocazia să infirmăm diagnosticul de tuberculoză osteoarticulară a genunchiului şi să-l stabilim pe cel de osteoporoză posttraumatică, oprind tuberculostaticele şi chimioterapicele care aduceau bolnavilor mari neplăceri. Examenele biologice sînt de mare importanţă şi, eventual, chiar biopsia. Accidentul traumatic trebuie însă luat în considerare pentru ca să scrutăm mai bine elementele care duc la diagnostic. În tuberculoză radiografia arată o decalcifiere, pe cînd în osteoporoza algică o resorbţie adeseori zonulară. Bineînţeles că sînt încă şi în prezent forme acute de tuberculoză articulară cu evoluţie foarte rapidă după un traumatism. Avînd în vedere aceste posibilităţi, trebuie să fim extrem de atenţi cînd stabilim diagnosticul de osteoporoză algică.

Evoluţie şi prognostic. Evoluţia nu poate fi prevăzută, fiindcă afecţiunea poate ceda rapid şi chiar spontan sau se poate agrava pentru a ceda abia după 4—8 luni, chiar cu un tratament oarecare. Rapiditatea dispariţiei durerilor şi edemului, reechilibrarea indicilor oscilometrici în raport cu cei de partea opusă sînt pentru Belenger (1956) semne prognostice favorabile. Reapariţia mobilizării nedureroase a articulaţiei este semnul cel mai preţios.

Tratament. Cunoscînd cauzele şi mecanismele intime de producere a osteoporozelor posttraumatice, se poate schiţa o veritabilă profilaxie a instalării acestui sindrom.

Importanţa perturbărilor vasomotorii posttraumatice impune limitarea la maximum a efectelor acestora. De la început este necesar deci să se facă infiltraţii loco-regionale sau blocaje ganglionare (Vişnevski) cu novocaină.

Reducerea unei fracturi în regiunea genunchiului se va face sub o cît mai bună anestezie (narcoză, rahianestezie), dar pe cît posibil concomitent şi cu infiltraţie locală novocainică (0,75%).

Imobilizarea genunchiului este bine să se facă în foarte uşoară flexiune şi nu în extensie totală.

Imediat după consolidare, cînd este vorba de o fractură, sau după cîteva zile de la entorsă sau contuzie poate să înceapă reeducarea musculară bine condusă (întîi pasivă şi cît se poate mai repede activo-pasivă, fără durere).

Odată instalată, osteoporoza necesită un tratament susținut, care va avea de scop să întrerupă ramura aferentă a arcului reflex și în același timp să înlocuiască regimul de hiperemie peristatică printr-un regim de vasodilatație activă.

Pentru întreruperea arcului reflex nociv se vor folosi infiltrațiile repetate și largi cu 30—60 cm novocaină 1%, în special în jurul ligamentelor și la punctele principale nervoase, ca să se înlăture procesele patofuncționale, lăsînd în continuare numai pe cele patomorfologice.

Pentru modificarea regimului circulator și crearea unei vasodilatații active se va recurge la diverși factori medicamentoși, fizici și chiar chirurgicali ca să obținem hiperemia activă care poate fi apoi dominată mult mai ușor.

Factorii medicamentoși mai frecvent folosiți sînt : antihistaminicele, ganglio- și neuroplegicele, hormonii și vitaminele.

Antihistaminicele de sinteză au proprietatea de a modifica permeabilitatea pereților capilari, în sensul scăderii exhemiei, ceea ce duce la reducerea edemului. Sub acțiunea antihistaminicelor, sfincterele precapilare se închid și astfel capilarele nu se mai dilată anormal, încît aria capilarelor este mult redusă. Așa cum recomandă Laborit, este bine ca antihistaminicelor de sinteză să li se adauge și atropină, sub forma infiltrației intradermice a unei soluții de antihistaminic 1/400 asociată atropinei. Atropina posedă o acțiune antivasodilatatoare și combate atonia capilară și deci exhemia.

Ganglio-și neuroplegicele acționează cel puțin asupra a trei etaje. Blochează releul ganglionar, stabilizează funcția sistemului neuro-vegetativ și neutralizează efectele nocive vasomotorii. Își găsesc o indicație majoră la indivizii cu sistem nervos central labil.

Femeile în jurul menopauzei trebuie tratate și pentru insuficiența lor hormonală.

Dintre hormoni, numai steroizii genitali pot fi recomandați, dar nu de necesitate. Caracterul local al afecțiunii nu presupune corectarea ei cu ajutorul hormonilor catabolizanți, care au o acțiune generală. Vitaminele nu își găsesc nici ele indicația în tratamentul osteoporozelor posttraumatice, pentru aceeași rațiune.

Dintre medicamente, sînt de semnalat doi hormoni circulatori, kallikreina, descoperită de Frey și Krant, și acetilcolina. Kallikreina este secretată, probabil, de pancreas, a început să fie preparată în stare pură și are o acțiune vasodilatatoare în special asupra vaselcr mici. Se administrează sub formă de injecții zilnice de 10 U, pînă la o doză totală de aproximativ 200 U.

Acetilcolina are indicații mai restrînse, datorită prezenței unei esteraze care distruge rapid produsul și care poate determina o reacție exact opusă de vasoconstricție compensatorie, după faza inițială, scurtă și rapidă, de vasodilatație.

Deosebit de importante rămîn însă mijloacele fizice. Belenger recomandă ca într-o primă etapă să se înceapă cu imobilizarea și agenții vasodilatatori, care favorizează dispariția edemului prin regularizarea dezechilibrului vasomotor și dispariția durerii. Astfel se va pregăti terenul pentru

etapa a doua a terapiei funcționale, care se bazează pe mobilizarea activă sub scutul agenților calorici.

Ca agenți vasodilatatori sînt de recomandat curentul sinusoidal, căldura umedă sub forma fangoterapiei, hidroterapiei. Împotriva durerii, se pot recomanda cu multă prudență undele scurte, fangoterapia caldă infraroșiile și, mai ales, curenții diadinamici. Pentru corectarea atrofiei musculare, gimnastica activă, masajul și curenții faradici. Exercițiul de urcat și de coborît scările, treaptă după treaptă, îl găsim excelent.

Reeducarea mersului aruncînd cîrjele și bastonul care sînt demoralizante este de cea mai mare importanță.

Tratamentul chirurgical al osteoporozei posttraumatice continuă să fie încă amplu discutat. Böhler îl condamnă, afirmînd că „operațiile pe simpatic nu sînt necesare". Școala franceză, credincioasă concepției lui Leriche, îl recomandă cu insistență. Autorii sovietici sînt rezervați.

În tratamentul osteoporozei posttraumatice ar fi de luat în considerare două categorii de intervenții care se pot efectua în cazurile rebele la tratamentul conservator : simpatectomiile periarteriale și simpatectomiile catenare.

Simpatectomiile periarteriale au pierdut terenul în fața infiltrațiilor ganglionare. Totuși, Louis Herrmann și Caldwell au prezentat 84 de cazuri de osteoporoze rezolvate prin această intervenție. Simpatectomiile catenare sînt astăzi din ce în ce mai preferate. Unii preferă fie o simpatectomie lombară înaltă pe cale transversală subcostală pentru a ajunge retroperitoneal la ganglionii L_I, L_{II} și L_{III}, fie o simpatectomie lombară joasă L_{III}, L_{IV} și L_V.

După simpatectomie, primul simptom care dispare este durerea ; apoi se retrage edemul și îngăduie bolnavului mersul ușurat, dar radiologic osteoporoza continuă să se observe încă multă vreme.

BIBLIOGRAFIE

1. Băjeu Gh., *Chirurgia sistemului organo-vegetativ*. București, Edit. medicală, 1956.
2. Belenger M., *Aspect clinique et méthodes thérapeutiques*. Acta Chirurgica Belgica et Acta Orthopaedica Belgica, Supplément I, 1956, p. 219–440.
3. Blumensaat C., *Zur Phasen – Deutung des Sudeckschen Syndromus*. Chirurg., 1952, *23*, 10, 449–457.
4. Bollinger A., *Gefässreaktion und ihre Rolle bei der Entlengung des Sudeckschen Syndromus.*, Helv. Chirurg. Acta., 1954, *21*, 61–86.
5. Burk B. E., *Kontrakturi sustava poslevoennoi travmi ih profilaktika i lecenie*. Kuibîșev Oblgiz, 1945.
6. Ecoiffier J. et Geerts A., *Aspect radiologique des ostéoporoses post-traumatiques*. Acta Chirurgica Belgica et Acta Orthopaedica Belgica, Supplément, I, 1956, p. 203–216.
7. Fontaine R., Mandel P., Müller J. N., Sibilly A., Bollack C. et Wagner R., *L'ostéoporose post-traumatique*. Acta Chirurgica Belgica et Acta Orthopaedica Belgica, Supplément I, 1956, p. 19–74.
8. Fontaine R. et Dany A., *Considérations physiopathologiques et documents anatomo-cliniques concernant les contractures d'origine ischémique et leurs séquelles chez l'homme*. Revue de chirurgie, 1950, *88*, p. 65–85 și 166–179.

9. Fontaine R., Müller J. N. et Sibilly A., *Résultats de la chirurgie du sympatique dans l'ostéoporose post-traumatique*. Acta Chirurgica Belgica et Acta Orthopaedica Belgica, Supplément I, 1956, p. 457—469.
10. Fridland M. O., *Reflektornîie kontrakturî v hirurghiceskoi praktike*. Hirurghia, 1945, *6*.
11. Fridland M. O., *Ortopedia*. Moscova, Medghiz, 1954.
12. Lacroix P. et Ponlot R., *Remarques sur l'histopathologie de l'ostéoporose post-traumatique*. Acta Chirurgica Belgica et Acta Orthopaedica Belgica, Suppl. I, 1956, p. 149—164.
13. Little K., Kelly M. a. Courts A., *Studies on bone matrix in normal and osteoporotic bone*. The Journal of Bone and Joint Surgery, 1962, **44—B**, *3*, p. 503—519.
14. Pasînkov Z. M. i Rubin A. P., *Obşaia fizioterapia*. Moscova, Medghiz, 1944.
15. Prihodko A. V., *Funkţionalnoe lecenie povrejdenii i zabolevanii dvigatelnovo apparata*. Kiev, 1940.
16. Rădulescu Alex., Robănescu N. şi Broşteanu G., *Resorbţia osului*, în *Probleme de patologie a osului*, Bucureşti, Edit. medicală, 1955, p. 50—95.
17. Rădulescu Alex. (în colaborare cu Rădulescu Alice şi Baciu Cl.) *Ortopedia chirurgicală*, vol. I şi II, Bucureşti, Edit. medicală, 1956—1957.
18. Ricker G., *Pathologie als Naturwissenschaft. Relationpathologie*. Leipzig. Springer Verlag, 1924.
19. Rutishauser E., Vernet A. et Mazobrand A., *Etude histopathologique*. Acta Chirurgica Belgica et Acta Orthopaedica Belgica, Supplément I, 1956, p. 123—148.
20. Smirnov A. V., *Lecenie simpaticeskih kontraktur nijnih konecinostei rezekţii zadnih koreşkov*. Vestnik hirurghii, 1926, 20.
21. Toeuf G. (de), *Le problème de la matrice protéique de l'os*. Acta Chirurgica Belgica et Acta Orthopaedica Belgica, Supplément, I, 1956, p. 115—122.
22. Trueta J., *Le mécanisme vasculaire de l'ostéoporose*. Acta Chirurgica Belgica et Acta Orthopaedica Belgica. Supplément I, 1956, p. 165—173.
23. Vintentinii K. M., *Spirtovaia blokada kak metod borbî s mişecinoi retrakţii*. Disertaţie, Moscova, 1940.
24. Vişnevski A. V., *Anestezia locală şi blocajul novocainic*. Spitalul, 1949, *4*.

Afecţiuni inflamatorii

Artrita acută

Artrita acută a genunchiului este inflamaţia articulaţiei datorită germenilor infecţioşi.

Etiopatogenie. Pătrunderea intraarticulară a germenilor se datoreşte unor înţepături cu ace, spini, cuie infectate, plăgi accidentale ale regiunii sau provocate (cuţit, floretă, gloanţe, schije). Se mai datoreşte propagării de vecinătate a unui proces inflamator sau septicemiilor prin însămînţare hematogenă. În cataclisme şi mai ales în timpul războiului, o simplă înţepătură de armă albă în articulaţie poate duce la o artrită cu microbi anaerobi, care poate provoca moartea într-un timp foarte scurt sau, în cazuri mai frecvente, prilejuieşte o amputaţie înaltă a coapsei. Pe cale hematogenă articulaţia poate fi invadată de streptococi, stafilococi, bacilul Fridländer, bacilul Eberth, spirocheţi, pneumococ şi, în special, de gonococi. Infecţiile de vecinătate care pot declanşa apariţia artritei de genunchi sînt : o higromă prerotuliană infectată, un abces superficial şi mai ales o osteomielită acută de femur sau de tibie. De la descoperirea antibioticelor, cazurile de artrite acute de genunchi produse prin infecţie de vecinătate au devenit excepţionale. În schimb, au început să se observe artrite acute de genunchi după injectarea intraarticulară a unor medicamente, mai ales după injecţii cu hidrocortizon. Se mai observă artrite după puncţia hidrohemartrozei, făcută neglijent. De asemenea mai există o infecţie postoperatoare, ceea ce pentru epoca noastră reprezintă o neglijenţă foarte condamnabilă.

Procesul inflamator intraarticular se desfăşoară ca în orice ţesut conjunctiv, iar lanţul proceselor se aseamănă întrucîtva cu cel descris la entorse, dar intensitatea desfăşurărilor este mult mărită. Hiperemia şi metabolismul incomplet sînt urmate de creşterea concentraţiei de osmomolecule, hiperaciditate şi hipertonie osmotică, de unde exhemia, edemul, încetinirea circulaţiei şi evoluţia spre congestie pasivă. Presiunea osmotică poate ajunge pînă la 1,4 delta. Exhemia angajează şi cristaloizi, macromolecule, globuline şi fibrinogen. Fibrinogenul se transformă în fibrină, care se depune pe pereţii sinovialei congestionate şi în fundurile de sac. Cînd procesul inflamator este de scurtă durată, lichidul se poate resorbi, dar nu şi fibrina, care rămîne şi formează aderenţe şi sinechii (panus articular).

Leucocitele se concentrează la nivelul focarului inflamator, datorită atracţiei chimiotaxice microbiene specifice. Microbii piogeni atrag elementele polimorfonucleare, spre deosebire de bacilii Koch, care atrag limfocitele. Ulterior se formează puroiul din leucocitele alterate, proteinele

exsudate și detritusurile celulare și tisulare. Este stadiul de *piartroză*. Leucocitele eliberează fermenți care fixează celulele mortificate și elementele substanțelor exsudate. Puroiul cu polimorfonucleare devine astfel din ce în ce mai clar. Macrofagele intervin apoi, curățind terenul, și revărsarea inflamatorie se resoarbe, procesul ajungînd astfel în faza de cicatrizare.

La începutul procesului inflamator celulele sinovialei își recapătă proprietățile de migrație. Desfășurarea infecției dă flegmonul sinovial. Resturile hematice și picăturile de lipide sînt înglobate de histiocitele invadante și trec în vasele și în ganglionii limfatici. Mugurii sinovialei acoperă cartilajele și umplu fundurile de sac. Astfel îngroșate și vascularizată și cu un conținut mare de histiocite, sinoviala constituie o adevărată barieră împotriva infecției, cu toate că nu are proprietățile antiinfecțioase ale seroaselor propriu-zise. Cînd procesele inflamatorii încep să evolueze spre vindecare, exsudatul se resoarbe, fibroblaștii și histiocitele sînt înlocuite cu celule adulte și fibre colagene, sinoviala se subțiază și se sudează prin sinechii, iar între cele două suprafețe articulare se formează un panus de data aceasta fibros. Țesuturile periarticulare rămîn puternic invadate, deci îngroșate, sclerozate, datorită hiperplaziei conjunctive. Țesutul lax care permitea alunecarea tendoanelor și mușchilor se densifică, devine scleros, iar structurile adipoase suferă o transformare fibroatrofică. Toate aceste modificări duc la micșorarea considerabilă a amplitudinii mișcărilor sau chiar la anchiloză fibroasă strînsă, iar uneori chiar la una osoasă, cînd și cartilajele articulare au fost distruse.

În special gonococul, prin endotoxina sa, are o acțiune distructivă puternică și foarte rapidă asupra tuturor elementelor articulare, ducînd frecvent la anchiloze osoase și la deformări. Cînd cartilajul diartrodial nu este lezat decît superficial, suprafețele osoase sînt uzate, neregulate, iar interlinia articulară se micșorează (pensare articulară).

În cadrul evoluției fiziopatologice se întîlnesc și aspecte particulare, legate nu numai de specificul acțiunii toxice microbiene, ci și de localizarea primară a infecției. În cazul în care focarul primar se află în sinovială, se observă aspecte clinice mai benigne, apărînd o artrită cu hidartroză. În cazul în care focarul de infecție se află în epifize, se ajunge de la început la o formă clinică mai gravă.

De o deosebită importanță în mecanismele fiziopatologice ale artritei acute s-au dovedit a fi modificările morfofuncționale ale receptorilor articulari. În condiții normale, starea acestora a fost studiată de Fudel-Osipova, Emeț și alții, iar în condițiile patologice ale unei artrite acute modificările lor au fost studiate, în 1962, de către Buricenko și Emeț. Autorii mai sus citați au făcut experimentări pe genunchi de pisică, a căror structură, inervație și irigație sanguină sînt similare, așa cum au arătat Elanski, Krinițki și alții, cu cele ale omului. Procesul inflamator a fost produs prin introducerea intraarticulară a unei suspensii de stafilococ auriu. Inervația aferentă a capsulei articulare a fost identificată prin înregistrarea biocurenților nervului articular posterior, ramură a tibialului. Preparatele histologice au fost impregnate cu argint, după procedeul Bielschowski-Gros-Lavrentiev. S-a constatat astfel că, spre deosebire de genunchiul normal, în care impulsurile articulare aferente

sînt slabe, în artrita acută impulsurile sînt foarte acentuate și apar tipuri de impulsuri noi, cu amplitudine de 45—70 mkV și chiar de 75—95 mkV. Modificările morfologice ale aparatului receptor au constat în tulburarea proprietăților tinctoriale ale fibrelor nervoase, tumefacția axoplasmei și destrămarea și modificarea granulară a neurofibrilelor. Buricenko și Emeț au demonstrat astfel că procesul inflamator acut al genunchiului reprezintă un excitant puternic al receptorilor capsulei articulare, care produce o semnalizare intensă și care diferă în primul rînd după forma de mișcare. Extensia și rotația genunchiului declanșează astfel semnalizări deosebit de intense, iar poziția de semiflexiune semnalizări mai puțin intense.

Anatomia patologică. Leziunile anatomopatologice principale sînt tumefacția inflamatorie a sinovialei cu revărsare articulară, infiltrația flegmonoasă a capsulei și a spațiilor celulare periarticulare, ulcerația sau chiar dezlipirea cartilajelor articulare și abcese intra- și peri- articulare. După stadiul evolutiv al leziunilor s-ar putea descrie, așa cum remarcă Payr, Huet și Fourmestraux, mai multe etape : empiemul articular sau piartroza, flegmonul sinovial și capsular și artrita cu leziuni osoase.

Simptomatologie. Semnele clinice ale unei artrite acute de genunchi sînt caracteristice. În genere, după un frison, care nu este însă obligatoriu, se instalează o stare febrilă marcată. Genunchiul devine dureros, se tumefiază, se înroșește și devine mai cald. Cele mai mici mișcări provoacă bolnavului dureri foarte mari, de aceea el rămîne imobilizat la pat. Faciesul bolnavului capătă curînd aspectul tipic al suferinzilor de infecții acute septicemice. Temperatura se ridică brusc și poate lua caracterul unei supurații sau pe acela de mari diferențe între cea matinală și cea serală. V.S.H. foarte mărită, iar leucocitoza foarte crescută.

În fața unei asemenea situații, diagnosticul de artrită acută se impune, căutîndu-se numai să se descopere agentul cauzal. Infecția gonococică este cîteodată negată cu îndărătnicie sau este socotită de pacient vindecată de mult prin tratament, iar examenul uretral nu este pozitiv. Totuși provocarea sau masajul repetat al prostatei ne poate pune pe calea unui diagnostic exact. Dacă în antecedentele bolnavului există o gonococie insuficient tratată sau o altă infecție focală latentă, este indicat să se ia toate precauțiile necesare cînd se operează genunchiul, deoarece traumatismul operator poate canaliza o infecție articulară. Descoperirea în anamneză a diverselor stafilococii va îndrepta diagnosticul către o artrită acută stafilococică. Uneori, osteomielita localizată în metafiza proximală a tibiei sau a celei inferioare a femurului se complică și cu artrita genunchiului, cum se întîmplă în special la copii.

Aspecte radiografice. Radiografia nu este de mare folos în primele zile; ea poate pune în evidență doar un spațiu articular mărit și cețos. După cel puțin 8—10 zile, poate să existe un oarecare grad de decalcifiere, o micșorare sau, din contra, o lărgire a spațiului articular prin creșterea cantității de lichid intrarticular.

Diagnostic diferențial. Trebuie făcut în primul rînd cu o tuberculoză care evoluează brusc și intens mai ales după un traumatism, apoi cu osteoporoza algică-traumatică, cu fenomene accentuate pseudoinflamatoare (roșeață, căldură, tumefacție). Osteoartrita cronică metatraumatică

„d'emblée", descrisă de Sarrouy în 1948, poate duce la confuzie, dar tratamentul este oarecum același, încît greșeala este mai puțin gravă. Un flegmon prin bursită infectată și neglijată, o osteită a rotulei pot de asemenea să se preteze la greșeli de diagnostic.

Evoluție și prognostic. Aspectul macroscopic al puroiului variază în funcție de aciditate și constituie un element prețios de prognostic. O aciditate pînă la 6,35, mediu în care leucocitele suferă un proces de disoluție, dă puroiului un aspect cremos, alb, cunoscut altă dată sub denumirea de „pus bonum et laudabile" și care este de bun prognostic. O aciditate sub 6,35, mediu în care o parte din ce în ce mai mare de protide sînt precipitate și în care leucocitele, complet dizolvate, sînt înglobate în floculație, dă puroiului un aspect fluid, grandulos, cenușiu, care este de prognostic defavorabil.

Cînd tratamentul nu este bine condus, artritele se pot solda cu anchiloze fibroase sau osoase în poziții vicioase, cu subluxații greu de soluționat ulterior, cu fistule din care iese uneori puroi în abundență. În caz de artrite cu microbi anaerobi, prognosticul este foarte grav.

Tratament. Terapia artritelor acute, ca și a osteomielitei acute hematogene, a cunoscut în ultimii ani, o dată cu introducerea antibioticelor, o etapă nouă. Aplicarea antibioticelor trebuie făcută însă cu toată rigurozitatea, numai după controlul sensibilității florei la antibioticul respectiv, care trebuie administrat și în doze suficiente. În artritele stafilococice și streptococice, culturile de microbi recoltați din lichidul articular sînt posibile, dar în artritele gonococice microbii nu se pot depista decît cu greutate în lichidul articular. În prezent aceste artrite se tratează cu mult mai bine ca altă dată prin antibiotice și mai rar se impune și o artrotomie evacuatoare.

În afară de administrarea de antibiotice, în orice artrită supurată, pentru eliminarea puroiului din interiorul cavității articulare este indicată intervenția chirurgicală concomitentă. În special în artrita gonococică am ajuns la convingerea că singura terapie valoroasă, care ușurează rapid pe bolnav, înlăturînd complicația atît de gravă a redorii și chiar a anchilozei, este întrebuințarea procedeului lui Willems cît mai aproape de începutul bolii, cînd este lichid în articulație și cînd se face sub protecția antibioticelor. Dacă injecțiile cu antibiotice după evacuarea lichidului intraarticular, asociate cu cele masive parenterale, nu duc la un rezultat rapid și lichidul se reface, iar temperatura se menține, artrotomia evacuatoare se impune.

Sub anestezie regională sau rahidiană, facem o artrotomie printr-o incizie para- și suprarotuliană, care dă acces la fundul de sac subcvadricipital destins de lichidul din articulație. Preferăm să facem artrotomia dublă, pe cît posibil fără să incizăm capsula de-a lungul rotulei, lateral. Menținem temporar orificiile create deschise cu ajutorul unor pense mari deschise și căutăm să scurgem lichidul și toate flocoanele albuminoase, care uneori sînt în cantitate mare. Pentru ca această evacuare să fie cît mai completă, facem peroperator mișcări repetate, cu amplitudine mare (flexiune și extensie) a articulației. Esențialul este ca în articulație să nu rămînă lipite de sinovială în fundurile de sac sau agățate de liga-

mentele intraarticulare flocoane care conțin elementul fibrozant și formează prin sedimentare și vascularizare țesutul de scleroză, anchilozant. Pentru ca să scoatem toate aceste formațiuni, introducem prin orificiile artrotomiei, cu ajutorul unei pense lungi, comprese îmbibate în soluție cloruro-sodică izotonică călduță și ștergem cu grijă fundul de sac subcvadricipital și pe cît posibil întreaga articulație, spre sinovială, fără să frecăm cartilajul diatrodial. Pentru terminarea operației procedăm în două feluri :

1. Cînd prin artrotomie s-a scurs un lichid citrin în cantitate mare, cu foarte puține flocoane, aproape limpede, și cînd fenomenele generale sînt destul de moderate, închidem complet orificiul de artrotomie, după ce am introdus o soluție de penicilină (cel puțin 200 000 U) și 2—3 g de streptomicină dizolvată în soluție de novocaină 1%.

2. În cazul cînd lichidul este purulent, cu multe formațiuni solide, iar starea generală a bolnavului este alterată, punem în orificii tuburi groase de dren care nu se turtesc, fixate în afară, prin care se administrează în continuare soluție de penicilină, ca o perfuzie obișnuită.

Toată operația descrisă și pansamentele ce vor fi necesare ulterior trebuie făcute cu material perfect steril și în condiții de cea mai ireproșabilă asepsie, mai meticuloasă, dacă se poate spune, decît pentru o laparotomie. Tuburile sau sondele se scot definitiv după 4—5 zile.

A doua zi după operație, în cazul cînd s-au lăsat plăgile deschise se schimbă pansamentele, iar bolnavul este îndemnat să facă primele mișcări active de flexiune-extensie. Cînd acesta nu vrea să execute activ mișcările — ceea ce nu este bine —, ele sînt făcute în mod pasiv, cu delicatețe, dar totuși hotărît. În cursul zilei mișcările trebuie făcute cu orice preț de către bolnav, și numai în cazul cînd acesta este fără voință, de către medic sau infirmieră. În cazul cel mai rău, a treia zi bolnavul va trebui să aibă curajul să le facă singur, fiindcă se convinge că mișcările devin din ce în ce mai nedureroase, pe măsură ce sînt executate mai amplu. Bolnavii se dau jos din pat cel mai tîrziu după 48 de ore de la operație și merg.

Vom avea grijă ca pansamentele să nu se deplaseze în timpul mișcărilor și să le schimbăm perfect aseptic în cazul cînd s-au îmbibat pînă la fașă. Tratamentul cu antibiotice se continuă parenteral.

Timpul cît artrotomia trebuie menținută deschisă depinde de cantitatea și de calitatea lichidului care se mai scurge, precum și de curba febrilă. În genere, aceasta scade pînă la normal în 3—4 zile, iar starea generală începe să se îmbunătățească evident; bolnavul devine euforic și durerile dispar, îngăduind somnul, alimentația și chiar mersul apropiat de normal. Mișcări pasive cu aparate nu trebuie în nici un caz efectuate.

În *artritele purulente* (stafilococice) cu manifestări clinice mai moderate, procedăm tot după metoda lui Willems, numai că facem artrotomia cu mult mai largă, incizînd și pararotulian de tip Gernez, și întrebuințăm toate mijloacele medicamentoase de combatere a stafilococului. Actualmente *sinovectomia lui Albertin* se consideră ca fiind *operația de valoare a articulației*. În cazurile grave facem *rezecția de drenaj* și nu ne bazăm numai pe antibiotice.

Intervenția constă în a rezeca porțiuni reduse din extremitățile articulare, precum și părțile volutate ale condililor, și să se facă o extensie puternică, în așa fel încît toată articulația să fie larg deschisă, cu rotula excizată sau dată peste cap pentru ca articulația să fie accesibilă antibioticelor care se introduc prin perfuzie. Drenajele cu meșe, cu tuburi etc., trebuie să fie total interzise. După un interval, cînd supurația încetează și trei zile frotiurile și culturile rămîn sterile, se dă treptat drumul extensiei, pentru ca suprafețele osoase să se apropie. La momentul oportun suprafețele osoase se pregătesc, fragmentele se impactează, se sutureazăpărțile moi și tegumentele ca în orice rezecție și se imobilizează în aparat ghipsat.

În ultimul timp, J. Cauchoix și J. Duparc (1962) au atras atenția asupra eficacității sinovectomiei propusă de Albertin în tratamentul artritelor supurate ale genunchiului. Sinovectomia, pentru a fi totală, se va face printr-o incizie anterio-internă de tip Gernez și una posterioară verticală înapoia ligamentului lateral. Articulația se va închide, lăsîndu-se drenaj aspirativ. În cazul unei osteite se va face concomitent și tratamentul acesteia. De Palma, într-o artrită acută consecutivă unei osteite de rotulă, a făcut și patelectomia.

În cazurile de artrită acută cu microbi anaerobi, se va deschide imediat articulația foarte larg, se va recurge la ser antigangrenos în cantități suficiente, se va îmbiba articulația cu marfanil-prontalbin și se va recurge și la antibioticele respective în cantități mari.

În timpul războiului am salvat viața și membrul inferior respectiv la bolnavi cu infecție gangrenoasă la genunchi aduși de pe front cu avionul.

Indiferent de tratamentul aplicat, așa cum remarcă Judet, recidivele sînt uneori posibile și o îndelungată și susținută supraveghere în continuare a bolnavului este indispensabilă.

BIBLIOGRAFIE

1. BURICENKO A. V. i EMEȚ G. L., *Sostoianie rețeptornovo apparata pri ostrom vostalitelnom protesse kolennovo sustava.* Voprosî travmatologhii i ortopedii, 1962, *8*, 194–198.
2. CAUCHOIX J. et DUPARC J., *La synovectomie dans le traitement des arthrites suppurées du genou.* Mémoires de l'Acad. de Chirurgie, 1962, *88*, 18–19, 569–573.
3. CIAKLIN V. D., *Operaționaia ortopedia.* Moscova, Medghiz, 1951.
4. KORNEV P. G., *Parakondiliarnaia artrotomia kolennovo sustava pri lecenii posleranevîh ghioinîh gonitov.* Vestnik hirurghii. 1943, *62*, 5–6.
5. MARTISSOV T. V., *Vindecarea unui bolnav cu artrită supurată a genunchiului, consecutivă perforării articulației după o arsură întinsă de gradul III.* Hirurghiia, 1961, 7, 116–117.
6. RĂDULESCU ALEX. și BACIU CL., *Fiziopatologia articulațiilor* (*Probleme de patologie a osului.* p. 242–279). București, Edit. medicală, 1955.
7. RĂDULESCU ALEX. (în colaborare cu Rădulescu Alice și Baciu Cl.), *Ortopedia chirurgicală*, vol. I, București, Edit. medicală, 1956, p. 487–492.
8. TAVERNIER L., *Arthrites aigues du genou* în L. Ombrédanne și P. Mathieu, *Traité de chirurgie orthopédique*, t. IV, Paris, Masson, 1937, p. 3 713–3 721.

Osteoartrita tuberculoasă

Localizarea tuberculozei la încheietura genunchiului mai este și astăzi impropriu numită „tumoarea albă". Denumirea aceasta s-a creat în timpul cînd nu se cunoștea etiopatogenia bolii și se datorește aspectului tumoral pe care îl prezintă genunchiul și colorației palide a tegumentelor la acest nivel într-una din perioadele bolii.

Frecvența. Frecvența acestei localizări este destul de mare. După o statistică făcută în sanatoriul Eforie pe o perioadă de 25 de ani (1921—1946), tuberculoza genunchiului ocupă locul al treilea, după tuberculoza vertebrală și a șoldului.

Etiopatogenia. Vîrsta copilăriei este aceea la care boala se întîlnește mai des; ea este destul de frecventă la adolescenți și la adulți. La adulți poate reprezenta o localizare recentă, dar mai ales o redeșteptare a bolii care a evoluat în timpul copilăriei.

Sexul masculin este afectat în proporție mai mare.

Drept cauze favorizante se găsesc în trecutul copiilor bolnavi leziuni tuberculoase pulmonare sau pleurale și, ca la orice altă localizare a tuberculozei, boli infecțioase, anergizante. Rolul traumatismului este nesigur, totuși el apare adesea în anamneza acestor bolnavi.

Cauza determinantă este bacilul Koch.

În ce privește bacilul infectant, pînă în prezent nu s-a precizat dacă tuberculoza osteoarticulară este determinată de bacilul uman sau de cel bovin. Deși autorii anglo-saxoni vorbesc în ultima vreme despre bacilul bovin ca fiind cel incriminat, iar autorii elvețieni susțin că 50% din cazurile de tuberculoză osteoarticulară la tineri sînt datorite acestui bacil, cercetările întreprinse de Jensen arată că bacilul uman se poate comporta experimental ca cel bovin și invers. Lucrările lui Hauduroy care a arătat că bacilii paratuberculoși pot determina leziuni întrutotul asemănătoare cu cele cauzate de bacilul Koch au complicat și mai mult problema patogeniei tuberculozei osteoarticulare.

Din lipsa unei păreri unitare în această problemă trebuie să considerăm că tuberculoza osteoarticulară este datorită, în general, bacilului uman, iar prezența formelor atenuate de bacili (Jensen și Hauduroy) poate explica existența formelor clinice fruste, atipice.

Rolul condițiilor biologice în care se află bolnavul este foarte important. Faptul a fost demonstrat experimental de Steenken, care a arătat că, la cobaiul anergic inoculat cu bacili Koch și tratat cu streptomicină, leziunile osoase progresează pînă la a 27-a zi cînd apar leziunile cazeoase, reacția pozitivă la tuberculină, precum și efectul terapeutic al streptomicinei.

Componenta minerală a osului este puțin interesată de boală, deoarece diferitele momente ale conflictului dintre bacilul Koch și organism se desfășoară la nivelul țesutului conjunctiv. Atîta timp cît acesta rezistă, leziunile sînt reversibile și partea minerală resorbită se va reîntoarce. De aceea în mod l de infectare osoasă, cît și în organizarea apărării locale sistemul vascular joacă un rol de prim ordin.

Localizarea tuberculoasă la nivelul osului se face de predilecție în regiunea metafizară, unde staza sanguină este maximă. Leziunea inițială scapă diagnosticului clinic și biologic. Calea pe care este adus bacilul în articulație este cea sanguină, dar în ultimul timp s-a atras atenția că, în foarte rare cazuri, abcese de natură tuberculoasă de origine ganglionară din fosa poplitee, evoluînd, pot infecta articulația, prin contiguitate.

Mecanismul intim fiziopatologic de producere a osteoartritei tuberculoase este oarecum asemănător celui din celelalte artrite. Bacilii Koch prezintă însă o atracție chimiotoxică deosebită pentru limfocite și nu pentru polimorfonucleare. De aceea în osteoartritele cu revărsări limfocitare evoluția este alta, deoarece limfocitele nu au fermenți proteolitici. Pe măsură ce exsudatul se resoarbe, elementele tisulare necrozate constituie masa cazeoasă.

Anatomie patologică. Leziunea de început poate fi sinovială sau osoasă. Bacilul Koch se oprește, în acest din urmă caz, în epifize și mai ales la aceea a tibiei, unde se dezvoltă de obicei primele leziuni microscopice (foliculii lui Köster).

Prin aglomerarea acestor foliculi tuberculoși apare tuberculul, care se necrozează, formînd un microabces intraosos. Acesta se mărește, distrugînd țesutul osos vecin, și infectează în mod secundar articulația. Focarele de distrucție evoluează de obicei în partea antero-internă a tibiei sau pe condilul extern al femurului, mai ales posterior și mai rar pe rotulă. Sechestre osoase se observă excepțional. Uneori apar fistule.

Sînt cazuri cînd abcesul rece intraosos este izolat, în epifiză sau în metafiză, și evoluează încet, cruțînd articulația timp îndelungat.

Leziunile sinoviale sînt de obicei secundare leziunilor osoase. Excitația terminațiilor nervoase din os provocată de toxina bacilului Koch produce reflexe vasomotorii. Sinoviala se congestionează și apare hidartroza, în care se găsesc rari bacili Koch. Sinoviala se tumefiază și face o mulțime de proeminențe care se necrozează, se dezlipesc și se transformă în mase fongoase care umplu fundurile de sac și întreaga cavitate articulară sau, cu mult mai rar, în grăunțe riziforme de diferite dimensiuni.

Fongozitățile, cînd se necrozează, se lichefiază și contribuie la formarea abcesului rece intraarticular. Cartilajele diartrodiale se dezlipesc și se distrug. În continuare, se tuberculizează și părțile moi periarticulare prin distrugerea capsulei articulare și a ligamentelor și curînd abcesul se apropie de tegumente, care iau o culoare roșu-vînătă și se ulcerează.

Prin distrugerea capsulei, a ligamentelor, prin atrofia musculară, prin poziție antalgică de îndoire a gambei pe coapsă apare subluxația patologică a genunchiului bolnav. Poziția vicioasă se complică cu o deformare osoasă permanentă, prin hipertrofia condililor femurali. Femurul, scăpînd de apăsarea normală fiziologică, se dezvoltă exagerat, potrivit legii lui Delpech-Wolff. În schimb se distrug extremitățile osoase în partea posterioară a articulației, deoarece, suportînd o apăsare crescută, ulcerația compresivă le necrozează. Se observă de asemenea atitudini anormale ale genunchiului în varus sau valgus (după locul de distrucție osoasă), încurbarea tibiei cu concavitatea anterioară.

La copii, cînd sînt influențate și cartilajele de creștere, pe lîngă diformitate se mai adaugă atrofia și scurtarea mare a întregului membru inferior.

Simptomatologie. La început, boala se dezvoltă încet, neobservat. Rareori, mai cu seamă în urma unui traumatism, ia o formă mai acută, cu semne clinice alarmante.

O serie de semne generale ne atrag totuși atenția : slăbire, oboseală, pierderea poftei de mîncare, subfebrilitate vesperală sau după efort, transpirație noctură, mai ales la cap.

Bolnavul acuză o ușoară durere la nivelul genunchiului, care dispare prin repaus.

Cînd copilul stă în picioare, se observă că sprijinul se face după puțin timp pe piciorul sănătos, celălalt fiind așezat într-o poziție de semiflexiune.

După cîtva timp bolnavul începe să șchiopăteze ușor ; acest fapt se poate aprecia atît vizual, cît și auditiv, fiindcă în mers bolnavul se sprijină cît mai puțin pe membrul inferior bolnav și lovește mai puternic solul cu cel sănătos (semnul geambașului, al lui Marjolin). Copiii disimulează durerea și chiar șchiopătarea cînd sînt observați, ca să nu fie opriți de la mers, joc etc.

Culcînd copilul pe plan dur, se constată în faza incipientă o oarecare amiotrofie la coapsă, care face să iasă în evidență și mai mult tumefacția genunchiului cînd există lichid intraarticular și o foarte vagă diferență de căldură între un genunchi și celălalt, mai cu seamă către partea internă. Ceea ce trebuie căutat cu atenție, este existența „pulsului tuberculozei genunchiului", cum îi spune Rădulescu, adică o durere destul de accentuată într-un punct fix pe marginea internă a platoului tibial. Durerea aceasta nu este în legătură cu o leziune osoasă la acel nivel.

Într-o perioadă mai tardivă, aspectul genunchiului bolnav este și mai globulos în comparație cu al celui sănătos ; reliefurile normale sînt șterse, iar șanțurile latero-rotuliene mai puțin adînci sau chiar dispărute. În această fază se pune în evidență hidartroza prin cercetarea șocului rotulian. Genunchiul este în foarte ușoară flexiune, fapt care se apreciază bine, fiindcă bolnavul nu poate să-l extindă, astfel ca regiunea poplitee să ajungă pe planul patului.

Cu dosul mîinii se cercetează, comparativ, căldura locală. Se palpează repede, trecînd mîna de la un genunchi la celălalt, exact în aceeași regiune, sau la membrul bolnav, se trece mîna de la coapsă la gambă imediat deasupra și dedesubtul genunchiului și apoi pe fața anterioară a acestuia. În mod normal, zona anterioară a genunchiului este mai rece decît pielea coapsei și a gambei, iar ambii genunchi au aceeași temperatură. În cazul cînd articulația este bolnavă, se constată că este mai caldă decît coapsa și gamba. După cum zicea Boppe : „genunchiul, care normal ar trebui să fie polul membrului inferior, devine ecuatorul lui".

Îngroșarea și împăstarea capsulară se poate constata de la început la fundul de sac subcvadricipital, deasupra rotulei. În regiunea poplitee, la palpare se obține senzația de împăstare comparativ cu regiunea de cealaltă parte. În formele cu hidartroză există șoc rotulian. În acest stadiu,

aspectul globulos al genunchiului se datorește nu numai prezenței lichidului în articulație, ci mai ales amiotrofiei cvadricipitale. Îngroșarea plicii cutanate — semnul lui Aleksandrov — este constant întîlnită.

În cazul în care există grăunțe riziforme, palparea cu ușoară apăsare pe fundul de sac cvadricipital sau pe cel din dreptul tendonului bicepsului dă senzația de crepitație sau de lănțișor care trece printr-o teacă îngustă și aspră.

Ganglionii inghinali sînt măriți de volum după 6—8 luni de la instalarea bolii, dar fără periadenită și rareori sînt dureroși. Constatarea aceasta este de mare importanță și adenopatia trebuie căutată totdeauna.

În cazuri rare sînt prinși ganglionii proprii ai genunchiului.

Limitarea mișcărilor nu este evidentă în forma hidartrozică ; cel mult poate fi limitată flexiunea maximă și extensia maximă.

Durerea provocată se caută îndoind ușor genunchiul și apăsînd cu degetul nivelul interliniei articulare. În afara durerilor vii provocate la începutul bolii în partea internă a platoului tibial, se poate provoca durerea pe interlinia articulară, care începe să devină mai palpabilă fie prin lichidul intraarticular, fie prin fongozitățile care împing în afară regiunea meniscală.

În perioada de maturare a procesului patologic, semnele sînt cu mult mai pronunțate, încît diagnosticul se face cu ușurință.

Genunchiul este cald, infiltrația este mare și apare aspectul clinic de „tumoare albă" cu tegumentele lucioase, venele dilatate și masele musculare mult atrofiate. Durerea este vie la orice mișcare de flexiune sau extensie a genunchiului, care se așază în atitudine caracteristică antalgică de contractură în semiflexiune.

Palpînd genunchiul, se simt fundurile de sac sub tensiune, pline de fungozități, care fac să dispară golul popliteu.

În acest timp apar complicațiile. Abcesele reci se anunță prin intensificarea durerilor, alterarea stării generale și tumefacția în jurul genunchiului. Tegumentele se înroșesc, apoi iau o culoare vînătă și apar fistule prin care se scurge puroiul. Fistulele înlesnesc infecțiile supraadăugate și, în acest caz, se produc supurații profunde, care pot pune în primejdie viața bolnavului. Supurațiile prelungite slăbesc mult organismul și duc la apariția amiloidozei.

Atitudinile vicioase se datoresc flexiunii gambei cu subluxația tibiei înapoi, hipertrofiei condililor femurali, retracției capsulei și a tendoanelor flexorilor. Cînd sînt distrugeri mai întinse ale unui platou tibial sau ale unui condil femural, deformarea se face și în plan sagital.

În perioada terminală de cicatrizare și reparație, semnele clinice încep să scadă și durerile se amendează. Infiltrația se micșorează, căldura locală dispare, adenopatia de asemenea. Starea generală se îmbunătățește, bolnavul crește în greutate și îi revine pofta de mîncare. Mișcările în articulație sînt abolite și se produce anchiloza. Cînd au existat fistule și s-au vindecat, se văd cicatrice adînci, inestetice, care prind mușchi, tendoane, ligamente, iar tegumentele încrețite se lipesc de os.

Simptomele clinice de vindecare sînt : temperatura locală normală, genunchiul neîmpăstat, uscat, nedureros și anchilozat. Astăzi însă, folo-

sind mijloacele tuberculostatice și chimioterapice de la început, intramuscular și parenteral și adăugînd și imobilizarea necesară, vindecarea poate avea loc cu recuperarea funcțională a genunchiului.

Tuberculoza genunchiului la sugar începe și evoluează rapid, dar numai după ce acesta a împlinit trei luni. Orice tumefiere a articulației în acest interval de timp are o altă explicație. După primele trei luni deci genunchiul infectat se așază în flexiune, imitînd oarecum osteomielita; există de asemenea și o formă torpidă, fongoasă, pseudotumorală. Radiografic leziunea este greu de diagnosticat, fiindcă nucleul osos este rareori lezat.

Tuberculoza genunchiului la copii poate îmbrăca, după J. Judet și R. Judet, trei forme principale: tuberculoza sinovială pură, tumoarea albă cu leziuni osteo-cartilaginoase și formele juxta-articulare. Forma sinovială se caracterizează prin hidartroză, durere de obicei moderată și atrofia cvadricepsului. Adenopatia inghinală sau retrocrurală este inconstantă și necaracteristică. Forma cu leziuni osteocartilaginoase se caracterizează prin tumefiere, împăstare, căldură locală, mișcări limitate și adenopatie netă retrocrurală. În formele juxtaarticulare, din care autorii mai sus citați publică opt cazuri, după o perioadă de latență, în care leziunea este strict localizată (extremități osoase cu geode tuberculoase), invazia articulară se face brutal și simulează o artrită acută.

Tuberculoza genunchiului cu hidartroză se observă în forma inițială a bolii mai ales la adolescenți și adulți. Se prezintă clinic ca o hidartroză cu repetiție, puțin dureroasă, care, cu mijloacele terapeutice de astăzi, poate avea o evoluție mai bună, putîndu-se vindeca cu conservarea cel puțin parțială a mișcărilor articulare, dar cu instalarea tardivă a artrozei cu caracter degenerativ. Această formă sinovială nu este însoțită de leziuni osoase apreciabile o lungă durată de timp; se pot produce însă recidive, încît, cu vremea, se poate instala boala cu evoluția ei obișnuită. Optimismul multora, manifestat pentru vindecarea spectaculară cu păstrarea mișcărilor, trebuie puțin stăpînit, fiindcă recidivele bolii au început să apară după 2 — 3 ani de la vindecarea aparentă prin folosirea antibioticelor.

Formele juxtagonale sînt rare și se datoresc unei caverne situate spre metafiză, așa încît articulația poate rămîne multă vreme indemnă.

Tuberculoza genunchiului la bătrîni are un mers lent, fără manifestări clinice violente. Se constată la prima prezentare a bolnavului, care se îngrijea de multă vreme de un reumatism, un abces rece cu masive distrucții osoase.

Uneori leziunile sînt limitate multă vreme numai la rotulă. De obicei *tuberculoza rotuliană* cuprinde cu timpul întreaga articulație.

Aspecte radiografice. În perioada de început, semnele radiologice trebuie interpretate cu multă grijă; de obicei ele apar mai tîrziu decît semnele clinice. Este necesară radiografierea simultană, pe aceeași placă, a ambilor genunchi pentru a putea stabili comparativ mai cu seamă gradul real de decalcifiere, precum și înălțimea spațiului intraarticular (fig. 134).

La copii se observă uneori o mărire a acestui spațiu de partea bolnavă, acest semn fiind trecător. El este datorit hipotoniei musculare și prezenței de lichid în articulație. Acest semn este însă repede urmat de adevăratul

semn radiografic: micşorarea spaţiului articular. Contractura antalgică ca şi un foarte mic grad de flexiune, neapreciabil clinic explică acest semn. Apropierea contururilor celor două oase se accentuează o dată cu evoluţia bolii. Aceasta se explică printr-o subţiere a cartilajului, care se atrofiază şi în formele grave se şi distruge.

Circulaţia insuficientă explică decalcifierea ce se manifestă în faza cea mai incipientă numai prin *prezenţa unei zone foarte înguste, transparentă,*

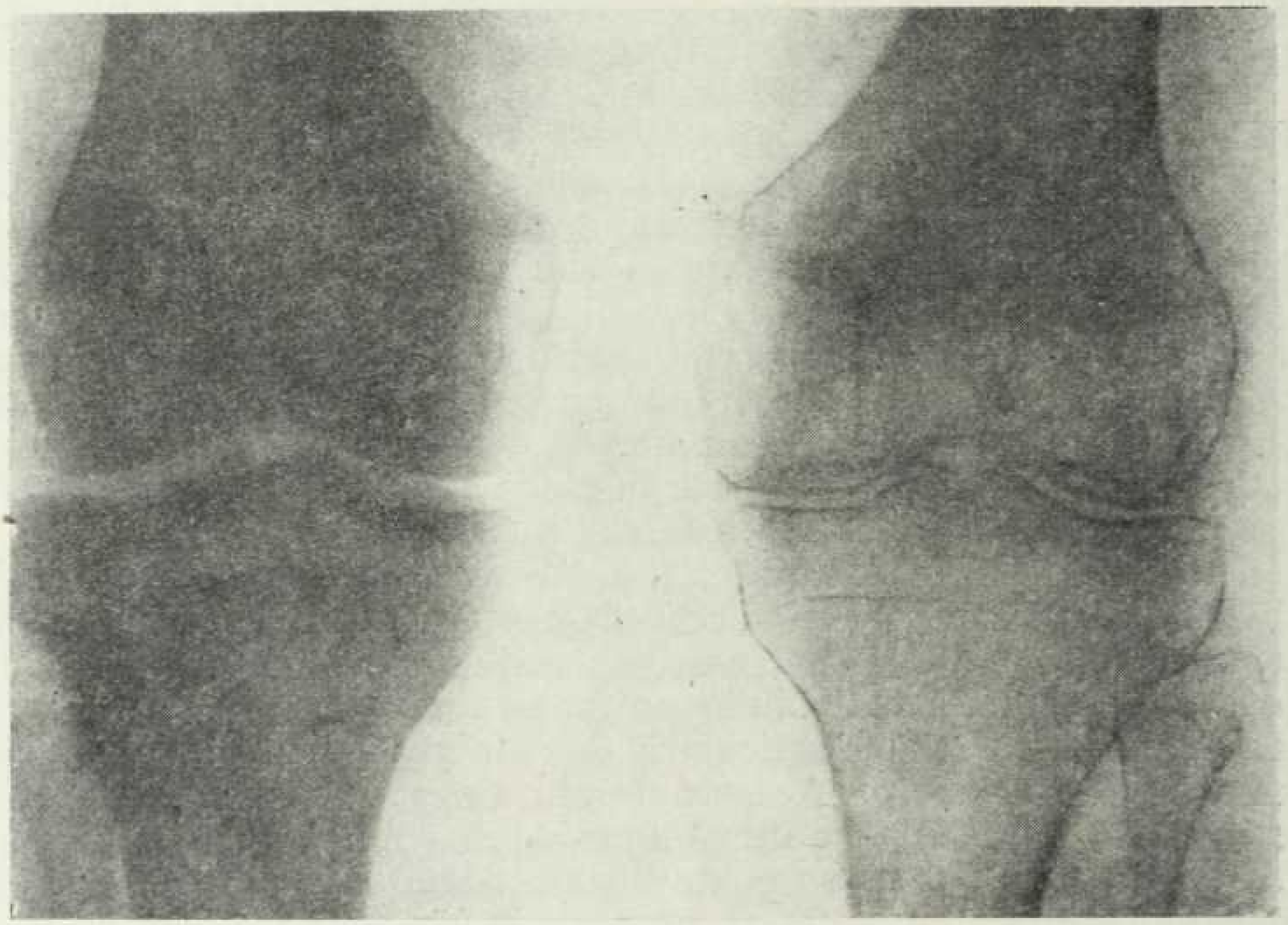

Fig. 134. — Osteoartrită tuberculoasă în faza incipientă. Spaţiul este îngustat. Contururile par trase cu creionul.

paralelă cu corticala articulară a condilului femural (semnul decalcifierii marginale condiliene al lui Rădulescu).

Hiperemia din primul moment, produsă de prezenţa invaziei bacilului lui Koch în os este similară cu orice congestie care caracterizează infecţia bacilară în plămîni, unde congestia merge pînă la hemoptizie. Hiperemia activă aduce decalcifiere, dar după această scurtă fază urmează decalcifierea prin lipsă de hrană, fiindcă nodulii bacilari care invadează osul sînt expresia unei necroze întinse.

Decalcifierea extremităţilor continuă apoi, cu dispariţia de la o vreme a structurii trabeculare şi accentuarea, prin contrast a conturului corticalei, ca şi cum ar fi „tras cu creionul".

Spaţiul articular apare de asemenea mai puţin clar decît de partea sănătoasă (aspect mai cenuşiu), din cauza prezenţei lichidului, a fongozităţilor intraarticulare şi a unui uşor grad de flexiune a genunchiului.

În perioada de maturare a leziunilor, se observă distrugeri la marginea epifizelor, spațiul articular fiind aproape dispărut și decalcifierea întinsă. În epifiză, în afară de distrugerile mari ale marginii, apar și cele din interior (fig. 135 și 136). Acestea se observă uneori foarte dificil și, deoarece nu ne putem da seama de valoarea și întinderea lor se recomandă în aceste cazuri *tomografia*.

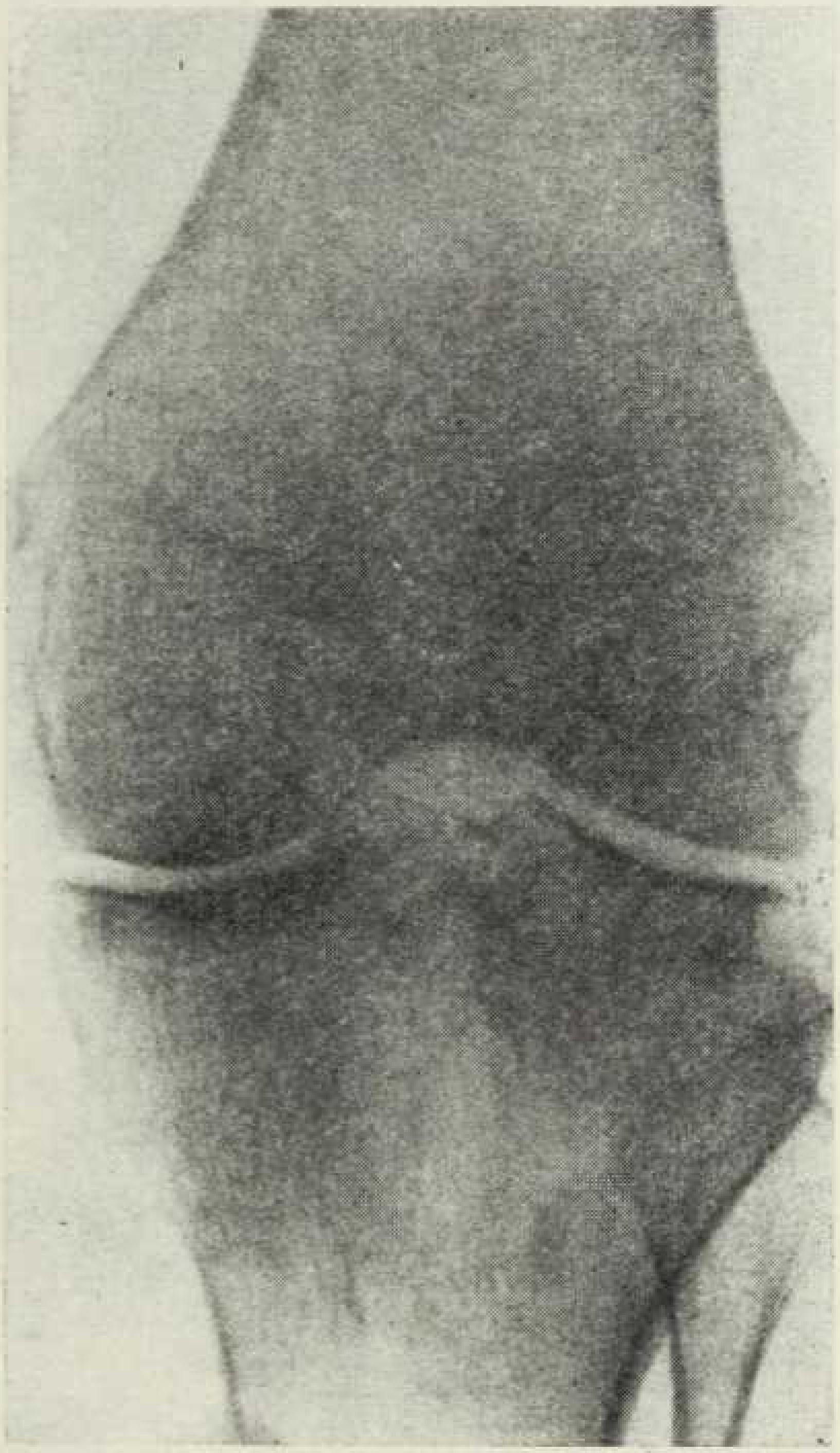

Fig. 135. — Osteoartrită tuberculoasă într-o fază mai avansată. Apar distrucții ale marginilor epifizelor.

Fig. 136. — Osteoartrită tuberculoasă în faza avansată. Apar caverne în epifize.

Diagnostic diferențial. La copiii mici, tuberculoza genunchiului se poate confunda cu osteoartrita tuberculoasă a șoldului, care se manifestă la început prin gonalgie. Durerea la genunchi poate fi interpretată greșit ca arătînd o suferință a acestei articulații.

Forma incipientă cu hidartroză poate fi confundată cu hidartroza traumatică. Aceasta apare la scurt timp după un traumatism puternic la un tînăr fără nici un fel de antecedente tuberculoase. Dispariția rapidă a fenomenelor prin imobilizare lămurește diagnosticul, dar în formele prelungite numai o puncție și inocularea lichidului la cobai pot da indicații

mai precise. Într-un stadiu ceva mai înaintat, căldura locală, durerea, împăstarea, datele biologice (V.S.H., intradermoreacția, limfocitoza) și radiografia sînt semne lămuritoare.

Trebuie să fim foarte atenți și să nu punem diagnosticul de tuberculoza genunchiului la copii cu amigdalite purulente cronice care fac și artrita genunchiului sub forma hidartrozică.

De multe ori am înlăturat diagnosticul grav de tuberculoză, bolnavii vindecîndu-se după amigdalectomie și tratamentul antibiotic necesar.

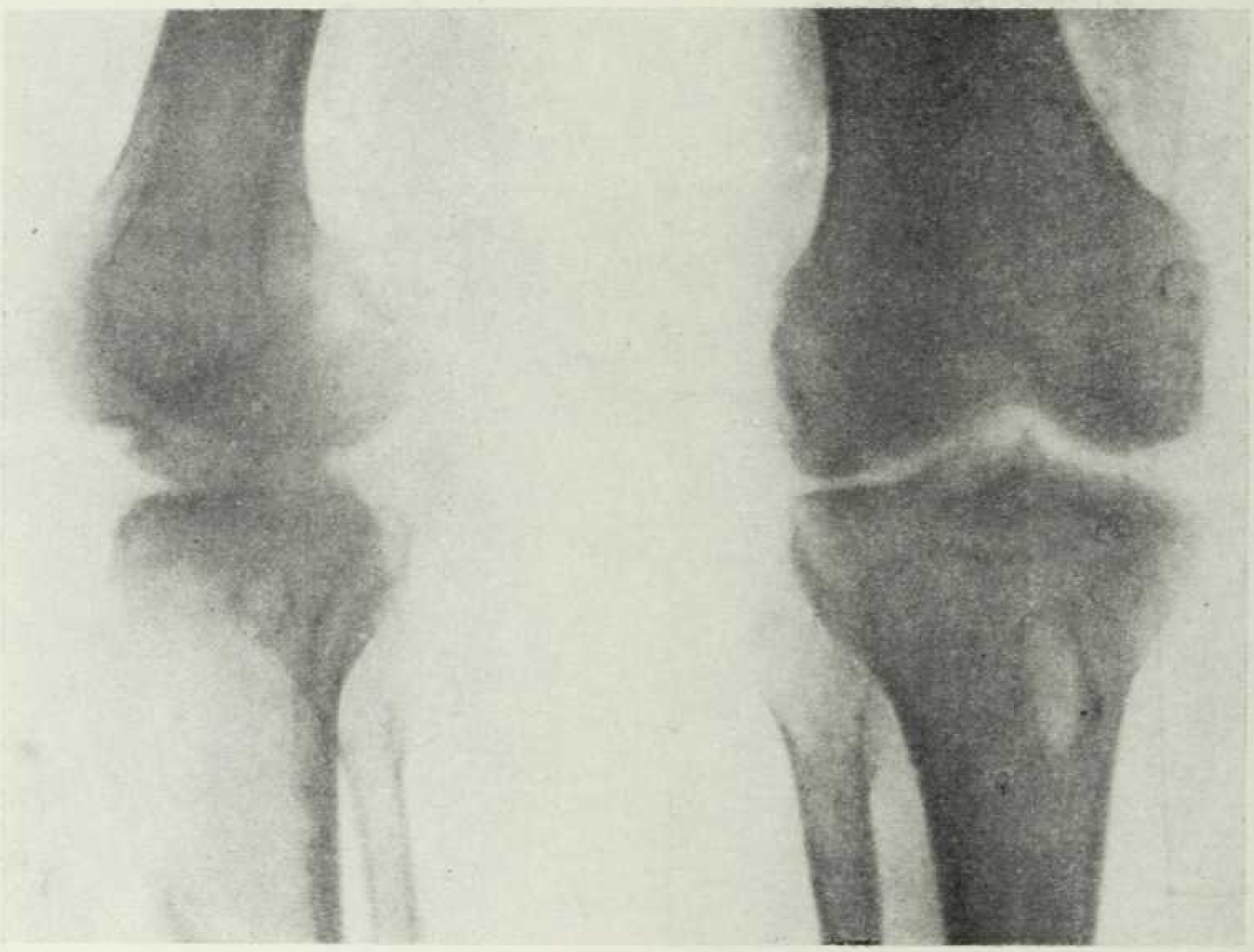

Fig. 137. — Gomă sifilitică.

Artrita sifilitică nu e dureroasă, se prezintă cu lichid care balotează și este mai în toate cazurile bilaterală ; semnele de eredosifilis sînt, în genere, prezente.

Formele geodice juxtagonale pot să se confunde cu goma sifilitică (fig. 137) cu tumoarea cu mieloplaxe, cu chistul osos esențial, cu abcesul osos central postosteomielitic, cu abcesul Brodie, etc. În cazul acestor boli lipsesc fenomenele reacționare articulare, cel puțin pînă la un anumit stadiu de evoluție. Artroza genunchiului poate simula tuberculoza, dar existența osteofitelor pe radiografie este edificatoare.

Uneori leziunea se poate confunda clinic cu osteosarcomul, dar radiografia ne pune pe calea diagnosticului.

Corpii străini articulari, adică așa-zișii „șoareci articulari" (osteocondrita disecantă), prin hidartroza pe care o produc, prin impotența funcțională consecutivă, pot să ne inducă în eroare.

Artropatia hemofilică poate să fie confundată cu artrita tuberculoasă, mai ales după mai multe revărsări sanguine.

La adult trebuie să se țină seama de artrita gonococică, care are o evoluție mai înceată, mai cu seamă sub forma hidartrozică, și de artrita fibrinoasă asupra căreia a atras atenția Moulonguet.

În perioada de stare, leziunile distructive constatate radiografic precizează diagnosticul. În caz de dubiu și în fazele inițiale, mai ales la adolescent și la adult, biopsia capsulo-sinovială din fundul de sac subcvadricipital poate preciza anatomopatologic diagnosticul.

Evoluție și prognostic. Cînd boala era tratată prin imobilizare, aero- și helioterapie, evoluția pînă la vindecare poate dura 3—4 ani. În primii doi ani predomină distrugerile osoase, iar în ultimul an recalcifierea și reparația. Cu tratamentul complex actual, timpul de evoluție a bolii se scurtează apreciabil. Vindecarea cea mai bună se obține în cazurile cu leziuni distructive, prin anchiloza osoasă în poziție de rectitudine. Uneori vindecarea se face cu păstrarea unei mici mișcări; aceste vindecări sînt nesigure, pentru că predispun la recidivă chiar după perioade lungi de timp. Recidiva evoluează de multe ori mai grav, fiindcă de obicei pentru ca boala să-și reia evoluția, trebuie să existe o diminuare a mijloacelor de rezistență a organismului. Cu mijloacele actuale (streptomicină, P. A. S., hidrazidă), dacă se tratează mai ales copiii din primul moment prin imobilizare, fie prin aparate ghipsate, fie, mai ales, prin extensie continuă, se poate obține vindecarea și cu conservarea mișcărilor, mai ales cînd forma clinică a fost predominant sinovială.

Această atitudine terapeutică se poate aplica și la adolescenți și adulți și, numai dacă ea nu dă rezultatul așteptat, se va recurge la vindecarea prin anchiloză osoasă.

Nu trebuie să uităm că folosirea streptomicinei, uneori chiar în doze, moderate, duce la tulburări oculare, dar mai ales auditive, iremediabile.

Tratamentul insuficient duce de obicei la vindecări prin anchiloză în flexiune (fig. 138).

Tratament. Terapeutica tuberculozei osteo-articulare în general și deci și a genunchiului este în plină transformare.

Trebuie să spunem că cel mai bun tratament este cel preventiv, care începe să se dovedească a fi o realitate prin împuținarea cazurilor (vaccinarea tuturor copiilor, eradicarea tuberculozei bovine).

În linii generale, se poate afirma că tuberculostaticele au modificat aspectul clinic al tuberculozei osteoarticulare, mai cu seamă fiindcă medicamentele se adresează tuturor focarelor de tuberculoză. Folosirea lor a făcut sigur ca starea generală a bolnavului să se îmbunătățească repede evoluția spre vindecare să se scurteze. Totuși acest tratament nu înlătură dezvoltarea unor recidive sau a unor noi localizări, nu influențează întotdeauna evoluția abceselor, a localizărilor sub formă cazeoasă, și nu schimbă prea mult indicațiile operatoare.

Există o oarecare experiență care ne permite să dăm indicații mai precise asupra diferitelor mijloace medicamentoase, chirurgicale sau mixte la care se poate recurge în stadiul actual. Timpul relativ scurt necesar aprecierii rezultatelor, precum și electivitatea tuberculostaticelor față de

țesutul osos, așa cum a remarcat și Mortens, constituie cauzele principale care explică pentru ce nu se pot trage concluzii definitive.

După administrarea streptomicinei pe cale generală și după ce s-a tras concluzia că rezultatele nu sînt satisfăcătoare, chiar după folosirea unor doze masive, de chiar 300 — 400 g în total (Rabubrin, Rössler), s-a tre-

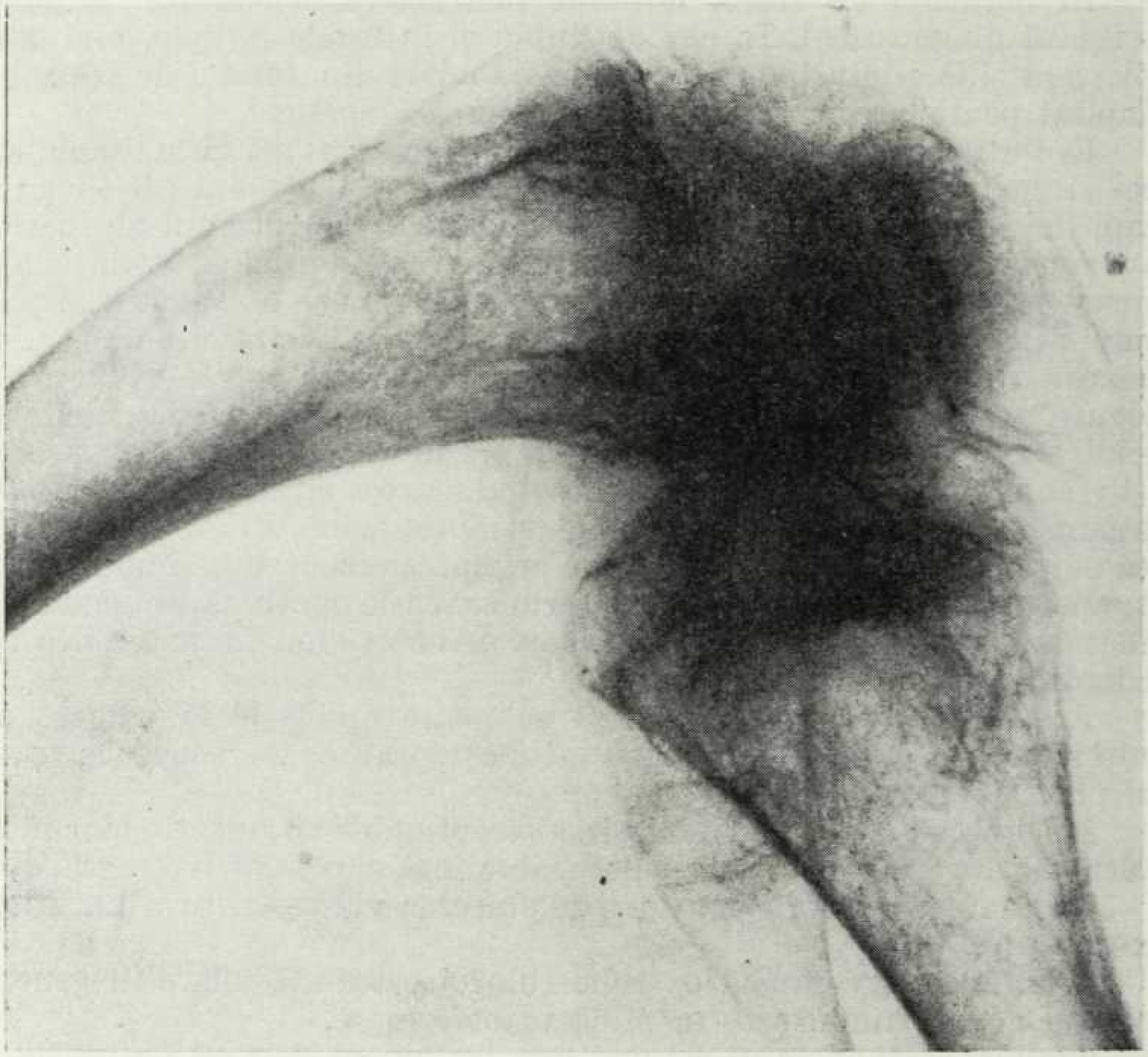

Fig. 138. — Osteoartrită tuberculoasă vindecată în unghi drept.

cut la aplicarea locală sau locală și generală a acestui antibiotic, obținîndu-se de astă dată, rezultate mai bune.

În clinica de ortopedie a Spitalului Brîncovenesc, problema administrării antibioticelor local sau combinat (local și general) în tuberculoza osteoarticulară a început să fie studiată încă din 1948[1]). S-a arătat la acea dată că streptomicina, aplicată local în focarele intraosoase, intraarticu-

[1]) Rădulescu Alex. și colaboratori, *Prime impresii asupra tratamentului local cu streptomicină.* Soc. de tuberculoză, Buc., mai 1948.

Rădulescu Alex. și colaboratori, *Noi date asupra tratamentului local cu streptomicină,* Soc. de tuberculoză, Buc., nov. 1949.

Baciu Cl. și Broșteanu Gabriela, *Practica streptomicinoterapiei intrafocale și intraarteriale în tuberculoza osteoarticulară,* Soc. șt. med., Fil. Buc., Secț. ortop. și traumat., 7 aprilie 1955.

lar sau intraarterial, a constituit un progres în tratanetul tuberculozei osteoarticulare îmbunătățind mult procentajul de vindecare rapidă a abceselor reci, și în special al fistulelor, și s-a insistat asupra perspectivelor interesante ce se deschideau terapeuticii tuberculozei osteoarticulare prin lărgirea indicației operatorii sub scutul streptomicinei aplicate local și general.

Pînă în 1951, concluziile la care s-a ajuns în lucrările de specialitate în acest domeniu au rămas totuși suficient de rezervate, acordîndu-se streptomicinei un credit destul de limitat. Aprecierile celor mai optimiști autori (Ahern și colaboratori, Blind și colaboratori) arătau o acțiune favorabilă asupra stării generale, ameliorare a fenomenelor locale și o acțiune favorabilă asupra lichidării abceselor și fistulelor. În plus, s-a acordat streptomicinei calitatea de a avansa momentul în care intervenția devine posibilă și de a favoriza o cicatricizare sigură postoperatorie (Manzini).

În lumina experienței ultimilor ani și a cercetărilor biologice ulterioare (Coste și colaboratori, de Sèze și colaboratori, Gérard-Mauchand etc.), cauzele eșecului tratamentului tuberculozei osteoarticulare au apărut în altă lumină. Dificultatea pătrunderii streptomicinei în focarele tuberculoase osteoarticulare a fost privită mai complex, ca datorindu-se vascularizației reduse a țesutului fibros ce înconjura leziunea, trombozelor vasculare în focarele cu transformare cazeoasă și fenomenelor de endarterită și periarterită ce se produc mai la distanță (Jacson).

Pe plan terapeutic, obliterarea vasculară cauzează o greutate în pătrunderea antibioticelor în focar, ceea ce duce la scăderea eficacității lor. Cînd focarul tuberculos s-a constituit, centrul acestuia este format din una sau mai multe cavități care conțin cazeum, mici abcese cu sechestre minuscule osoase și țesut conjunctiv sclerozat. Periferia, constituind porțiunea migratorie a focarului, este plină cu țesut granular, săracă în vase sanguine. Barierele care delimitează această zonă de țesutul sănătos sînt fragile, dar în ansamblu procesul nu este total izolat și închistat.

Streptomicinei i s-a alăturat în ultimii zece ani și o altă serie de medicamente, care au ridicat mult valoarea arsenalului nostru terapeutic antituberculos. Dintre acestea, după Stevenson și după Lange hidrazida și, în ultimul timp flabellina s-au arătat a fi cele mai utile. Sub scutul acestor medicamente, abordarea chirurgicală a focarelor de tuberculoză osteoarticulară a început să fie privită altfel (Galland ; Schaaf ; Kastert și alții).

Tendința actuală de tratament al osteoartritei de genunchi este aceea de a se obține o vindecare cu păstrarea mișcărilor. Astfel, Divano și Marcacci, tratînd conservator cu imobilizare și după cedarea inflamației, mobilizare precoce, cu streptomicină, PAS și isoniazid timp de 24 de luni, au obținut vindecări cu mișcare, în toate cazurile. Rămîne totuși pericolul complicațiilor auditive și oculare.

Tratamentul ortopedic se face cu deosebire la copii. Dacă membrul inferior este în poziție bună imobilizarea se face într-un aparat ghipsat pelvipedios, care se schimbă la fiecare două luni. Pentru a se putea supraveghea eventualele abcese reci, se poate schimba și mai des. În caz de fistule, se fac ferestre în aparatul ghipsat pentru tratarea lor. Aceste ferestre sînt folosite numai pentru momentul pansării sau al puncțiilor, fiindcă în rest

capacul de ghips trebuie pus la loc ca să nu se facă edem de fereastră, ceea ce ar fi foarte neplăcut. Imobilizarea în aparat ghipsat durează pînă la punerea în evidență a semnelor de cicatrizare clinică și radiologică. Se permite mersul după constatarea acestor semne și numai cu un aparat ortopedic de convalescență. Acesta se va purta pînă la constatarea vindecării sigure radiologice.

Se preferă imobilizarea prin extensie continuă, făcîndu-se în același timp tratament local și general cu bacteriostatice.

Dacă membrul inferior bolnav se prezintă în poziție vicioasă (în forme simple, algice), se încearcă mai întîi corectarea necesară fie dintr-odată anesteziind bolnavul, fie prin extensie continuă cu benzi adezive. După ce s-a constatat corectarea, se aplică aparatul ghipsat sau, în cazurile în care poziția vicioasă nu poate fi redusă și ne temem de o subluxație, se recurge la aparate ghipsate corectoare în etape, pe care le schimbăm des, modificînd poziția cîte puțin la fiecare aparat, pînă se ajunge la poziția normală. Kormolaev a imaginat un aparat care are avantajul că, pe lîngă reducerea flexiunii vicioase, realizează și corectarea subluxației posterioare. În formele de subluxație formată, recurgem la extensie transscheletică prin două broșe. Punem o broșă în partea superioară a tibiei, îngăduind astfel o tracțiune verticală ce se face peste un scripete așezat la un cadru orizontal de lemn, iar a doua broșă se trece prin calcaneu, ca să se facă în același timp și extensia.

Tratamentul ortopedic, care dă rezultate bune la copii, dă rezultate nesatisfăcătoare la adulți. La aceștia, oricît de lungă ar fi imobilizarea în ghips nu se obține totdeauna o anchiloză a genunchiului, de aceea folosim imobilizarea la adulți numai în faza bacteriemică și de evoluție a bolii cu semne biologice (mărirea vitezei de sedimentare, potasemie crescută, febră), în care interval de timp este contraindicată orice intervenție chirurgicală.

Tratamentul chirurgical al tuberculozei osteoarticulare și-a lărgit indicațiile în urma introducerii antibioticelor. Pentru cei mai mulți dintre autori, valoarea mare a tuberculostaticelor constă în faptul că, redînd țesuturilor tuberculoase puterea de vindecare, supun tuberculoza osteoarticulară principiilor chirurgiei obișnuite. Astfel, Evans ajunge la concluzia că, sub ocrotirea antibioticelor, chirurgul nu trebuie să mai aștepte ca altă dată faza de regresiune a bolii, iar Wilkinson afirmă că valoarea streptomicinei administrată singură este scăzută, dar crește cînd se asociază cu tratamentul general (aeroterapie, actinoterapie, vitaminoterapie, alimentație) și cu tratamentul chirurgical. Acesta constă într-o gamă variată de tipuri de intervenții.

Artrotomia simplă are mai mult un interes istoric și se practică în caz de artrită cu predilecție sinovială. Se deschidea larg articulația, se iradia peroperator cu raze ultraviolete principiul fiind acela al deschiderii cavității abdominale în tuberculoza peritoneală forma ascitică. Există și astăzi unii care fac același lucru, dar la sfîrșitul operației presară streptomicină în pulbere (3 — 5 g) ceea ce nu este recomandabil, fiindcă sub forma aceasta antibioticul este agresiv pentru sinovială și chiar pentru cartilaje, dînd anchiloză fibroasă. De aceea este mai bine să se închidă breșa sinovială și să se introducă intraarticular streptomicina în soluție. Închiderea plăgii

operatoare se face total și se imobilizează în aparat ghipsat. Valoarea acestei intervenții constă mai ales în faptul că permite recoltarea pentru biopsie a unei porțiuni din capsulă și sinovială.

La adolescenți și adulți, în formele sinoviale și chiar în formele cu leziuni osoase discrete și greu de pus în evidență radiografic practicăm încă din 1950 sinovectomia asociată cu antibioterapia locală și parenterală. În 1958, Cl. Baciu a publicat primele rezultate la distanță obținute în clinica noastră, cu ajutorul sinovectomiei.

Problema sinovectomiei, bazată pe principiul localizării infecției în primul rînd pe sinovială (fig. 139 *a*, *b*) ridică problema diagnosticului precoce (sinovită fără leziuni osoase concomitente), care, așa cum arată Lettloyi și colaboratori, este greu de stabilit.

Înainte de era antibioticelor, indicația sinovectomiei în tuberculoza genunchiului era foarte rară și se făcea în cazurile cînd leziunile osoase concomitente erau minime. Era o intervenție de așteptare, urmînd ca la cea mai mică reaprindere să se facă rezecția, așa cum recomandau Albertini, Massart și Vidal-Naquet. Se mai făcea sinovectomia în cazuri de osteoartrite trenante, care se aprindeau intermitent și la care intraoperator se găseau leziuni osoase de minimă importanță. Indicația s-a extins ulterior și la formele de artrite purulente, care nu retrocedau sub influența tratamentului corect instituit. Reținerea în executarea unor astfel de intervenții era creată de teama unei generalizări (granulie, meningită).

Actul chirurgical, executat oricît de bine și de îngrijit, nu poate avea însă pretenția de a rezolva leziunea, din punct de vedere bacteriologic și anatomo-patologic. Posibilitățile de care dispune organismul de a-și vindeca focarele reziduale sînt însă altele, o dată ce a fost debarasat de grosul leziunilor și noi căi vasculare au fost deschise pentru vehicularea antibioticelor, prin ridicarea țesuturilor ischemiate.

Utilizarea bacteriostaticelor a schimbat însă mult aspectul rezultatelor. Rostul intervențiilor operatoare este acela general al tratamentului plăgilor, excizia părților bolnave, antibioterapie locală și suturare. Prin urmare, se golesc focarele osoase și se îndepărtează țesuturile masiv impregnate, tratîndu-se în continuare atît local, cît și parenteral cu tuberculostatice și cu medicamente create în același scop. Locul rămas după evidarea focarelor osoase se va plomba cu streptomicină și cu os spongios. Această atitudine a fost justificată și de dorința unor pacienți bolnavi de mulți ani care prezentau tuberculoze de genunchi cu o evoluție lentă.

Alegerea cazurilor pentru această intervenție este de mare importanță, de aceea se preferă ca ea să se facă la tineri, cu stare generală bună, cu musculatură încă păstrată și cu leziuni limitate, care doresc să rămînă cu un genunchi mobil.

În ceea ce privește pregătirea preoperatorie, majoritatea autorilor recomandă un intens tratament antibiotic preoperator, timp de 30-90 de zile. Atitudinea noastră este diferită, deoarece nu administrăm acest tratament preoperator timp atît de îndelungat, pentru a nu avea de întîmpinat tocmai în momentul intervenției tulpini streptomicinorezistente. Știm astăzi că, după 90 de zile de tratament, tulpinile de bacili Koch rezistente încep să predomine.

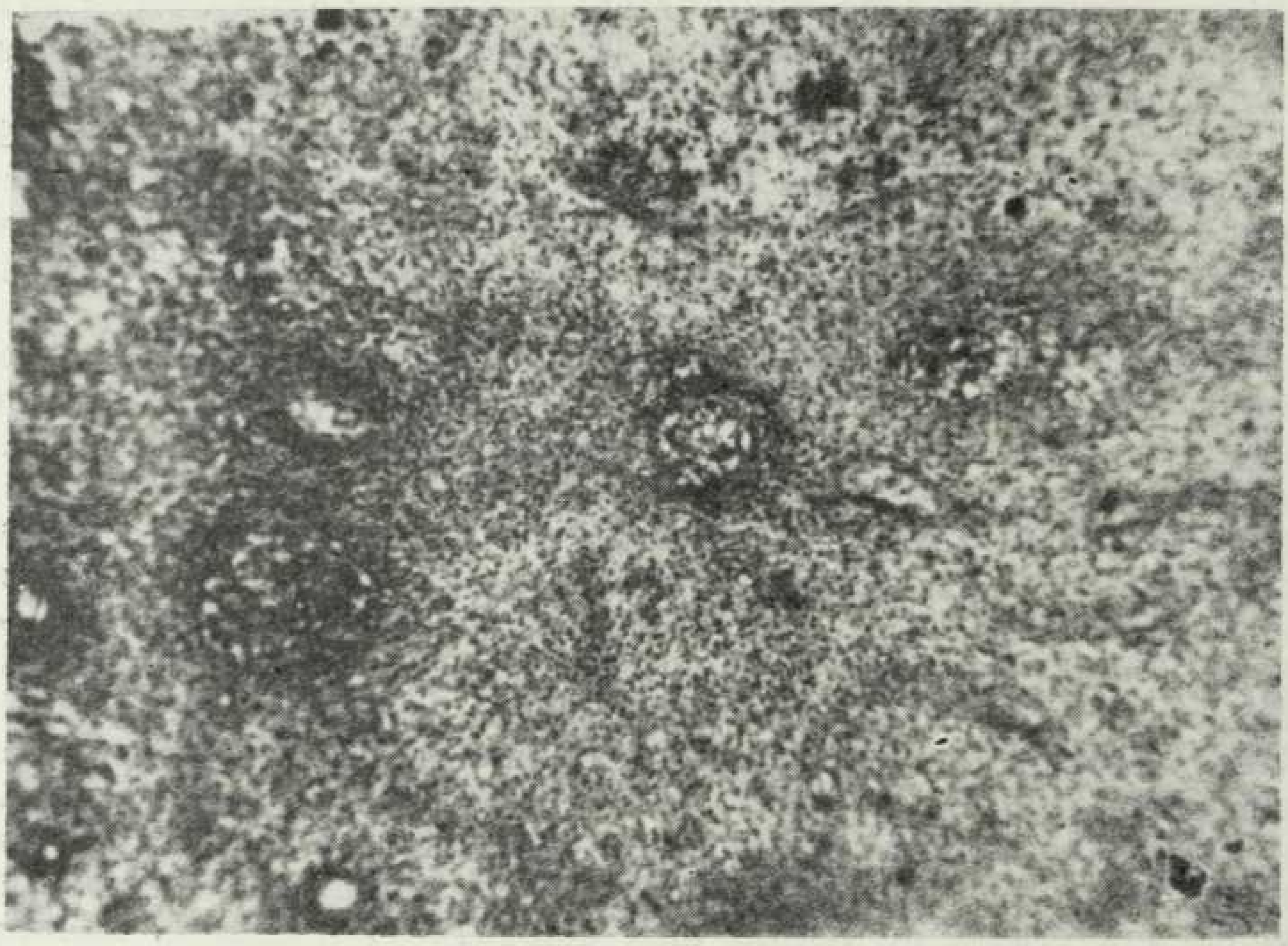

a

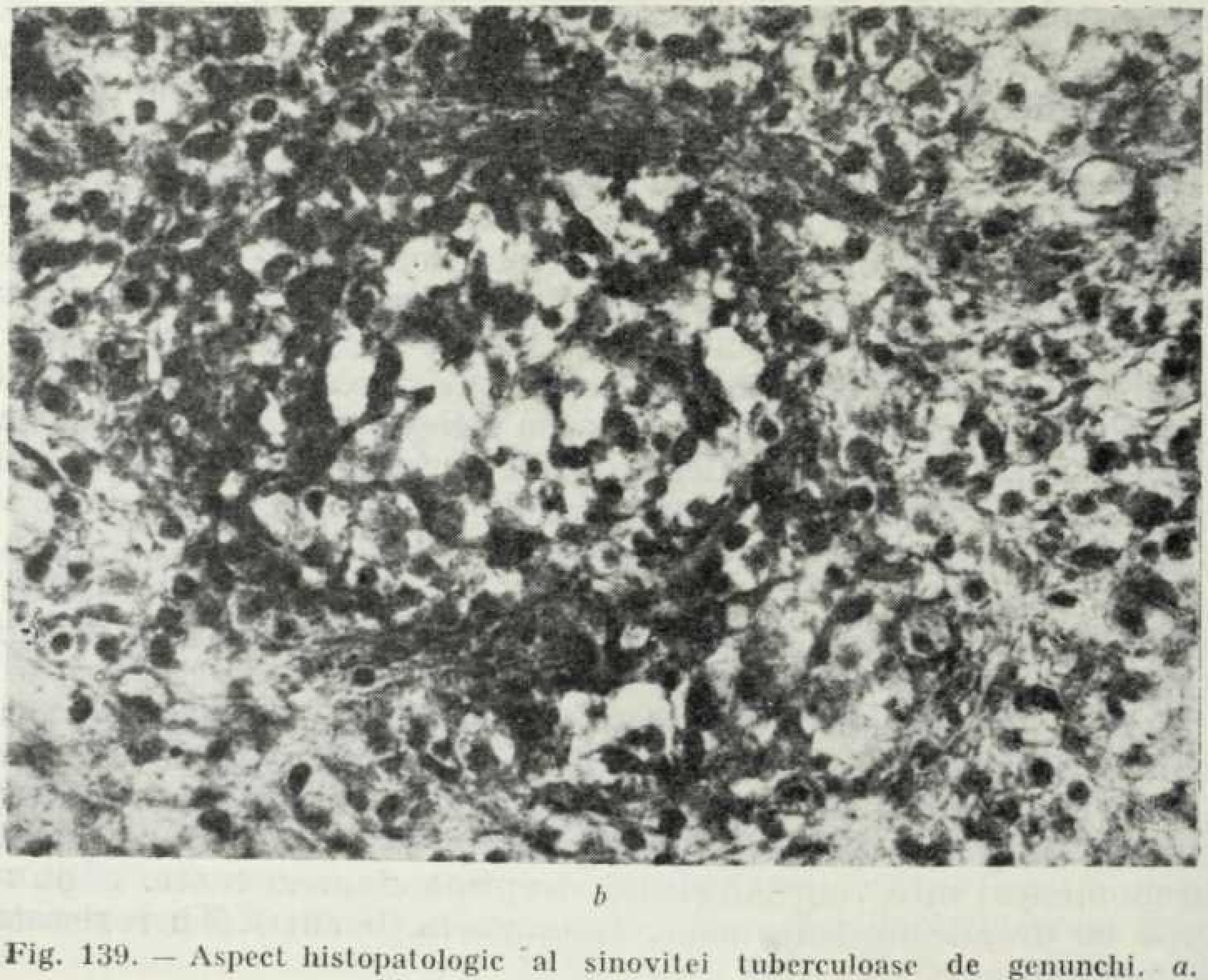

b

Fig. 139. — Aspect histopatologic al sinovitei tuberculoase de genunchi. *a.* obiectiv mic și *b* obiectiv mare.

Procedăm în felul următor la intervenţia chirurgicală. După deschiderea articulaţiei, facem *bilanţul leziunilor* şi apoi sinovectomia după tehnica sinovectomiei prespinale a lui Herbert, aşa cum a fost descrisă în partea generală. Sinovectomia minuţioasă este urmată de chiuretarea leziunilor osoase constituite şi de plombarea lor cu streptomicină, 3 – 5 g. Chiar în formele ceva mai avansate am preferat intervenţia conservatoare, pe considerentul că o eventuală rezecţie care ar fi necesară se va putea

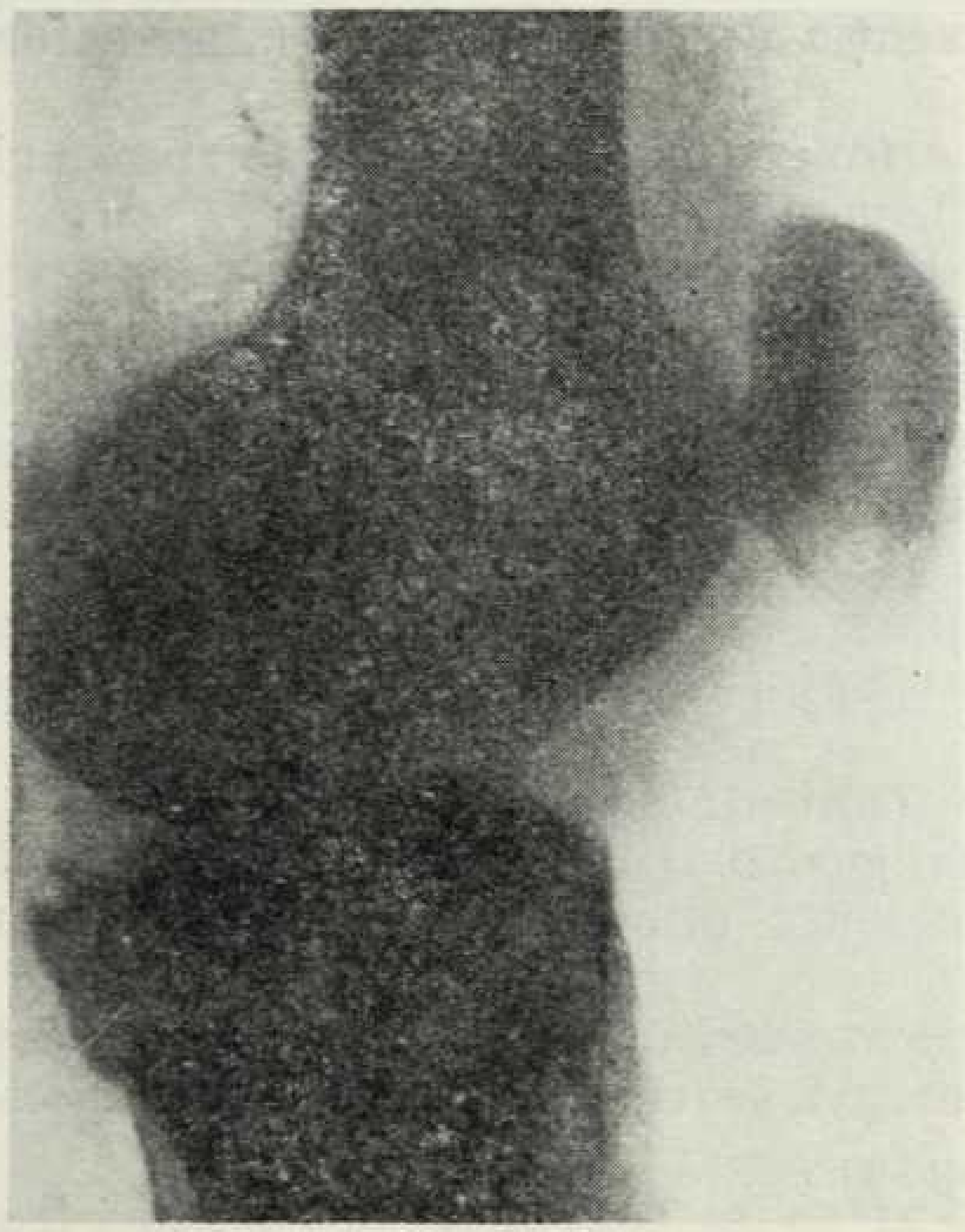

Fig. 140. — Sinovită tuberculoasă de genunchi cu leziuni osoase minime.

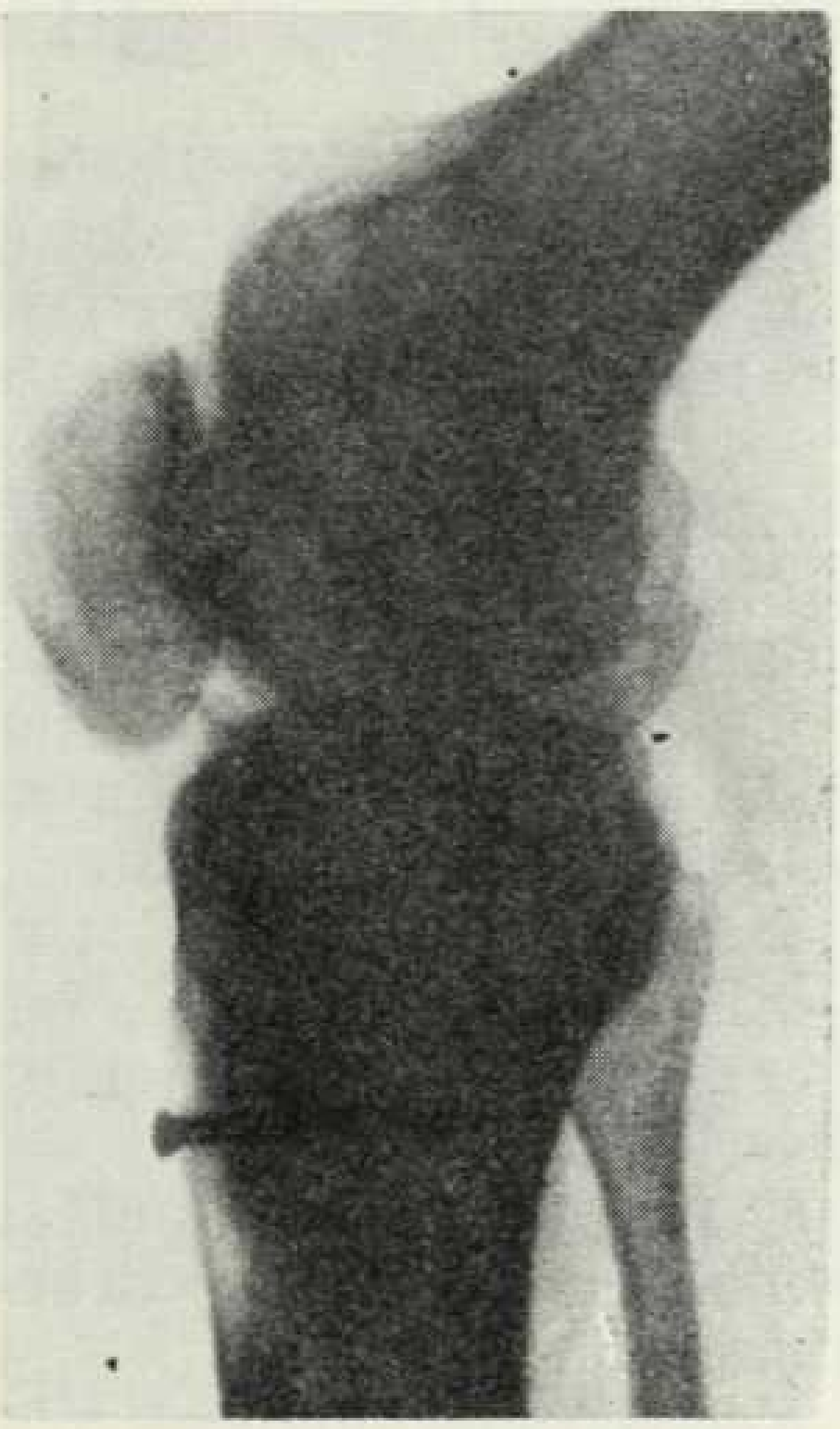

Fig. 141. — Aspect radiografic de profil, după sinovectomie.

efectua într-un al doilea timp şi că aceste cazuri, chiar dacă se soldează cu o anchiloză fibroasă, ne lasă pentru viitor posibilitatea unei artrolize, aşa cum ni s-a şi întîmplat.

Tratamentul postoperator se va sistematiza după evoluţia leziunilor, prin urmare, pe lîngă un tratament antibiotic intens (cu controlul riguros al vederii şi al auzului), se va face şi o imobilizare într-un aparat ghipsat în flexiune ziua şi în extensie noaptea timp de circa 3 luni. După acest interval se pot eventual începe mişcările iar la 6 luni se permite pacientului să reia treptat mersul. Am obţinut la bolnavii noştri supravegheaţi după operaţie între 1 şi 5 ani vindecarea cu păstrarea unui grad de mişcare de flexiune între 35 şi 90 de grade. Dar după 5 – 6 ani de zile rezultatele au rămas mulţumitoare la un procentaj de numai 30% dintre bolnavii operaţi prin sinovectomie (fig. 140 şi 141).

Wilkinson, într-un articol recent (1962), a devenit şi el mai rezervat în ceea ce priveşte indicaţia, ca şi asupra rezultatelor sinovectomiei în tuberculoza genunchiului. La copii, scrie acest mare partizan al sinovec-

tomiei, cînd lipsesc leziunile cartilaginoase marcate este posibilă vindecarea numai cu ajutorul tratamentului conservator. Sinovectomia la copii nu este indicată decît la cei la care, după un bun tratament antibiotic, genunchiul continuă să rămînă tumefiat și cald. La adulți situația este oarecum asemănătoare, sinovectomia putînd intra în discuție numai dacă se constată ineficacitatea tratamentului conservator în cazurile incipiente. Dar și în aceste cazuri trebuie discutat cu bolnavul, convingîndu-l să accepte înainte de operație și eventualitatea unei artrodeze, deoarece numai intraoperator se poate deseori hotărî intervenția cea mai indicată (sinovectomia sau artrodeza).

Necrectomia intraarticulară și artroliza își găsesc, după Veresceaghin (1960) și după Skosogorenko (1961), următoarele indicații :

1. În focarele distructive localizate la nivelul extremităților articulare ale tibiei sau femurului care nu cedează la tratamentul medicamentos și nu pot fi îndepărtate pe cale extraarticulară sau cînd procesul distructiv a determinat o perforație a cartilajului articular producînd o reacție inflamatorie articulară urmată de un proces aderențial, cu tulburări ale mobilității articulare ;

2. În artritele tuberculoase ale genunchiului în stadiul de stingere, cu tendință la anchiloză fibroasă, cartilajul articular fiind intact, iar suprafețele articulare congruente.

Intervenția de acest tip este contraindicată în :

a)Formele distructive cu distrugeri masive ale suprafețelor articulare, care devin incongruente și prezintă diformități ce nu mai permit mișcarea ;

b) În sechelele bolii, cu subluxații mari de gambă, dispariția spațiului articular și anchiloză. În aceste cazuri, se recomandă rezecția economică a articulației.

Necrectomia intraarticulară și artroliza constau în artrotomie, trepanarea compactei osului la locul interesat și chiuretarea focarului distructiv. Bolnavii încep să facă imediat după operație mișcări active și, după scoaterea firelor, gimnastică medicală individuală de trei ori pe zi. După 3 săptămîni de la operație la gimnastica medicală se adaugă și hidrokinesiterapia după o lună aplicațiile de parafină și masaj, iar după două luni aplicații locale de nămol. Gimnastica medicală se continuă pînă la 3—6 luni.

Tot acest program de terapie funcțională nu este permis să se aplice *decît atunci cînd sîntem ferm convinși că leziunile au fost lichidate.*

În cazurile de osteită tuberculoasă a rotulei (fig. 142) se va face, așa cum recomandă Korotkov, patelectomia totală. În cazurile de tuberculoză a rotulei cu artrită consecutivă de genunchi, Stepanskaia (1962) recomandă necrectomia focarelor și, eventual, sinovectomia, sub protecția tratamentului general cu tuberculostatice. După intervenție, genunchiul este imobilizat în aparat ghipsat circular timp de 10 — 12 zile și apoi pe o atelă ghipsată. După 2 — 3 săptămîni se începe mobilizarea articulației. Rezultatele urmărite pe o perioadă de 2 — 5 ani au fost foarte bune la toți bolnavii.

Artrodezele care pot intra în discuție sînt extra-și intraarticulare. Cele intraarticulare constau în îndepărtarea capsulei bolnave cu fongozitățile prezente și decorticarea cartilajelor diartrodiale. Se aplică uneori la copii

pentru a nu vătăma mijloacele de creștere ale oaselor. După înlăturarea cartilajelor diartrodiale, suprafețele osoase sîngerînde sînt puse în contact spre a se obține mai repede o anchiloză. În unele cazuri, acest lucru este ajutat de introducerea unor transplante (de preferință costale), care trec în X dintr-o epifiză la cealaltă, fără să treacă prin cartilajele de creștere (Rădulescu). Se injectează în apofiză streptomicină cu hidrazidă, folosind un ac mai gros iar în articulație se pune streptomicină lichidă.

Artrodeza extraarticulară în punte, după diferitele procedee preconizate și aplicată la copii, s-a constatat că nu este bună, fiindcă nu există

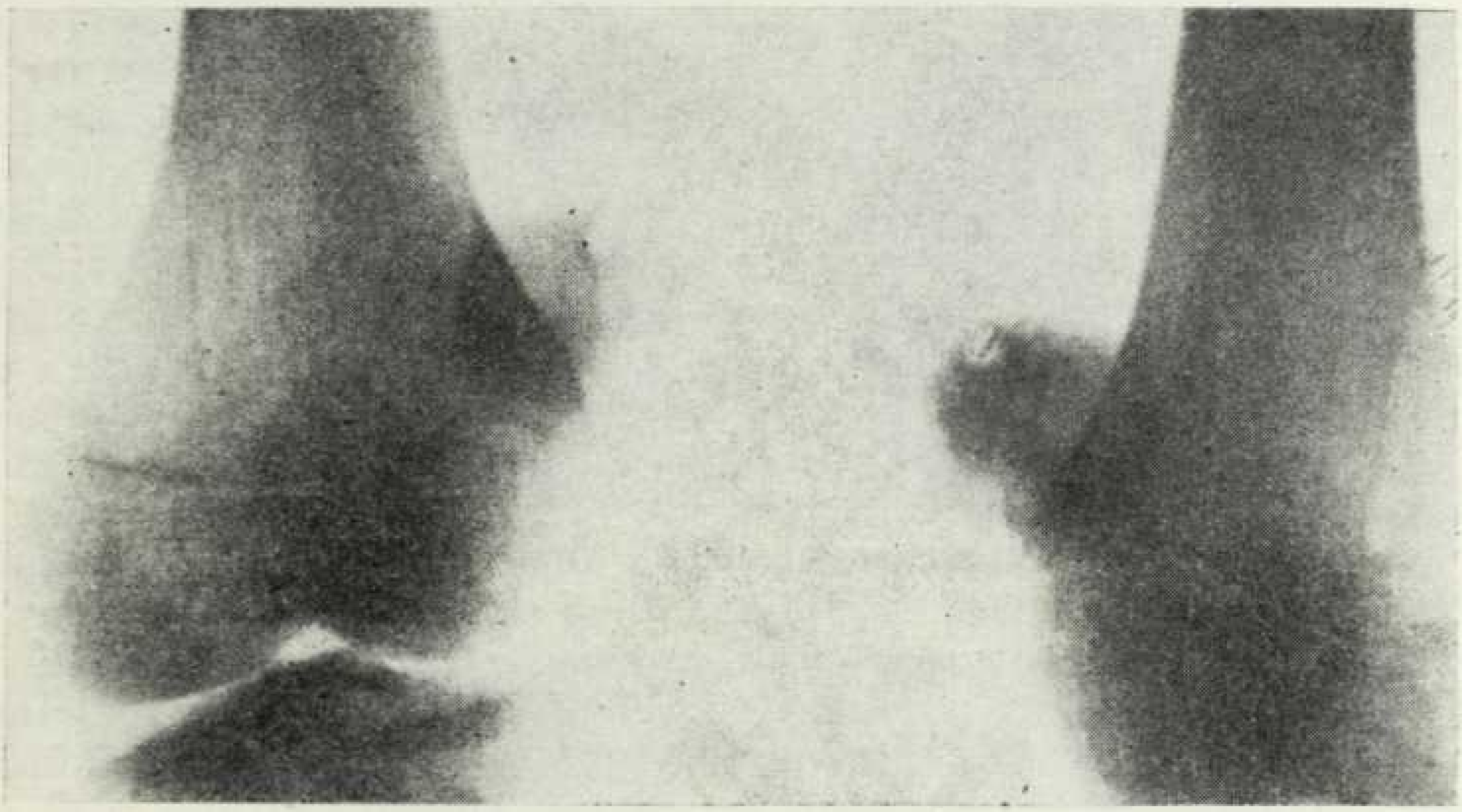

Fig. 142. — Osteită tuberculoasă de rotulă.

un paralelism de creștere între mijloacele osteogenetice ale genunchiului și cele ale transplantului. Rezultatul este un genu recurvatum accentuat, încît este necesară ruperea ulterioară a transplantului.

Procedeul lui Robertson-Lavalle, care constă în folosirea transplantelor subțiri extraarticulare înfipte la extremitățile lor în epifize și transepifizare, are ca urmare activizarea circulației locale, face să dispară durerile și aspectul clinic să fie mai atenuat, dar nu scutește de loc de tratamentul ortopedic și tuberculostatic pînă la vindecare. Procedeul a avut un oarecare răsunet cînd a fost preconizat, dar astăzi este aproape uitat.

Un rezultat similar se obține și după *forajul epifizelor*, cu injectarea streptomicinei, hidrazidei, urmată de sutura totală. Se aplică un aparat ghipsat pelvi-pedios.

La copii se poate face rezecția economică, curbă după procedeul lui Juvara sau al lui Kornev ori cea liniară, paralelipipedică, după procedeul Volkovici, care constă tot în a decortica oarecum epifizele, păstrînd intacte cartilajele de creștere. După vindecare cu anchiloză, ca mersul să fie mult ușurat, trebuie ca tocul ghetei piciorului membrului sănătos să fie înălțat cu circa 2 cm.

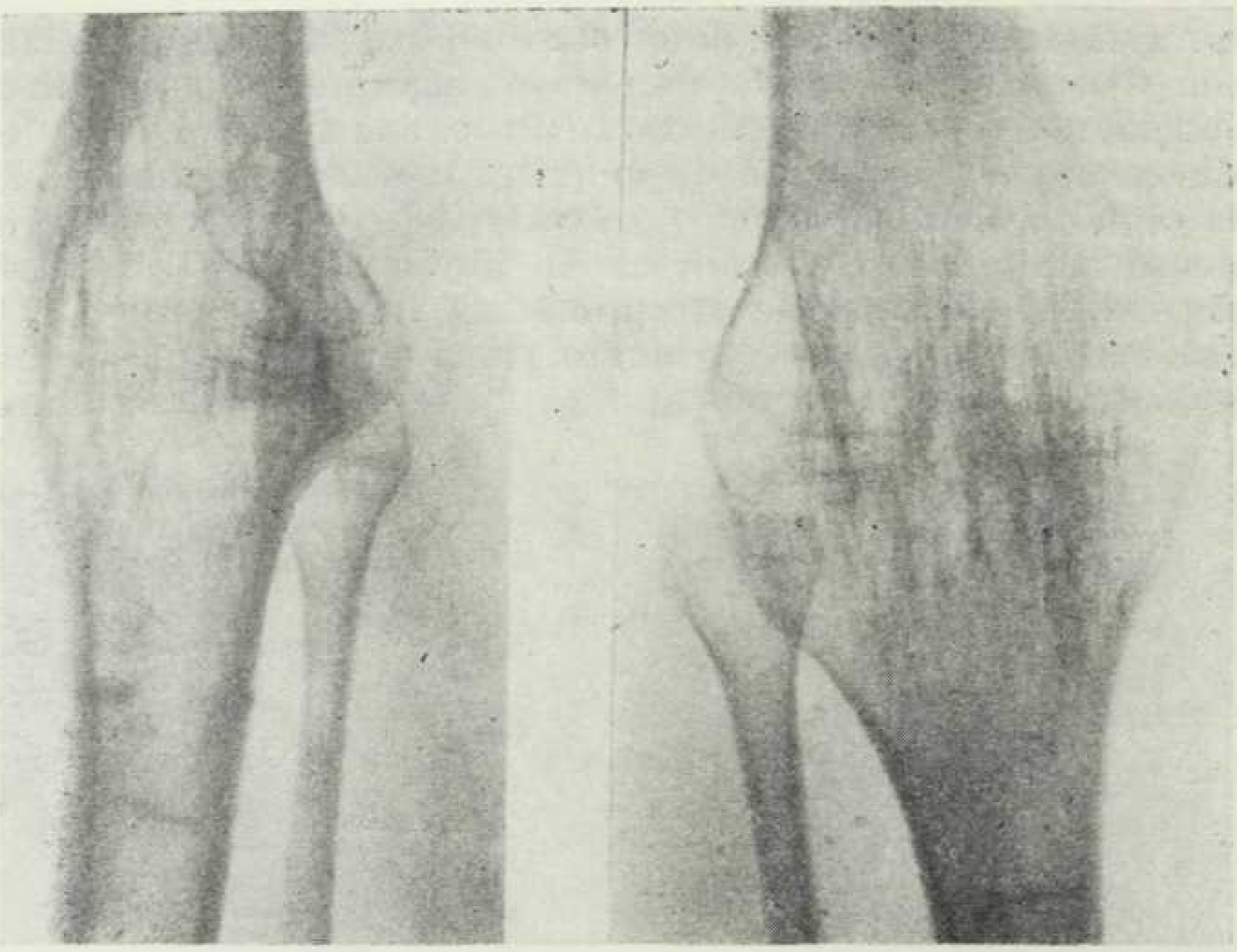

Fig. 143. — Rezecție de genunchi. Atrofie hipertrofică.

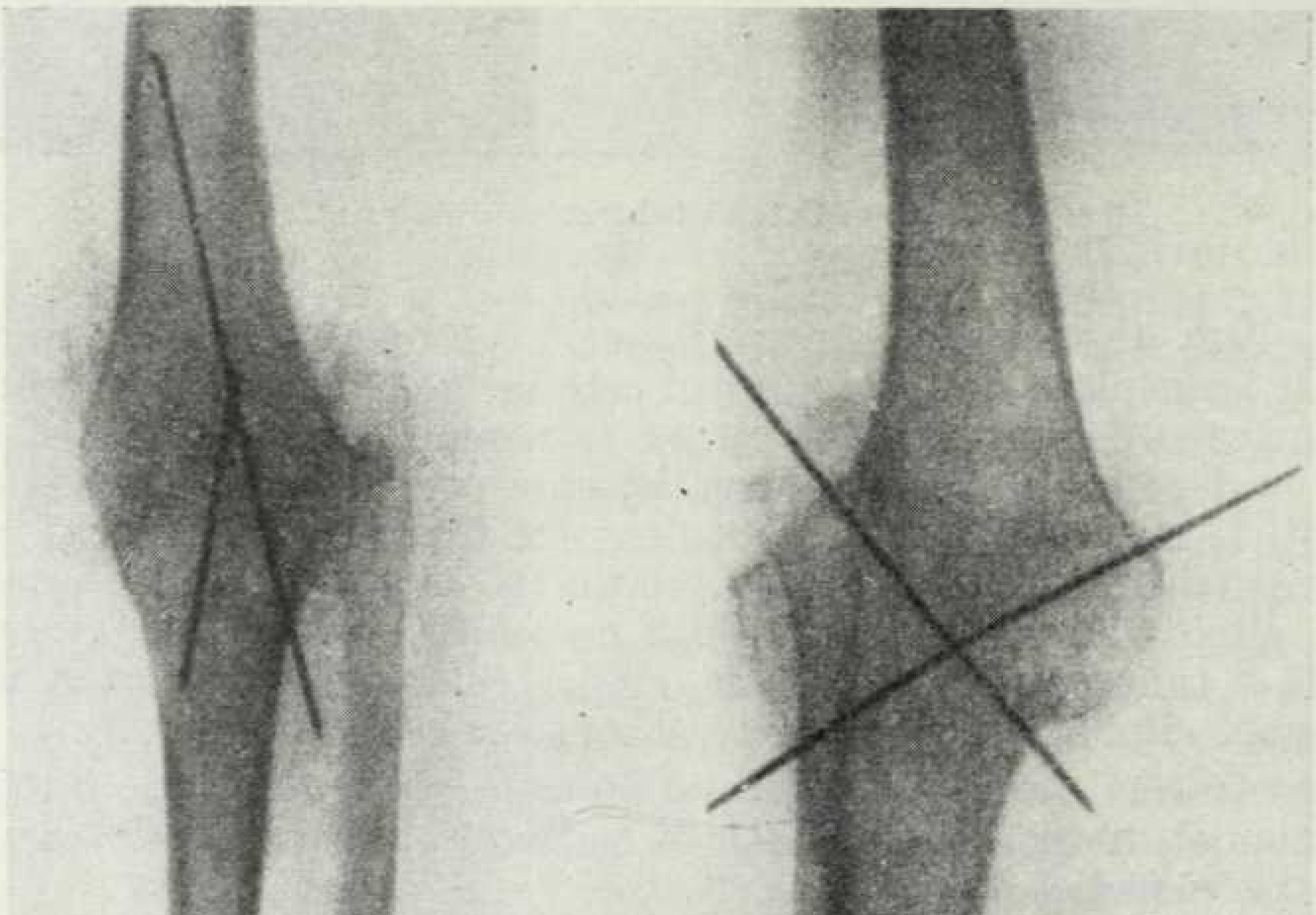

Fig. 144. — Rezecție de genunchi. Fixare temporară cu broșe în X.

Rezecția genunchiului are indicații la bolnavii adulți și constă în deschiderea largă a articulației, extirparea întregii sinoviale cu toate fundurile de sac și rezecarea din epifize pînă la un nivel în care osul este sănătos. Un amănunt important de tehnică este acela ca partea volutată a condililor femurali să fie eliminată printr-o osteotomie făcută cu o daltă lată, ținută paralel cu diafiza femurală, ca să fie apoi scoase toate fongozitățile care ar putea rămîne ascunse după restul condililor. După această rezecție se pun în contact mai intim suprafețele plane rezultate, pentru a se forma un singur element osos solid. Eventualele sechestre trebuie ridicate. În unele cazuri excepționale, cum este cazul citat de Colson, un voluminos sechestru tibial liber lăsat pe loc s-a reintegrat și s-a revitalizat, după doi ani de la rezecție.

Marea majoritate a autorilor preferă să facă completarea rezecției prin aplicarea unui aparat de compresiune, așa cum s-a arătat la partea generală.

Astfel executată, rezecția de genunchi devine o operație care suprimă focarul de excitație patologică și duce la o vindecare rapidă (în circa 4—6 luni), solidă și sigură a tuberculozei (fig. 143, 144, 145, 146 și 147). Mirabella și Bombelli au publicat un studiu pe 117 cazuri din care reiese acțiunea favorabilă a acestei intervenții.

Această operație nu se poate face atîta timp cît bolnavul este în perioada de creștere.

În legătură cu evoluția bolii, rezecția se face ori de cîte ori diagnosticul este indiscutabil, cînd leziunile osoase sînt evidente și cînd starea generală (viteza de sedimentare apropiată de normal, ca și potasemia, lipsa de febră) și locală o permit. Bolnavul, în orice caz, nu trebuie să fie în faza septicemică a bolii, să nu prezinte abcese reci fistulizate și suprainfectate. Un îndelung tratament de imobilizare cu tuberculostatice poate pune pe bolnav în situația de a fi operat. Sub protecția streptomicinei locale (2—3 g). a antibioticelor și chimioterapicelor administrate ulterior parenteral și per os, se obțin rezultate foarte bune, chiar dacă în articulație există în timpul operației abcese reci sau multe fongozități. De altfel și atunci cînd nu existau bacteriostaticele am obținut rezultate foarte bune în multe zeci de cazuri golind abcesul mare, cu anexele sale și fongozitățile, curățind totul, ca și suprafețele osoase, cu eter iodoformat. După rezecție, membrul inferior respectiv rămîne mai scurt. Acest inconvenient este însă neînsemnat. Bolnavul merge bine numai cînd membrul înțepenit este mai scurt decît cel mobil cu circa 2—3 cm. Cînd scurtarea este prea mare, se corectează printr-o încălțăminte cu toc mai înalt sau cu talpă dublă.

În ceea ce privește tratamentul complicațiilor, ne vom ocupa numai de corectarea anchilozei, cînd genunchiul este în poziție vicioasă, care face membrul de nefolosit.

În aceste cazuri se face la adult rezecția unui fragment în formă de cui cu baza anterioară prin care reușim să dăm membrului inferior axa longitudinală normală.

Deoarece prin această operație se mărește scurtarea membrului, noi am înlocuit această operație prin *tripla osteotomie a femurului, tibiei*

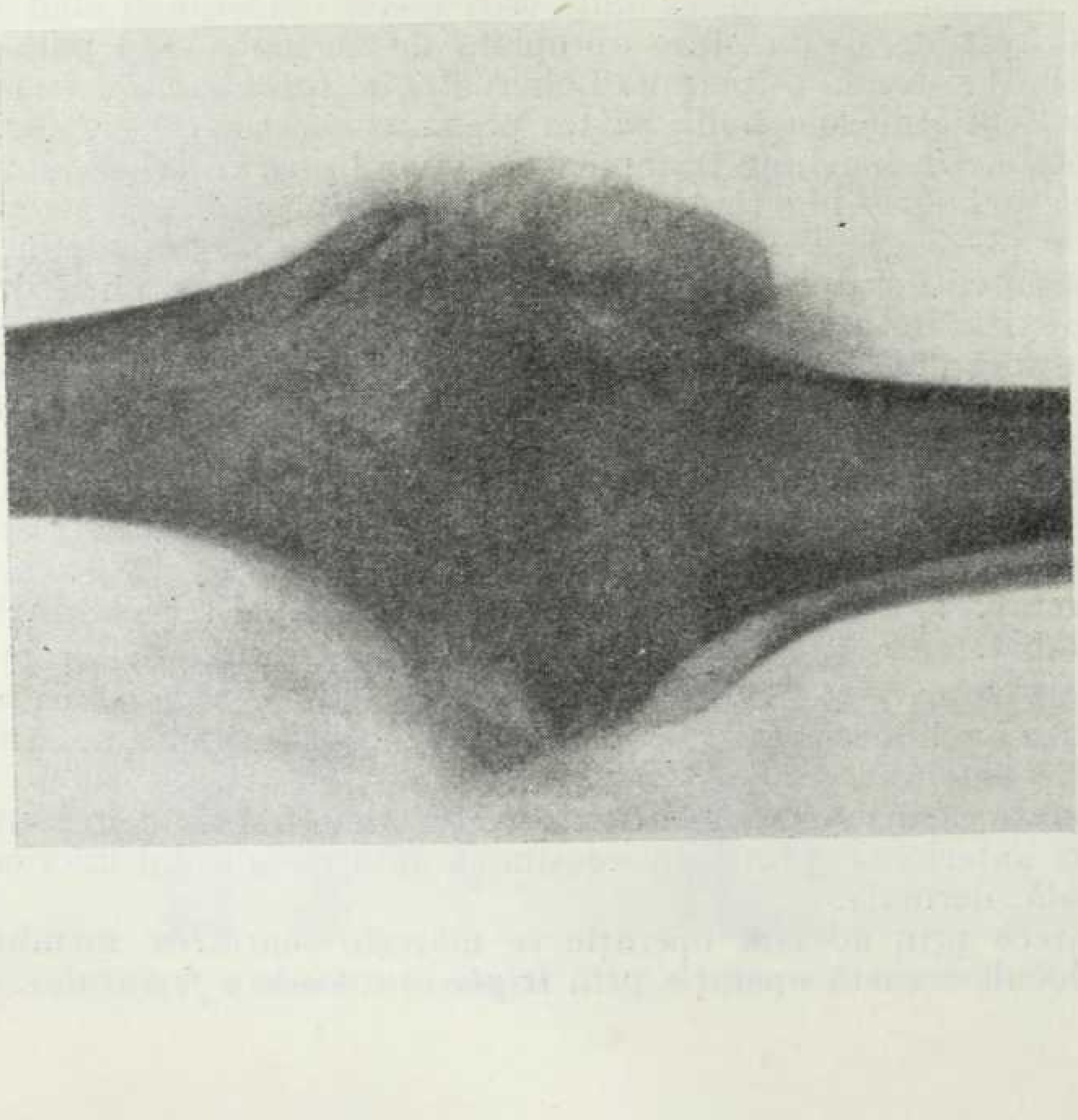

Fig. 145. — Rezecție de genunchi cu rotulă avivată ca element de fixare.

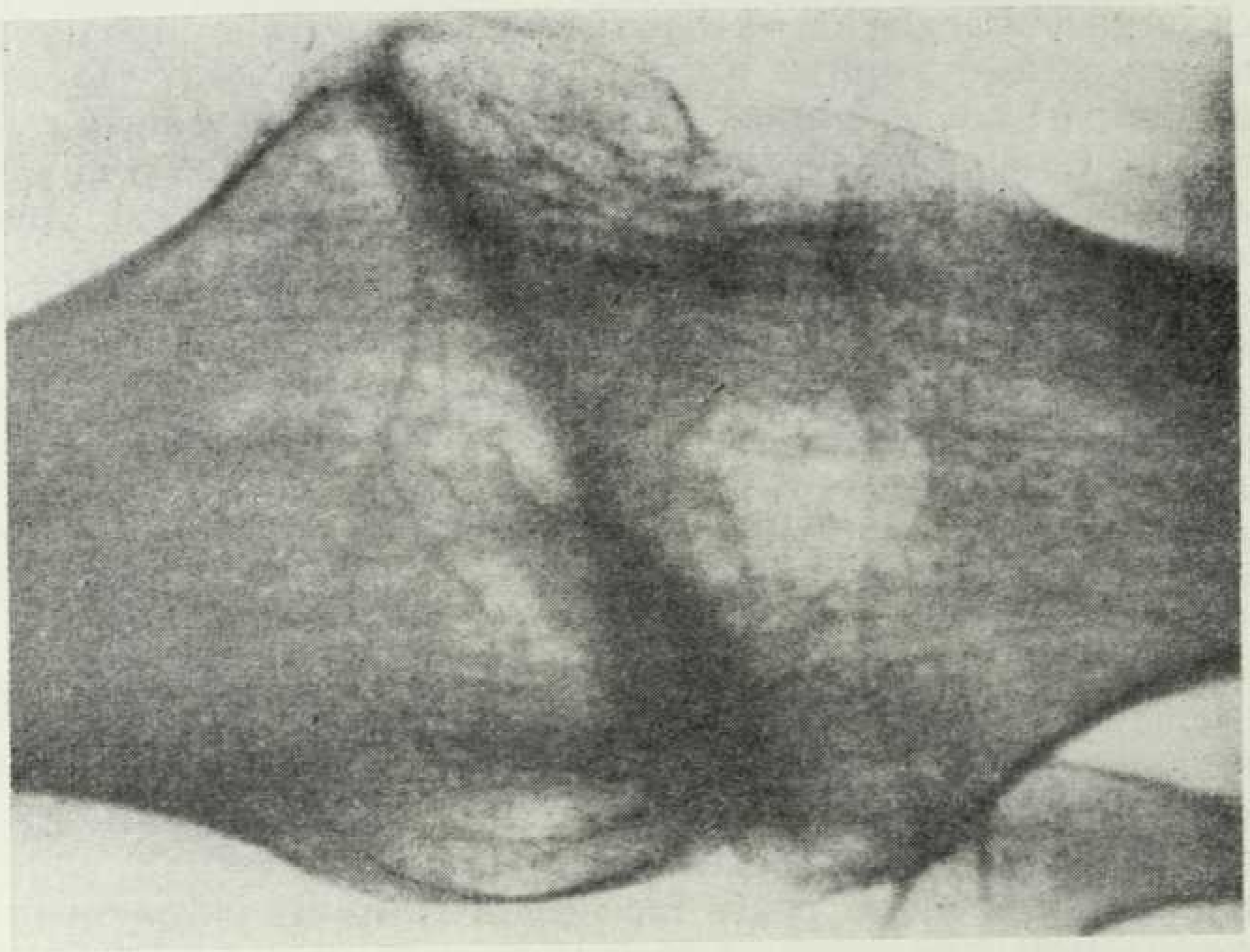

Fig. 146. — Rezecție de genunchi. Artrodeză intraarticulară, cu un grefon osos.

și peroneului după procedeul Rădulescu. Rezultatele acestei operații din punct de vedere estetic și funcțional sînt excelente. Tehnica a fost descrisă la partea generală.

Cînd, după cîțiva ani, musculatura este bună, se poate face după tripla osteotomie artroplastie de genunchi.

Dacă în trecut artroplastia de genunchi era proscrisă în tuberculoza de genunchi, astăzi ea își găsește numeroși adepți. Roth de la Cluj a fost

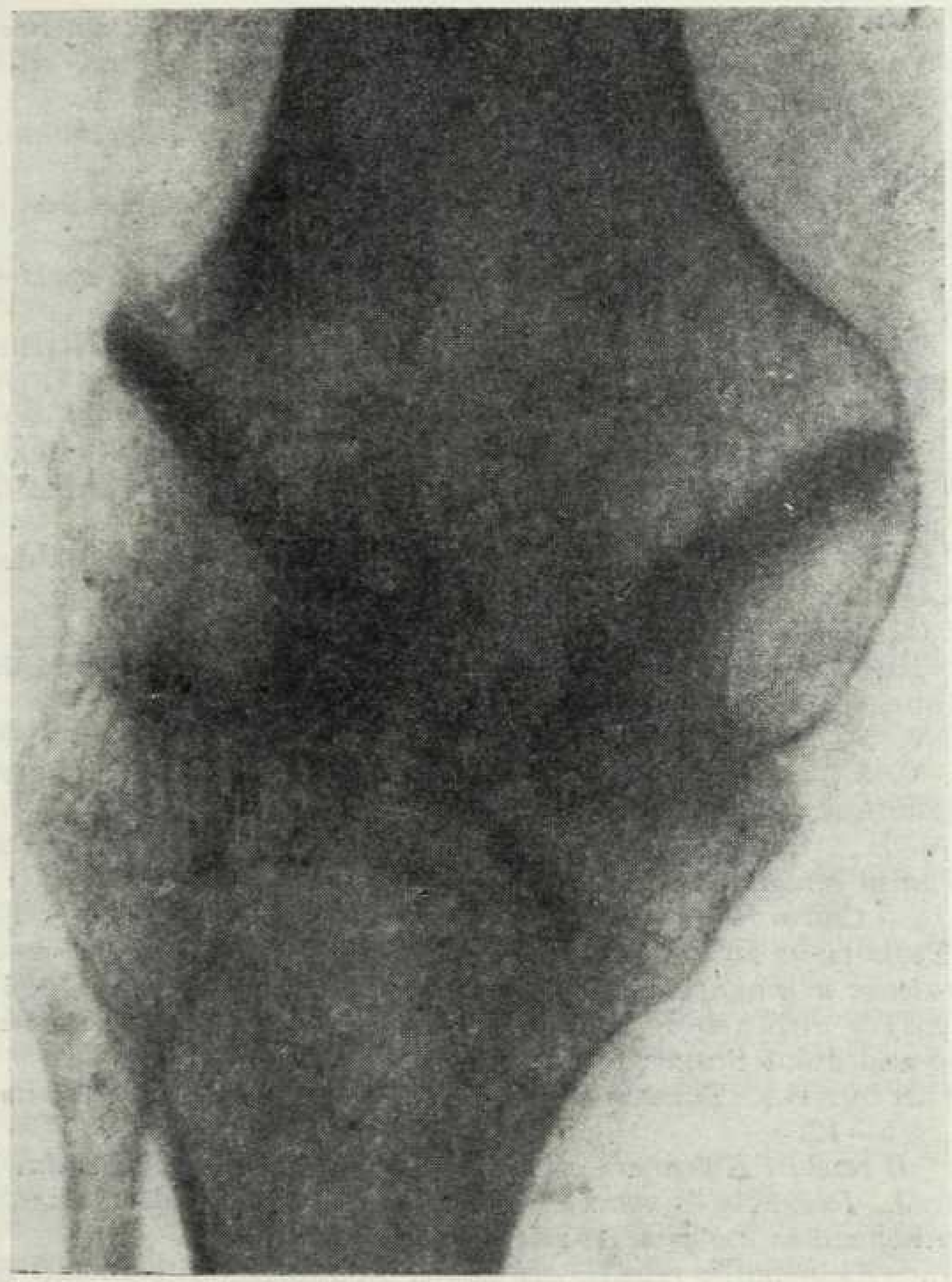

Fig. 147. — Rezecție de genunchi. Artrodeză intraarticulară cu două grefoane osoase în X.

cel dintîi autor care a făcut artroplastie de genunchi în tuberculoze articulare încă în evoluție. În prezent, atît pe litoral, cît și în celelalte spitale de specialitate se fac artroplastii și rezultatele sînt bune cînd se face o corectă selecțiune a cazurilor. Folosirea tuturor celorlalte mijloace medicamentoase (bacteriostatice, PAS, HIN etc.) este obligatorie. Pe baza experienței acumulate, autorii ajung la concluzia că artroplastia este posibilă în tuberculoza genunchiului. Indicațiile clasice de artroplastie sînt valabile și pentru genunchiul tuberculos, cu condiția alegerii momentului operator și a continuării tratamentului cu tuberculostatice.

BIBLIOGRAFIE

1. Ahern R. T. a. Arden G. P., *Intra-articular streptomycin in tuberculosis of the knee.* The British Medical Journal, 1952, *1*, 466.
2. Baciu Cl., *Beitrage zur Behandlung der Kniegelenkstuberkulose (Synovectomie bei kniegelenkstuberkulose mit abgeschlossen Knochenherder).* Zeitschrift für Orthopädie und ihre Grenzgebiete, Stuttgart, 1958, *90*, 427–434.
3. Barneville C., *Les formes latentes de tuberculose du genou.* Revue d'Ortopédie et du Chirurgie de l'appareil moteur, Paris, 1951, *2*.
4. Blind P., Langie H. et Routier J., *La streptomycine intra-articulaire avec récuperation fonctionnelle dans la tumeur blanche du genou à forme juxta-articulaire.* Revue de chirurgie orthopédique, 1953, **39**, *2*, 266.
5. Cistovici A. N., *Considerațiuni asupra artrodezei de genunchi în tratamentul tumorii albe a genunchiului.* Chirurgia, București, 1940, *10*.
6. Climescu V., *Tuberculoza genunchiului (Tuberculoza osteo-articulară.)* București, Edit. medicală, 1956, p. 570–620.
7. Colson M. M. et Houst, *Rehabilitation d'un séquestre tuberculeux après résection du genou.* La Presse médicale, Paris, 12 martie 1949, *17*, 231.
8. Coste F. et Kreis B., *Problèmes biologiques de la tuberculose ostéo-articulaire.* Revue du rhumatisme et des maladies osteo-articulaires, iunie 1955, *6*.
9. Daubenspeck W. u. Rausch E., *Beobachtungen über den Verlauf der Skelettuberkulose unter des Einwirkung der Tuberkulostatik.* Zeitschrift für Orthopädie, 1954, **85**, *2*.
10. Divano N. și Marcovici G., *Conservarea motilității în gonita sinovială la adulți.* Minerva ortopedica, Torino, 1958, *9–10*, 487–494.
11. Europäisches Symposion über die Behandlung der Skelete tuberkulose, 22–24, sept. 1954, Viena, Verlag Enge Stuttgart, 1956.
12. Fridland M. O., *Ortopedia.* Medghiz, Moscova, 1954.
13. Galland M., *Traitement des tuberculoses synoviales articulaires.* Revue de chirurgie orthopédique, 1955, *41*, 3.
14. Ghelikonova V. S., *Tuberkuloznii gonit.* Sovetskaia hirurghia, 1935, *1*, 73.
15. Ghelikonova V. S., *Tuberkulez Kolennovo sustava i evo lecenie.* Voprosî hirurghiceskovo tuberkuloza, Sbornik, 1940, *5*, 36.
16. Gratianskii V. P., *Ociagövîie tuberkuloznîie izmenema v oblastii Kolennovo sustava po dannîm rentghenogramî.* Hirurghiia, 1937, *1*, 122.
17. Herbert J. J., *Chirurgie et orthopédie du rhumatisme.* Paris, Masson, 1951.
18. Ianaș At., Priboianu M. și Haimovici N., *Sinovectomia în cadrul tratamentului artritei tuberculoase a genunchiului la adult.* Ortopedia, București, 1956, **1**, *3*, 205–211.
19. Jacson T. C., *The diffusion of antibiotics through the synovial membrane.* The Journal of Bone and Joint Surgery, 1955, **37 B**, *5*, 107.
20. Judet J. et Judet R., *Tuberculose du genou chez l'enfant.* La Médecine infantile, 1958, *3*, 5–12.
21. Kefer N. I., *O rezekții Kolennovo sustava.* Ortopedia i travmatologhia, 1929, **3**, *7*.
22. Kinzinger H. J., *Résultats de synovectomies curetages pour tumeur blanche du genou.* Acta Orthopaedica Belgica, 1956, **22**, *3–4*, 311–323.
23. Kornev P. G., *Ekonomnîie rezekții pri lecenii tuberkulozhnîh porajenii Kolennovo sustava.* Hirurghiia, 1947, **8**, *12*.
24. Kornev P. G., *Kostno-sustavnoi tuberkulez.* Moscova, Medghiz, 1951.
25. Korotkov P. S., *Ortopedia, travmatologhia i protezirovanie.* Moscova, 1959, *9*, 70–72.
26. Lange Max, *Orthopedisch-chirurgische operationslehre München, J. F. Bergmann*, 1954.
27. Lettlojy, Seree et Hubert, *La tuberculose du genou, formé à debout synoviale.* La Semaine des Hôpitaux, 1953, *41*, 2 499.
28. Manzini Al., *Limites entre le traitement conservateur et chirurgical de la tuberculose osteo-articulaire.* Revue de chirugie orthopédique et réparatrice de l'appareil moteur, 1955, **41**, *2*, 272–275.
29. Mirabella O. și Bombelli R., *Rezecția-artrodeză a genunchiului în gonita tuberculoasă.* Archivio di ortopedia, Milano, 1958, **71**, *3*, 368–372.
30. Mortens J., *Tuberculosis of the knee-joint.* Ed. H. K. Lewis, 1948.
31. Moulonguet P., *Une fausse tumeur blanche. L'arthrite fibrineuse.* La Semaine des Hôpitaux, 1947, **23**, *20*, 1 313–1 362.

32. NIKIFOROVA E. K., *Patologhiceskie podvivihi Kolennovo sustava i ih lecenie.* Ortopedia travmatologhia, 1929, *3*, 41—48.
33. PANEVA -HOLEVICI R., *Un caz de artroplastie bilaterală a genunchiului, după osteo-artrita tuberculoasă.* Ortopedia, travmatologhia i protezirovanie, 1960, *8*, 70—72.
34. PRIBOIANU M., POPESCU E., VASILIU N. și MĂTASĂ AL., *Considerații asupra artroplastiei în tuberculoza genunchiului*, Chirurgia, 1958, nr. *1*, p. 61—66.
35. PRIBOIANU M., POPESCU E., MĂTASĂ AL. și TUDOSE M., *Rezultate tardive prin artroplastie în tuberculoza genunchiului*, Chirurgia, 1961, nr. *4*, p. 543—547.
36. RĂDULESCU AL. (în colaborare cu RĂDULESCU ALICE și BACIU CL.), *Ortopedia chirurgicală*, vol. I și II, București, Edit. medicală, 1956—1957.
37. RABUBRIN A. E., *Antibioticele în tratamentul tuberculozei.* Kliniceskaia medițina, 1949, **XXVIII**, *1*.
38. RĂDULESCU ALEX., *Tuberculoza osteo-articulară și tratamentul ei.* Revista de ortopedie, Cluj, 1935, *2—3*.
39. RĂDULESCU ALEX., DENISCHI A. și ENĂCHESCU GH., Rolul tuberculostaticelor în terapia tuberculozei osteo-articulare. Probleme de tuberculoză (III). Ed. Acad. R.P.R., 1962.
40. ROLIE E. I., *Otdalennïe rezultati konservativnovo lecenia tuberkuleza Kolennovo sustava u detei.* Leningrad, Medghiz, 1936.
41. ROSSLER, *Fortschritte in der medikamentosen Behandlung in der Orthopädie.* Verhandlungen des deutschen Orthop. Geselschaft, 42 Kongress Salzburg, 1954, *8—11*, IX.
42. SCHLAAF J., *Freiwglich augeheilte Knietuberkulose*, Zeitschfrit für Orthopaedie, 1955, **85**, *4*, 599.
43. SKOSOGORENKO G. F., *Ortopedia*, travmatologhia i proteizirovanie, Moscova, *6*, 24—30, 1961.
44. SMIRNOVA A. M., *Ob osteotomiah pri Koksitah i gonitah.* Sovetskaia hirurghia, 1935, *1*, 123—130.
45. STEPANSKAIA O. H., *Tratamentul chirurgical al tuberculozei rotulei în prezența unor fenomene evidente de artrită.* Ortopedia, travmatologhia i protezirovanie, 1963, *3*, 41—45.
46. STEVENSON F. H., *The chemoterapy of orthopaedic tuberculosis.* The Journal of Bone and Joint Surgery, 1954, **36 B**, *5*.
47. VERESCEAGHIN A. P., *Necrectomiile intraarticulare și artroliza în tuberculoza genunchiului.* Vestnik hirurghii, 1960, *2*, 76—83.
48. VREDEN R. R., *O konservativnom i operaționom lecenii tuberkuleznih gonitov.* Ortopedia i travmatologhia, 1927, *5—6*, **10**.
49. ZAȚEPIN T. S., *Ortopedia infantilă.* București, Edit. de stat pentru literatura științifică, 1952.
50. ZILBERMAN R. P., GHIRILOVICI M. A., LUDVIG E. I., *Tomografia kolennovo sustava pri tuberkuloznom gonite.* Ortopedia, travmatologhia, i protezirovanie, 1961, *1*, 82.
51. WASTERT J., *Die chirurgikalische Behandlung der Kniegelenkstuberkulose.* Deutsche Geselschaft für Chirurghie, 1950, *4—7*, 4.
52. WILKINSON M. C., *Synovectomie in tuberculosis of the knee-joint.* The Journal of Bone and Joint Surgery, 1953, **35 B**, *2*.
53. WILKINSON M. C., *Partial synovectomy in the treatment of tuberculosis of the Knee.* The Journal of Bone and Joint Surgery, British Volume, 1962, 44—B, *1*, 34.

Osteomielita extremității inferioare a femurului și a extremității superioare a tibiei

În capitolul de față ne vom referi la unele aspecte caracteristice ale osteomielitei cu localizare în regiunea genunchiului.

După cum se știe, osteomielita acută manifestă o preferință pentru extremitățile oaselor lungi. Extremitatea inferioară a femurului și cea superioară a tibiei sînt dintre cele mai frecvent interesate.

Etiopatogenia acestei localizări nu are nimic specific și de aceea nu considerăm necesară o prezentare a ei, tratatele de specialitate făcînd-o pe larg.

În clinică, fenomenele fiziopatologice se pun în evidență în regiunea metafizară, cu predilecție la extremitatea inferioară a femurului. După Leveuf, această regiune ar fi invadată ulterior, prin infectarea măduvei osoase. Infecția ar fi, după el, transmisă de la corticala diafizei (în treimea ei inferioară) la măduvă și apoi la metafiză, unde apar fenomenele clinice grave. De aceea Leveuf era împotriva trepanațiilor precoce. Noi găsim că acest argument nu este valabil în practică și că actul chirurgical minor, forajul metafizei, trebuie făcut de la început.

Trueta (1951) completează teoria embolică cu noi date. După acest autor, regiunile în care nu se produc infarcte și în special cele irigate de vasele perforante și periostice primesc o cantitate crescută de sînge și astfel se stabilește un proces inflamator complet a cărui consecință este dezvoltarea unui edem intra- și extraosos; țesutul trabecular și lamelar, nefiind elastic, favorizează progresarea edemului către suprafața osului și deci spre articulație. Periostul este ridicat de acest proces și de pe corticală, întrerupîndu-se astfel irigarea sanguină a osului din rețeua periostală, deci crearea de condiții pentru formarea de sechestre de infarct osos.

Anatomie patologică. Faza inițială a bolii se manifestă prin leziuni de diferite intensități pe care le putem constata numai prin actul operator precoce. Se găsește din primul moment o stare congestivă și edematoasă a țesuturilor din jurul metafizei și deci în imediata apropiere a articulației genunchiului. După un timp, fenomenele se accentuează și sub periostul deslipit de pe os și sub țesutul fibros juxtametafizar se găsește puroi. Acesta, în formele grave, septicemice, are un aspect hemoragic. La nivelul infecției metafiza are un aspect roșiatic și zgrunțuros, sîngerînd prin mici orificii din cauza stazei sanguine. Dacă prin trepanație se creează un orificiu, iese o măduvă roșie-vînătă, amestecată cu puroi. De multe ori aceasta se evacuează de la început din jur în cantitate apreciabilă subperiostal sau în țesuturile moi, formînd un flegmon în mijlocul căruia metafiza, cu o parte din diafiză apare sechestrată. Acest aspect se observă astăzi, date fiind antibioticele de care dispunem excesiv de rar.

Infecția se oprește în genere la nivelul cartilajului diafizo-epifizar, care este rezistent; numai în cazuri excepționale este și el străbătut, încît fenomenele inflamatorii, ca și cele distructive din epifiză, invadează articulația, producîndu-se piartroza. Cînd abcesul se află imediat în jurul articulației, capsula, foarte rezistentă la infecție, este totuși influențată (edemațiată, îngroșată), ca și sinoviala.

Îngroșarea și retractarea capsulei, de pildă de partea posterioară a genunchiului, sînt urmate de o atitudine permanentă în flexiune a articulației, contribuind, împreună cu celelalte fenomene patologice, la redorile articulare și chiar la subluxația gambei.

În cazul acesta, condilii femurali, conform legilor lui Delpech-Mayer-Wolff, se vor hipertrofia la partea lor anterioară,mărind gradul de subluxație a gambei. Musculatura din jurul articulației este interesată fie prin fenomene de celulită, fie prin scleroză și distrucție.

Cînd infecția începe să se localizeze și boala tinde să devină cronică, se instalează fistule prin care curge puroi și ies mici sechestre.

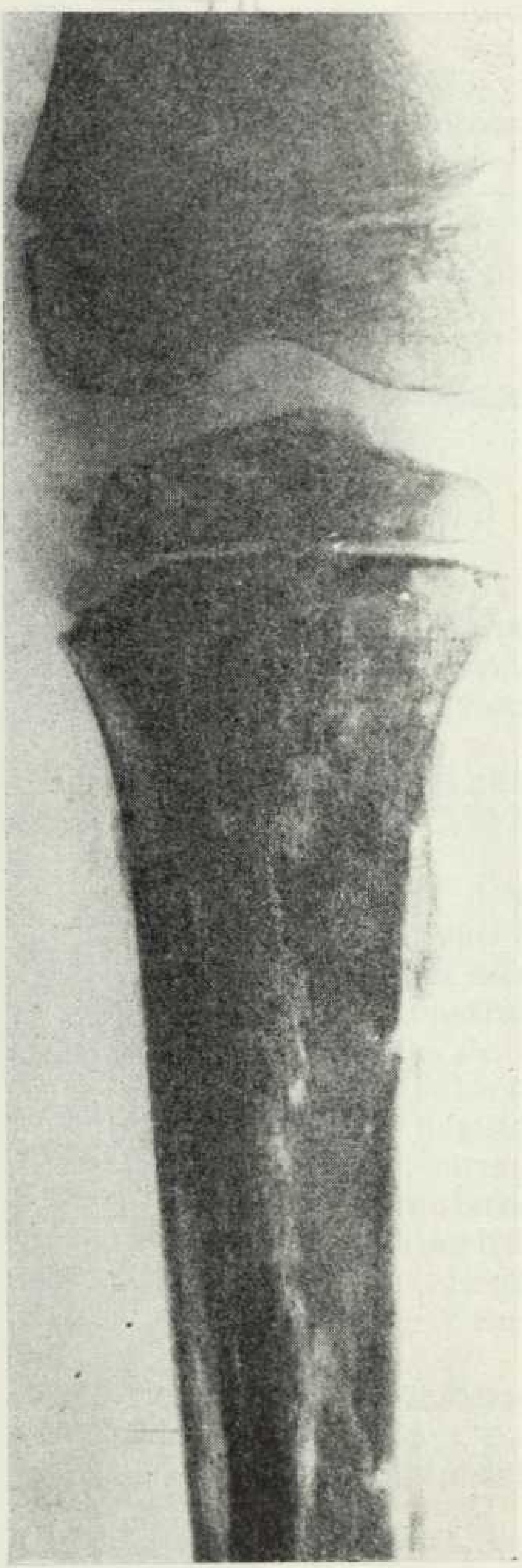

Fig. 148. — Osteomielita extremităţii superioare a tibiei cu sechestre şi leziuni epifizare.

De la o vreme, osul se cicatrizează, iar părţile moi se vindecă prin mari cicatrice scleroase aderente. În aceste cazuri se adaugă şi retracţii tendinoase care desăvîrşesc diformitatea.

Dacă vindecarea nu se produce, prin fistule continuă să se elimine puroi, iar pielea din jur se eczematizează. Din cînd în cînd, prin închiderea incidentală a fistulelor, încep fenomene clinice uneori grave, cu formare de abcese, flegmoane, cu febră mare şi alteori dramatice prin dezvoltarea rapidă a microbilor anaerobi cu gangrenă gazoasă, septicemie etc.

Forme clinice actuale. În urma folosirii antibioticelor actuale în mod masiv, boala, surprinsă la începutul ei, îşi modifică evoluţia, dînd impresia unei vindecări totale. După luni şi uneori după ani de zile observăm leziuni osteoperiostice ciudate, cu manifestări algice şi de impotenţă funcţională, precum şi aspecte radiografice care ne pun probleme de diagnostic uneori foarte dificile (osteodistrofii localizate, eburnare osoasă limitată, chist osos cu reacţie de condensare în jur, aspecte tumorale).

Aspecte radiografice. În stadiul iniţial nu se arată nici o schimbare în consistenţa şi în structura extremităţilor femurale ori tibiale care constituiesc genunchiul.

După 15—20 de zile se pot pune în evidenţă unele modificări, şi anume o uşoară decalcifiere, un aspect estompat la locul unde s-a localizat infecţia. Sechestrele nu apar decît mai tîrziu şi pot fi puse în evidenţă îngroşările periostale, abcesele osoase înconjurate de o puternică reacţie osoasă, spre deosebire de ale lui Brodie (fig. 148 şi 149).

Printre complicaţiile tardive ale osteomielitei acute a extremităţii inferioare a femurului, atunci cînd afecţiunea a evoluat în primele luni ale vieţii, se numără şi distrugerea unuia dintre condili. Diformitatea care se instalează după aceste distrugeri este un genu valgum sau un genu varum, după cum condilul interesat a fost cel extern

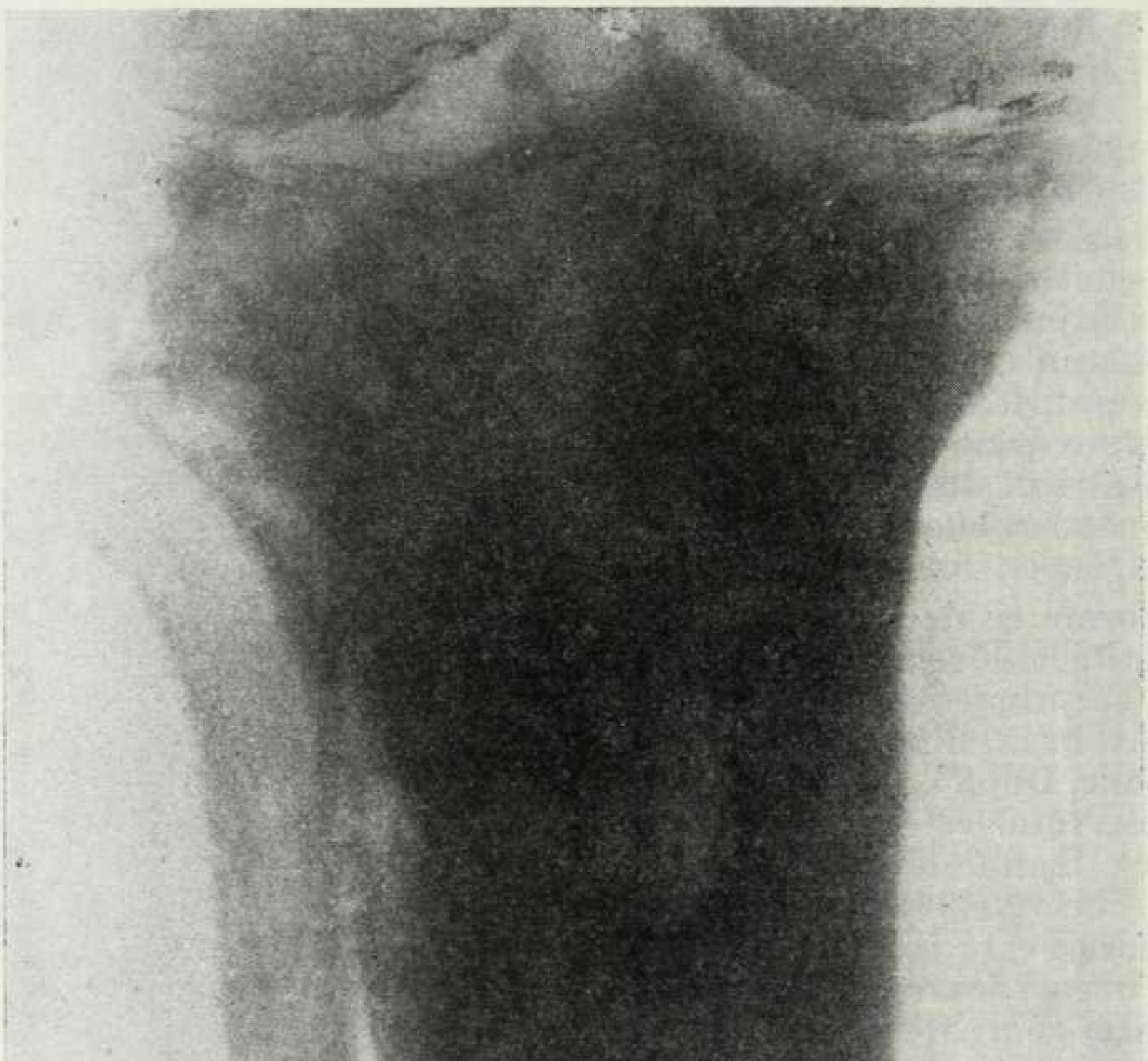

Fig. 149. — Osteomielita extremității superioare a tibiei, cu prinderea articulației, sechestru și abces central intraosos.

sau cel intern. Z. A. Leandreș a rezolvat aceste cazuri, reconstituind osteoplastic condilii respectivi.

În ceea ce privește tratamentul sechelelor osteomielitei (diformități de direcție, subluxație, anchiloză), se va discuta în cadrul a diverse capitole.

BIBLIOGRAFIE

1. Leandreș Z. A., *Rekonstrukția kolennovo sustava pri otsutsvii odnavo iz miscelkov bedra.* Ortopedia, travmatologhia i protezirovanie, Moscova, 1961, *1*, 76–77.
2. Rădulescu Alex., în colaborare cu Rădulescu Alice și Baciu Cl.), *Ortopedia chirurgicală,* vol. I, București, Edit. medicală, 1956.

Osteomielita rotulei

Osteomielita rotulei este infecția piogenică localizată la acest os pe cale hematogenă. Primul caz a fost descris de Thirion în 1829. Studii mai complete asupra afecțiunii au fost publicate de Rocher în 1923 și de Evans în 1962.

Frecvență. Afecțiunea este rară. Pînă în 1923, Rocher a adunat din literatură numai 6 cazuri. În 1938, Moore adună 60 de cazuri. În 1942, Kirby-Smith mai descrie un caz, iar în 1962 Evans încă 5 cazuri.

Etiopatogenie. Osteomielita rotulei se întîlnește la copii între 5 și 15 ani în aproape jumătate din cazuri. Raritatea apariției la copii sub 5 ani se datorește, după Moore, faptului că pînă la această vîrstă rotula este cartilaginoasă, la aceasta trebuind să adăugăm și faptul, demonstrat experimental de Röpke, că este și slab vascularizată. După vîrsta de 5 ani, o dată cu osificarea rotulei, se îmbogățește și rețeaua ei vasculară, vasele pornind de la un plex situat pe fața anterioară a ei. Cea mai bogată și mai intensă vascularizație se întîlnește la 12 ani. După Röpke, circulația patelară reprezintă un mic „shunt" în cadrul sistemului circulator general al membrului inferior și embolusul infectant care duce la apariția osteomielitei hematogene are deci șanse să se localizeze pe rotulă în această perioadă. De obicei infecția se datorește stafilococului auriu, și, mai rar, streptococului.

În jumătate din cazuri, în antecedente se descoperă un traumatism asupra rotulei.

Simptomatologie. Clinic, osteomielita rotulei se poate prezenta sub forma unei infecții acute, subacute și cronice.

Forma clinică a unei infecții acute este ușor de recunoscut fiindcă toate semnele sînt strict localizate la nivelul rotulei. De obicei la început se instalează durerea și apoi și celelalte simptome ale lui Celsus. După apariția abcesului, acesta se fistulizează și se deschide către partea anterioară.

Forma clinică a unei infecții subacute se întîlnește la indivizii cu o rezistență imunologică mare sau la care s-a administrat un tratament insuficient. Ea se mai poate de asemenea întîlni în cazurile în care virulența

agentului patogen este relativ scăzută. Capsula articulară apare în aceste cazuri destinsă și șocul rotulian prezent. În punția articulară lichidul intraarticular poate fi steril.

Forma clinică a unei infecții cronice se manifestă de asemenea prin tumefierea articulației și șoc rotulian. V.S.E = 18–24 mm la o oră. Lichidul intrarticular obținut prin puncție este de asemenea steril. Într-un caz al lui Broca, înfățișarea clinică era aceea a unei higrome rotuliene în fundul căreia autorul a fost surprins cînd, după incizie, a găsit un sechestru al rotulei.

Aspecte radiologice. De obicei se observă o rarefacție localizată a rotulei și uneori secheste aparente sau chiar distrucții. Este bine să se facă nu numai radiografii de față și de profil, ci și tangențiale, pentru a se putea pune bine în evidență nivelul sechestrului sau al cariei osoase.

Diagnostic. În formele abcedate și fistulizate anterior trebuie făcut diagnosticul diferențial cu bursitele prerotuliene infectate. Deseori numai radiografia este edificatoare din acest punct de vedere. Dacă la aceasta se adaugă și faptul că, la copii, bursitele prerotuliene infectate sînt excepționale, diagnosticul în fața unui asemenea caz se poate pune cu oarecare ușurință.

În formele subacute și cronice trebuie făcut diagnosticul diferențial cu artroza, cu osteoartrita tuberculoasă și cu artrita monoarticulară micotică.

La copiii care prezintă o celulită subacută la nivelul fetei anterioare a rotulei sau o hidartroză persistentă trebuie să ne gîndim în permanență și la posibilitatea existenței unei osteomielite de rotulă.

Complicații. Complicația majoră a osteomielitei de rotulă este artrita supurată a genunchiului. Aceasta apare în special la adulți, deoarece la copii cartilajul rotulian rezistă propagării infecției.

Tratament. În afara tratamentului general care se impune în cura fiecărei osteomielite, mai este uneori necesară sechestrectomia, cu chiuretarea focarului sau chiar patelectomia.

BIBLIOGRAFIE

1. Evans D. K., *Osteomylits of the Patella*, The Journal of Done and Joint Surgery, 1962, 44–B, *2*, 319–323.
2. Rocher H. L., *Osteomyélite de la rotule*, Journal de Medicine de Bordeaux, 1923, *95*, 921.
3. Röpke W., *Zur Kenntniss der Tuberkulose und Osteomyeliti der Patella*, Archiv für klinische Chirurgie, 1904, *73*, 429, 1944.

Osteita parazitară

Este o afecțiune datorită în genere teniei echinococcus și este foarte rară la genunchi. Greenvay a găsit numai 9 cazuri de osteită la 2 400 de echinococcoze. Posibilitatea localizării la genunchi interesează mai mult în vederea diagnosticului diferențial. Chisturile hidatice multiloculare, cu

proliferare exogenă, cînd ajung în special la metafiza tibiei se prezintă ca ciorchini îngrămădiți în osul foarte rarefiat. Prin evoluția lor exogenă, într-un anumit stadiu pot să năpădească țesuturile moi dimprejur. Cînd tibia începe să se decalcifice și corticala să se subțieze, tesuturile moi dimprejur sînt și ele invadate.

Cînd apar simptomele unei fracturi și prin traumatism s-au rupt și o serie de vezicule, starea generală poate fi grav influențată de revărsarea conținutului lichid, care este extrem de toxic, dînd naștere la fenomene anafilactice.

Pe tumefacție, prin apăsare, se produce mai ales în părțile moi un mic zgomot caracteristic, care se transmite la mînă și poartă numele de „fremisment hidatic'' sau de „crepitație de pergament''. În cazul cînd diagnosticul este numai bănuit, se recurge la examene de laborator cum sînt : eozinofilia, reacția Weinberg-Pîrvu, Casoni etc.

Tratamentul constă în deschiderea și curățirea cavității după ce s-a introdus înăuntru soluție formolată, precum și în țesuturile din jur, ca să înlăturăm fenomenele de intoxicație acută și ca să nu se refacă hidatidele prin inoculare.

BIBLIOGRAFIE

1. Rădulescu Al., *Tratat de ortopedie chirurgicală.* Edit. Cartea Romînească, Cluj, 1939.

Micozele osteoarticulare ale genunchiului

Diferite micoze pot infecta organismul uman fie direct, pe cale digestivă, fie pe cale de contagiune de la animal la om sau de la om la om.

Varietatea criptogamelor este destul de mare și după numele lor bolile se cunosc ca : aspergiloză (fig. 150 și 151), blastomicoză, actinomicoză, sporotricoză (fig. 152) etc.

Infectarea se face pe cale bucală sau digestivă la cei care au obiceiul să mestece în dinți paie, cotoare de ierburi, spice sau grăunțe proaspete de grîu, dar și pe cale pulmonară la treierători, vînturători de cereale etc. În caz de rănire a mucoasei bucale sau stomacale, se produce inocularea, urmată de o incubație, uneori rapidă, de cîteva zile, alteori foarte întîrziată. Bineînțeles, fiecare criptogamă își păstrează particularitățile legate de biologia sa. În genere, ciupercile amintite dau periostite, gome, abcese intraosoase cu aspecte diferite.

Anatomie patologică. În periostite se observă, pe lîngă îngroșarea periostului, și colecții, ca și cînd ar fi vorba de abcese subperiostale. Alteori totul se reduce la îngroșarea periostului care acoperă un țesut cu caracter fongos, asemănător uneori unei leziuni sifilitice sau tuberculoase. Cînd leziunea există în spongioasa metafizei genunchiului, afecțiunea ia un caracter în parte distructiv, în parte cazeiform, iar la microscop se văd noduli similari celor tuberculoși, limitați de o zonă condensată osoasă de apărare, precum și mici cavități în care se află puroi ori fongozități și

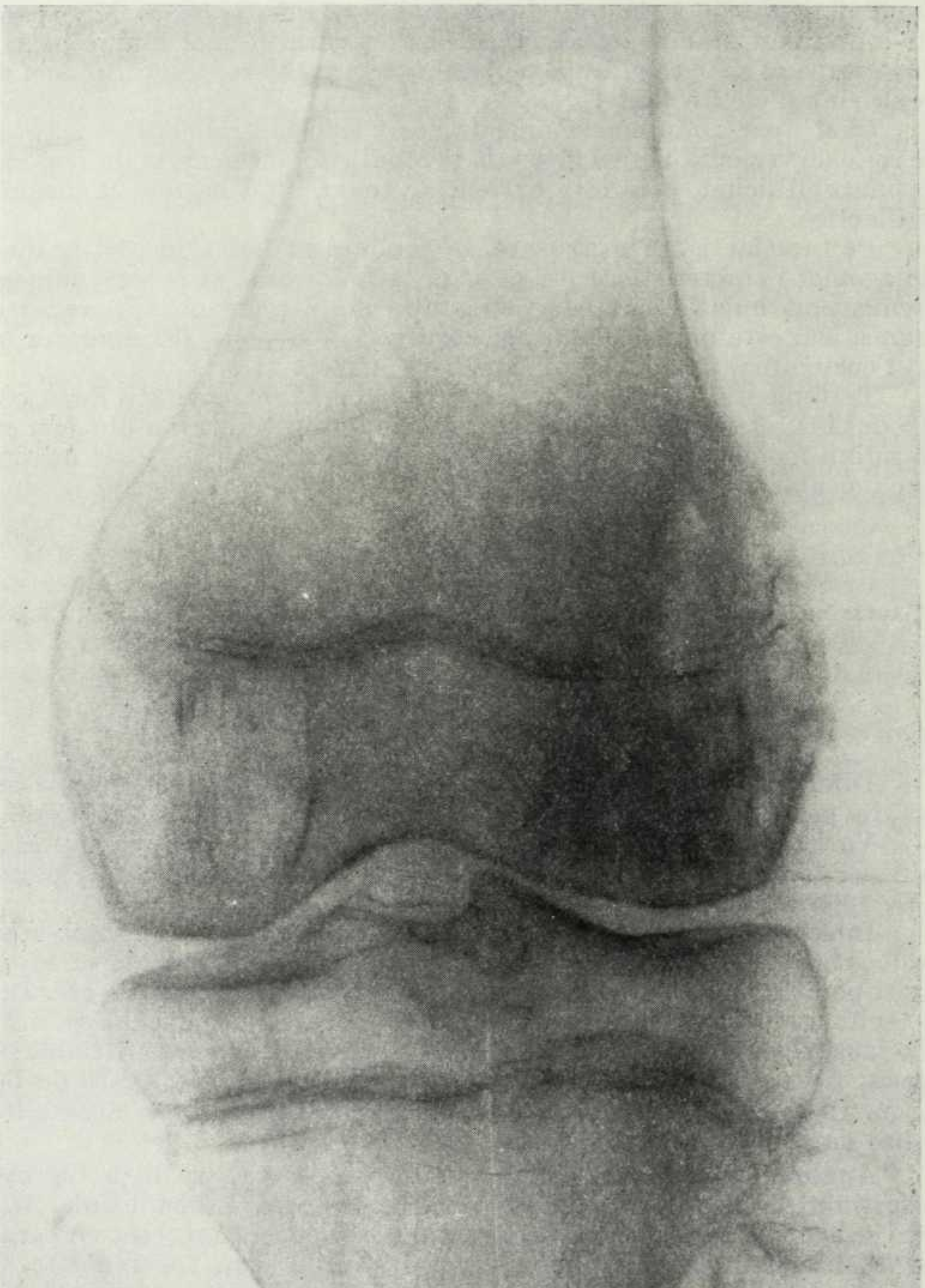

Fig. 150. – Aspergiloză. Radiografie de faţă.

rareori sechestre. Sporotricoza dă cu predilecție forma de tuberculoame, mai mult decît actinomicoza, care ajunge repede la fistulizare, mai cu seamă către partea internă a genunchiului.

În forma osteomielitică, procesul patologic este mai necrozant și pătrunde în toate păturile osului.

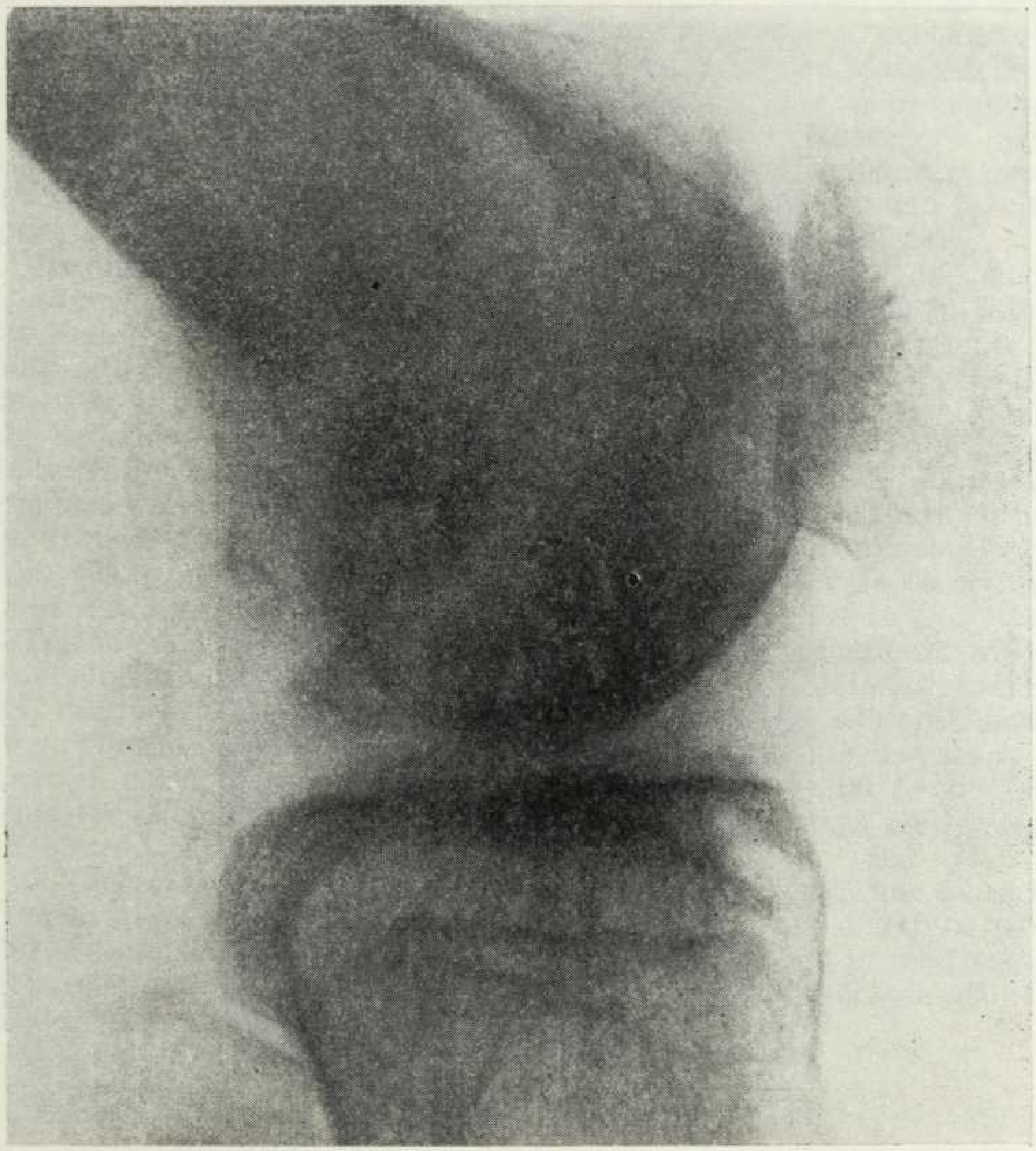

Fig. 151. — Aspergiloză. Radiografie de profil.

Simptomatologie. Micozele încep adesea ca o boală cu caracter septicemic și chiar atunci cînd se manifestă cu predilecție local au avut totuși o perioadă foarte scurtă de stare generală rea, dar cu puțin răsunet, încît a trecut aproape nebăgată în seamă. Blastomicoza dă o reacție febrilă foarte mare și stare septicemică, actinomicoza forme tumorale fistulizate, iar sporotricoza apare sub aspecte clinice mai benigne. În multe cazuri însă

micozele încep brusc, prin febră foarte mare, frisoane, iar după scurt interval se localizează la genunchi, fie numai în os, fie și în articulație. Formele tumorale atrag repede atenția, iar cele piemice se însoțesc și de tulburări viscerale grave. Există și manifestări locale, destul de reduse, cu o simptomatologie care evoluează încet și numai uneori cu recrudescențe.

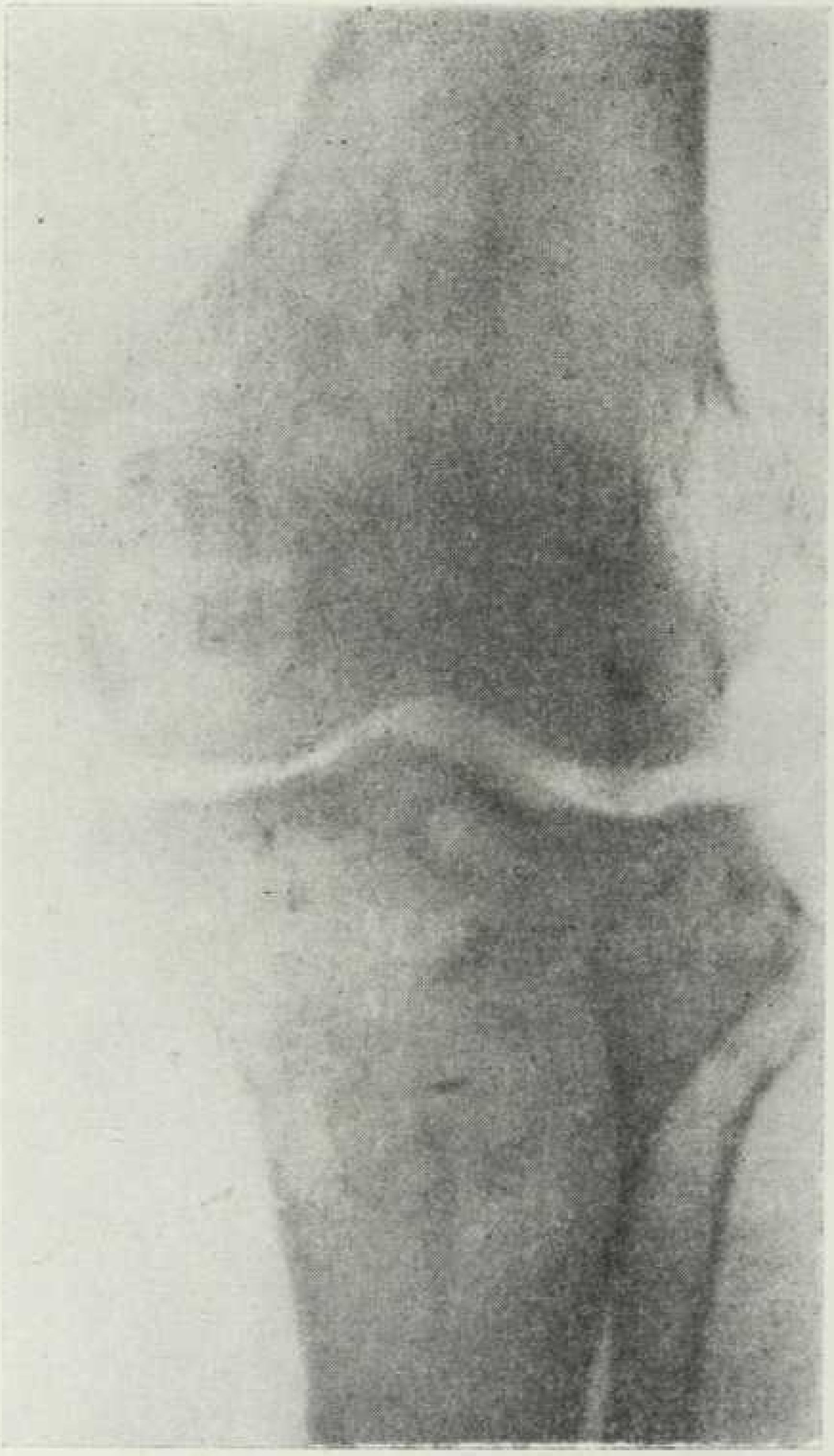

Fig. 152. — Sporotricoză.

Periostitele limitate la partea cu totul inferioară a diafizei femurale, dar mai ales către epifiza tibială, au o evoluție lentă, benignă și tabloul clinic este confundat cu cel al reumatismului cronic sau cu al artrozei genunchiului.

Abcesele intraosoase dau fenomene dureroase mai ales nocturne și impotență funcțională accentuată, îngreuind diagnosticul. Aceste forme prezintă fistule multiple care se pot infecta secundar, în care caz situația locală se înrăutățește mult și diagnosticul devine și mai dificil.

Formele osteomielitice împrumută aspectul și simptomatologia acestei boli și duc la eliminarea de sechestre prin fistule și la fracturi. Regiunea este mult tumefiată, iar din fistule iese adesea o secreție galbenă-aurie, sub formă de mici grunji.

Aspect radiografic. Radiografia ne furnizează relații în genere prețioase. Un os invadat de micoză seamănă cu „un cer cenușiu tărcat cu nori albi". În alte cazuri, tabloul radiografic este asemănător cu acela al osteomielitei cronice, cu distrugeri osoase, condensări, sechestre. Mai sînt și forme care dau impresia de abcese osoase înconjurate de zone de os condensat.

Într-unul din cazurile noastre, radiografia arăta distrugere chistică multiplă epifizară (condilul femural extern), cu zone de condensare osoasă, dar fără nici o reacție periostală. Leziunile distructive sau sub formă de osteomielită se observă cu oarecare predilecție la epifiza tibială.

Diagnostic. Se poate face, dacă ținem seama de felul de debut al bolii, de mediul în care lucrează bolnavul și de împrejurările în care s-a arătat boala. Ținînd seama de raritatea cazurilor de micoze, precum și de faptul că ele se manifestă clinic și radiologic în mod asemănător cu afecțiunile osteoarticulare frecvente (osteomielita, osteitele infecțioase, osteoartrita tuberculoasă, sifilisul osos), diagnosticul este greu de pus. Radiografia ne poate sta însă în ajutor, într-o oarecare măsură. Trebuie să recurgem însă neapărat la examenul de laborator. Frotiurile făcute cu puroi extras în mod steril pot să arate la microscop formațiuni micelare caracteristice. Prin culturi, un laborator specializat în astfel de cercetări ne poate afirma sau infirma diagnosticul.

Tratament. În sporotricoză și mai puțin în actinomicoză medicamentul cel mai activ este iodul, sub diverse forme (iod coloidal, ioduri în injecții sau prin iontoforeză). Iodura de potasiu se dă zilnic în doze de 8–10 g. Tinctura de iod proaspăt preparată se dă în lapte, în care se pun picături al căror număr se ridică trepat pînă la 200–300 pe zi. Aceste doze masive se controlează cu atenție pentru ca bolnavul să nu dea semne de intoleranță sau de iodism.

Se recomandă ca, o dată cu tratamentul medicamentos, să se facă și cel chirurgical (deschidere largă, curățirea focarelor). Se îmbibă pansamentul cu soluții iodate și se schimbă des. Unii folosesc în mod complementar roentgenterapia, alții sărurile de aur. Vaccinoterapia dă și ea rezultate bune.

BIBLIOGRAFIE

1. Rădulescu Al. (în colaborare cu Rădulescu Alice și Baciu Cl.), *Ortopedia chirurgicală*, vol. I, București, Edit. medicală, 1956, 543–544.

Osteoperiostitele și artritele tifice și paratifice

Bacilul lui Eberth și salmonelele pot și ele infecta țesutul osos și articulația genunchiului, producînd osteite și osteoartrite cronice al căror diagnostic nu este ușor de stabilit.

Aceste localizări apar în mod secundar, la un interval de timp mai mult sau mai puțin îndelungat după vindecarea bolii. Cunoaștem un caz de dublă artrită a genunchilor cu osteite ale extremităților osoase care a apărut după 15 ani de la febra tifoidă de care suferise bolnavul.

Osteoperiostita tifică se localizează de obicei la tibia, la bolnavi sub 25 de ani și numai excepțional peste această vîrstă. Regiunea se tumefiază, devine caldă și dureroasă, ca în orice altă infecție. Tumefacția se accentuează treptat și devine fluctuentă. Prin puncție se extrage un lichid ca apa, tulbure sau ușor purulent.

Radiografia nu ne dă indicații particulare față de cele ale unei osteoperiostite banale.

Antecedentele, cultura bacilului din puroiul articular, căutarea lui în materiile fecale, urină, bilă, seroreacția Vidal ne sînt de mare folos în stabilirea diagnosticului. În lichidul osteoartritelor genunchilor apărute succesiv, după 15 ani de la infecția tifică (cazul nostru), s-a putut totuși cultiva bacilul Eberth. De asemenea, într-un caz personal (Rădulescu), din puroiul scos dintr-un abces cu evoluție foarte lentă aflat în consola tibială a unui adolescent s-a putut pune în evidență bacilul tific.

În literatura medicală s-au publicat și cîteva cazuri de localizări ale salmonelei (*Salmonella Hirschfeldii*) la nivelul genunchiului.

Ca tratament, în afara mijloacelor ortopedice de imobilizare și a celor chirurgicale recomandate în toate infecțiile osteorticulare, se va face și tratament antibiotic și specific (vaccinoterapie). Cloromicetina, asociată tratamentului chirurgical (deschidere, curățire, drenare), asigură vindecarea leziunilor care altă dată duceau la diformități, amputații, moarte.

BIBLIOGRAFIE

1. RĂDULESCU AL. (în colaborare cu RĂDULESCU ALICE și BACIU CL.), *Ortopedia chirurgicală*, București, Edit. medicală, 1956.

Sifilisul osos și articular

La copii cu *sifilis congenital* se observă, relativ curînd după naștere, *osteocondrita sifilitică*. Aceasta se manifestă clinic ca o tumefacție a genunchiului, iar radiologic printr-o perturbare în zona de osificare, și anume un aspect foarte neregulat și în parte o dispariție a zonei metafizare. De asemenea se observă o lărgire a spațiului medular diafizar, cu îngroșarea zonei osoase care limitează cartilajul diafizo-epifizar. De multe ori în astfel de cazuri în zona amintită există și pierderi mari de substanță care corespund existenței unor gome sifilitice.

Periostita sifilitică apare ceva mai tîrziu și interesează periostul și corticala osului care se condensează și adesea periostul pe alocuri se osifică.

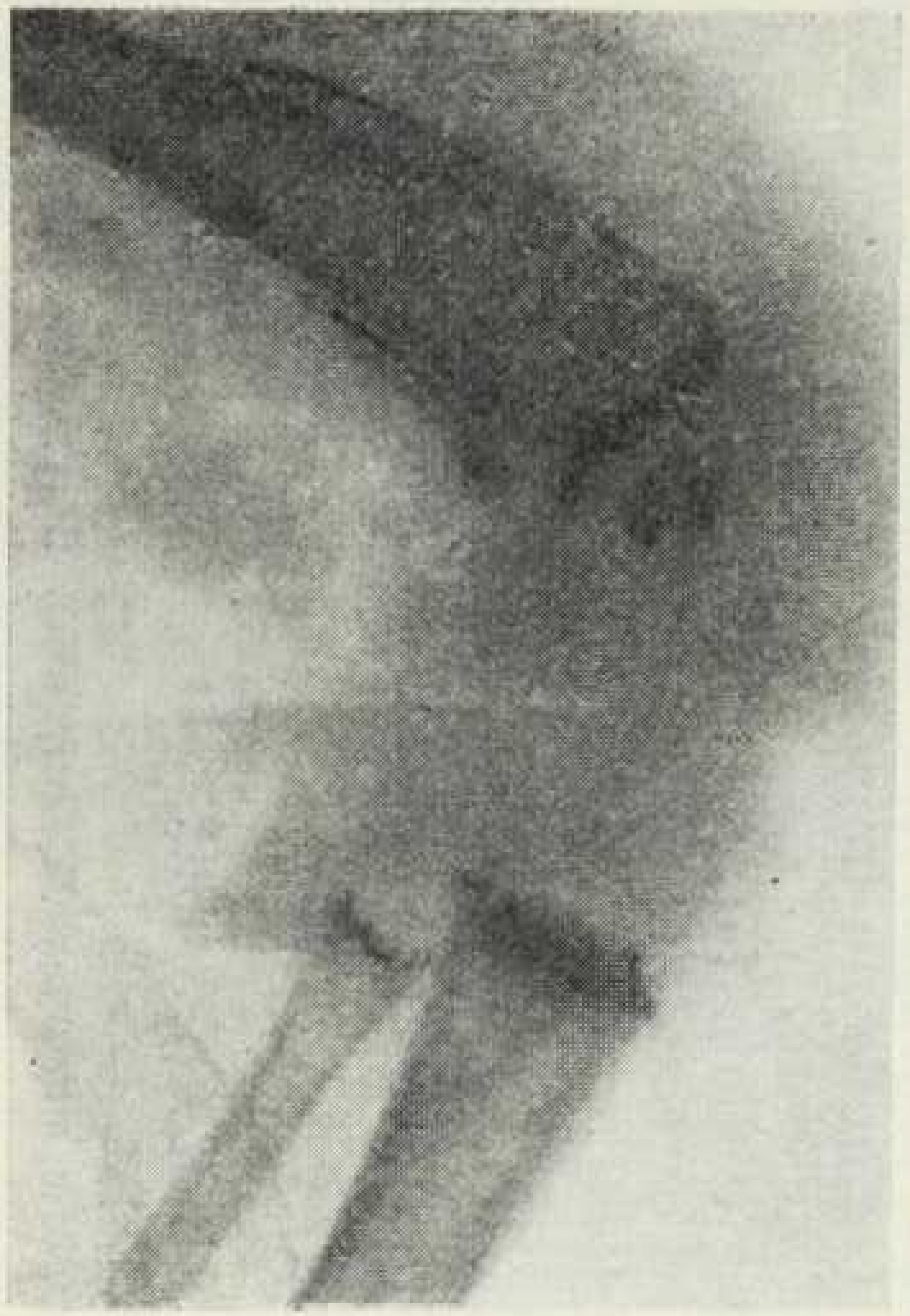

Fig. 153. — Sifilis la nou-născut.

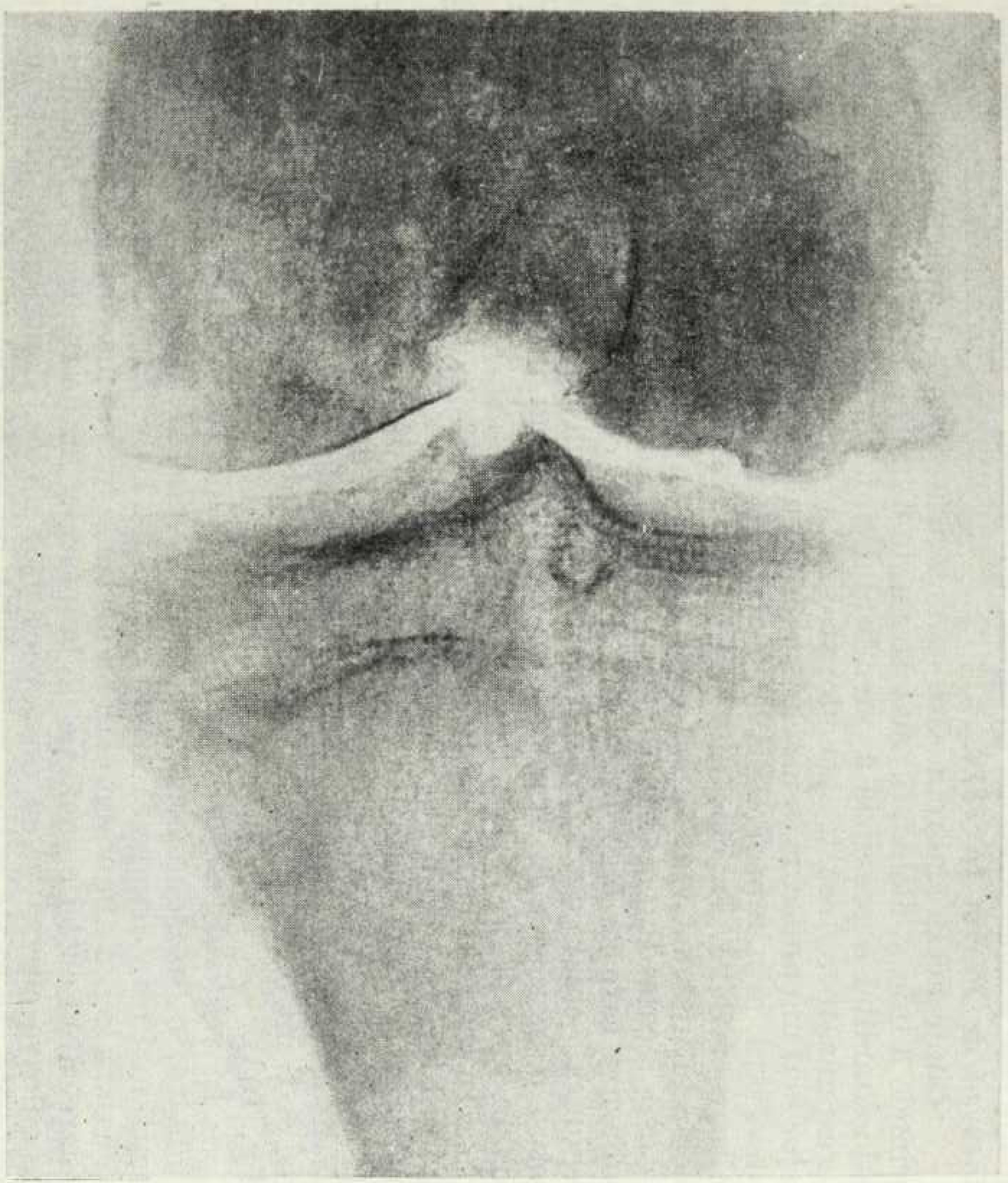

Fig. 154. — Sifilis ereditar.

Un fenomen care determină pe părinţi ca să arate pe copiii lor unui medic este *pseudoparalizia sifilitică, dureroasă, a noului născut sau boala descrisă de Parrot în 1872.*

Clinic acest sindrom este caracterizat printr-o apariţie precoce (în primele 3 luni şi niciodată mai tîrziu de 6 luni) a unei impotenţe funcţionale simulînd o paralizie a membrului inferior unde se află genunchiul corespunzător. Această pseudoparalizie se însoţeşte de dureri cu ocazia celor mai mici mişcări la nivelul genunchiului. Se deosebeşte de o paralizie adevărată prin faptul că la orice înţepătură copilul ţipă şi schiţează o mişcare reflexă. În cele mai multe cazuri, regiunea este tumefiată, cu pielea întinsă, cu vine superficiale evidente, dar fără de ridicare a temperaturii locale. Impotenţa funcţională este adeseori datorită şi disjuncţiei epifazare care se face între os şi stratul condrocalcar. Dacă palpăm regiunea, chiar cînd tumefacţia nu există în mod evident, putem găsi totuşi o îngroşare la extremitatea osului cu un punct extrem de dureros în apropierea cartilajului diafizo-epifizar.

În ceea ce priveşte *aspectul radiografic*, atragem atenţia că în al doilea şi în al treilea stadiu al *osteocondritei sifilitice a lui Wegener* se constată o îngroşare a liniei metafizo-epifizare, ce este mai calcificată decît normal şi se vede pe negativ ca o linie albă. Pe fotografiile pozitive aceasta apare ca o bandă neagră, cu conturul regulat înspre diafiza, dar cu prelungiri de ţesut osos dinţate fin către cartilajul epifizar — *semnul lui Wegener* (fig. 153).

În *sifilisul ereditar tardiv*, în afară de toate manifestările dentare, auditive, osoase cunoscute, se observă adesea *hidartroza sifilitică*, prezentă mai întotdeauna la ambii genunchi. Ea se caracterizeaza prin aceea că există lichid abundent care nu destinde însă la maximum capsulele articulare, dînd astfel o senzaţie de balotare şi nu de renitenţă. Lichidul este de culoare citrină şi cu un aspect uşor uleios. Centrifugat, arată multe limfocite. În unele cazuri, radiografia nu arată nici o leziune osteocartilaginoasă, iar în altele se văd distrugeri prin evacuarea unor gome de mici dimensiuni (fig. 154). Leziunile nu împiedică funcţia articulară şi, în genere, lipsesc durerile la mişcare.

Diagnosticul diferenţial trebuie făcut cu tuberculoza osteoarticulară, cu rahitismul tardiv, cu osteomielita cronică.

În ceea ce priveşte *sifilisul articular cîştigat*, la genunchi, vom spune că se manifestă în perioada secundară a infecţiei sub formă de artralgie. În forma mai accentuată apar hidartroza şi leziuni distructive în epifize care alternează cu zone de condensare. Spaţiul articular este păstrat.

BIBLIOGRAFIE

1. Rădulescu Al., *Tratatul de ortopedie chirurgicală*, Cluj, Edit. Cartea Romînească, 1939.

Afecțiuni osteocondrodistrofice

Apofizita tibială anterioară
(boala Osgood-Schlatter)

Denumiri, istoric. Afecțiunile apofizei tibiale anterioare, împreună cu traumatismele regiunii (smulgere, fracturi), au fost descrise de multă vreme, dar binețeles, de cele mai multe ori au fost confundate unele cu altele. În 1906, o dată cu folosirea radiografiei, doi autori în același timp, și anume Schlatter și Osgood, au publicat cîte o lucrare asupra leziunilor apofizei anterioare produse în special de traumatism, diferențiindu-le astfel de leziunile tuberculoase sau de bursite. Foarte mulți bolnavi nu acuzau nici un traumatism anterior al regiunii. Acest fapt l-a făcut pe Osgood să creadă că traumatismele relativ de mică intensitate puteau provoca smulgeri ale apofizei, simptomatologia manifestîndu-se mai tîrziu, cînd bolnavul nu-și mai aducea aminte de accidentul suferit. O serie de lucrări, mai ales ale autorilor germani, căutau să individualizeze boala ca o apofizită și i-au dat numele de *boala lui Laub*. Dat fiind, că Lannelongue a insistat asupra ,,osteitei apofizare tibiale la adolescenți'', autorii francezi preferă să denumească boala cu numele de *boala lui Lannelongue-Osgood-Schlatter*.

Boala se observă mai ales la băieți, la vîrsta de 14—16 ani, la unul sau ambii genunchi, mai rareori la amîndoi dintr-o dată.

Etiopatogenie. Boala a fost considerată multă vreme ca fiind rezultatul unui traumatism.

Winslow și Lenz credeau că leziunile ar fi de natură inflamatoare, iar Mauclaire, Gangolphe și Froelich presupuneau existența unui proces de osteomielită de creștere. Kienböck credea că ar fi vorba de o bursită pretibială cu consecințele sale.

A fost incriminat de asemenea rahitismul și sifilisul. În sfîrșit, s-a admis în etiologie o osteomalacie prin carență pentru că s-au observat multe cazuri în Germania în timpul războiului, apoi insuficiența endocrină, distrofii osoase de cauză necunoscută, ca în oricare epifizită și apofizită. Într-un studiu interesant, Parisel și Iserbyt caută să aducă o oarecare ordine în problemă și înlătură în descrierea cazurilor de apofizită anterioară fracturile mai mult sau mai puțin evidențiate ale tuberozității.

R. Katelbant o consideră o discondromatoză dureroasă, care rezultă dintr-o disproporție între rezistența osului alterat de un proces necunoscut și o forță musculară excesivă.

Erenborg și Engfeldt (1961) nu au găsit nici un fel de leziuni la examenele histopatologice decît în cazurile de traumatisme, în care se pot observa procese reparatorii în diferite etape.

Aspecte radiografice. Pentru a înțelege aspectele radiografice ale afecțiunii trebuie să trecem pe scurt în revistă în prealabil osificarea apofizei tibiale în toate fazele sale. Pînă la vîrsta de 7—8 ani nu există în dreptul apofizei decît o formațiune cartilaginoasă care deniveleazǎ marginea anterioară a tibiei spre cartilajul diafizo-epifizar. Radiografic nu se văd decît epifiza și diafiza, despărțite printr-un spațiu care reprezintă cartilajul de creștere. De la vîrsta amintită apare dinspre epifiză, peste cartilajul diafizo-epifizar, o formațiune cartalaginoasă ; în această formațiune, între 9 și 15 ani apare punctul de osificare. O radiografie făcută în profil la acest moment arată epifiza prelungită înainte și în jos peste cartilajul de creștere și peste diafiză, în formă de cioc sau de trompă de tapir. Începe apoi să apară și punctul de osificare al apofizei tibiale, care se unește cu cel dintîi la 16 — 18 ani.

Punctele acestea de osificare prezintă însă multe variații individuale și chiar de la un genunchi la celălalt, așa încît din punct de vedere radiologic este greu de deosebit un aspect normal de unul patologic. Între nucleul apofizar unic sau fragmentat (fig. 155) și diafiză se pune în evidență pe o radiografie de profil un spațiu liber care se va osifica uneori foarte tîrziu, către vîrsta de 20 — 22 de ani. Existența bolii lui Osgood-Schlatter nu poate fi precizată decît dacă aspectul radiologic coincide cu simptomatologia caracteristică afecțiunii.

Simptomatologie. Boala începe cu dureri spontane, la apăsare sau la flexiune maximă a genunchiului. Durerile devin din ce în ce mai puternice, regiunea se tumefiază, iar tegumentele pot fi roșii, mai calde și chiar să prezinte un oarecare grad de edem. Fenomenele acestea se repetă uneori din timp în timp între aceste perioade, existînd intervale de acalmie completă. Nu se constată adenopatie, în timpul prezenței semnelor clinice, iar temperatura rămîne normală.

Evoluția. Fenomenele clinice pot dura luni de zile, uneori chiar peste un an (fig. 156). Boala are un prognostic bun.

Diagnostic diferențial. Se poate face cu osteomielita, cu abcesul lui Brodie, care este ușor de pus în evidență prin radiografie sau cu bursita pretibială.

Tratament. Rezultate bune se înregistrează după un repaus relativ, băi de aer supraîncălzit sau aplicații de antiflogistină (nămol) sau de parafină pe regiune. Tratamentul heliomarin este de asemenea recomandat. Unii autori au recurs chiar la intervenții chirurgicale ; astfel, Boszan și O'Kane au forat tuberozitatea anterioară. Spule, Solteri, Delitala au completat aceste perforări, introducînd mici grefoane tibiale. Mazuoca, Mouchet, Ombrédanne și Lance au extirpat superiostal, parțial sau total apofiza, căutînd să păstreze continuitatea de inserție a tendonului rotulian. Noi considerăm cu totul neindicate aceste intervenții.

În cazurile foarte dureroase facem cel mult 2—3 injecții cu cîte 1 cm³ hidrocortizon administrat perituberozitar, așa cum recomandă Schneider, alternînd cu infiltrația cu novocaină sau xilină.

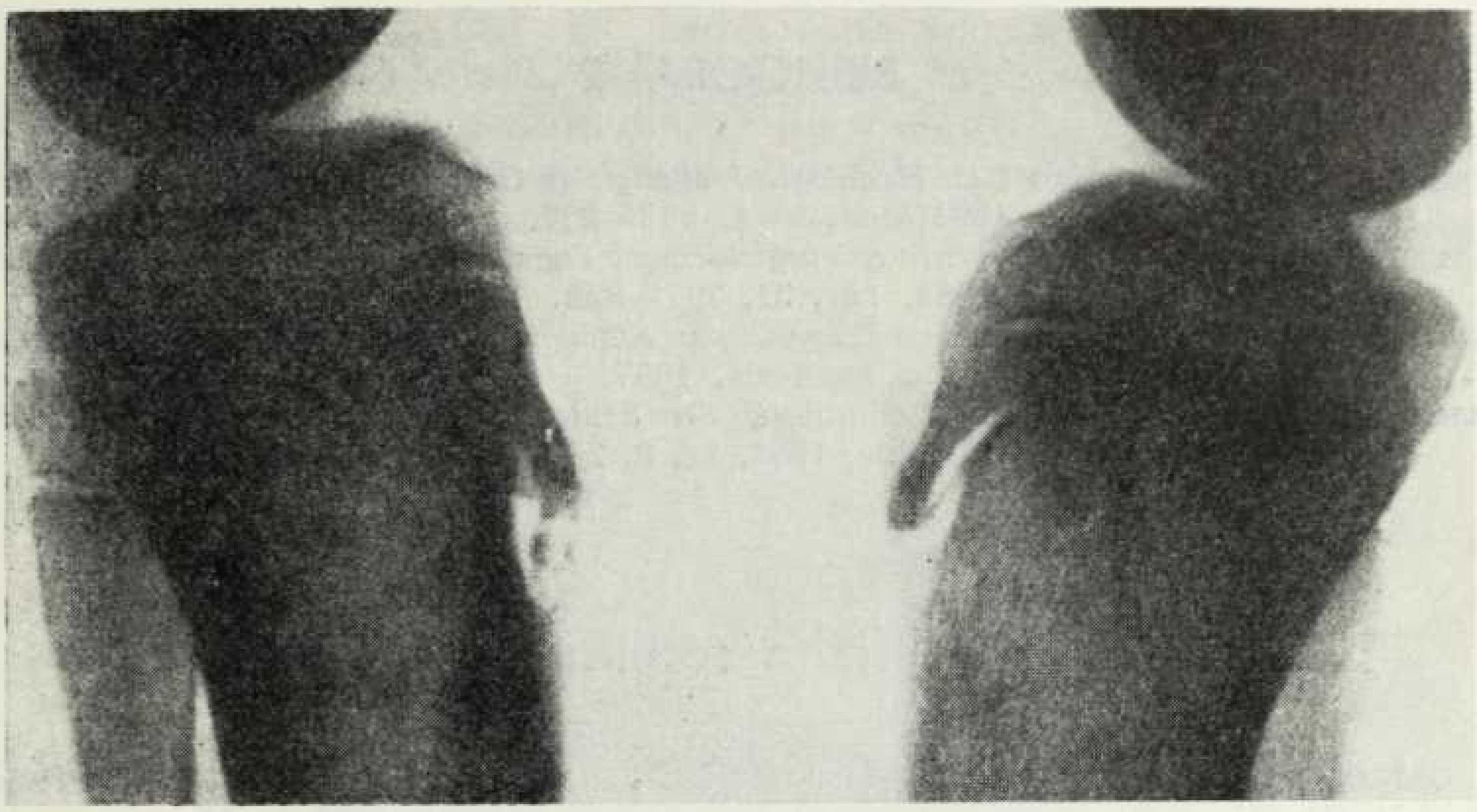

Fig. 155. — Boala Osgood-Schlatter la genunchiul sting.

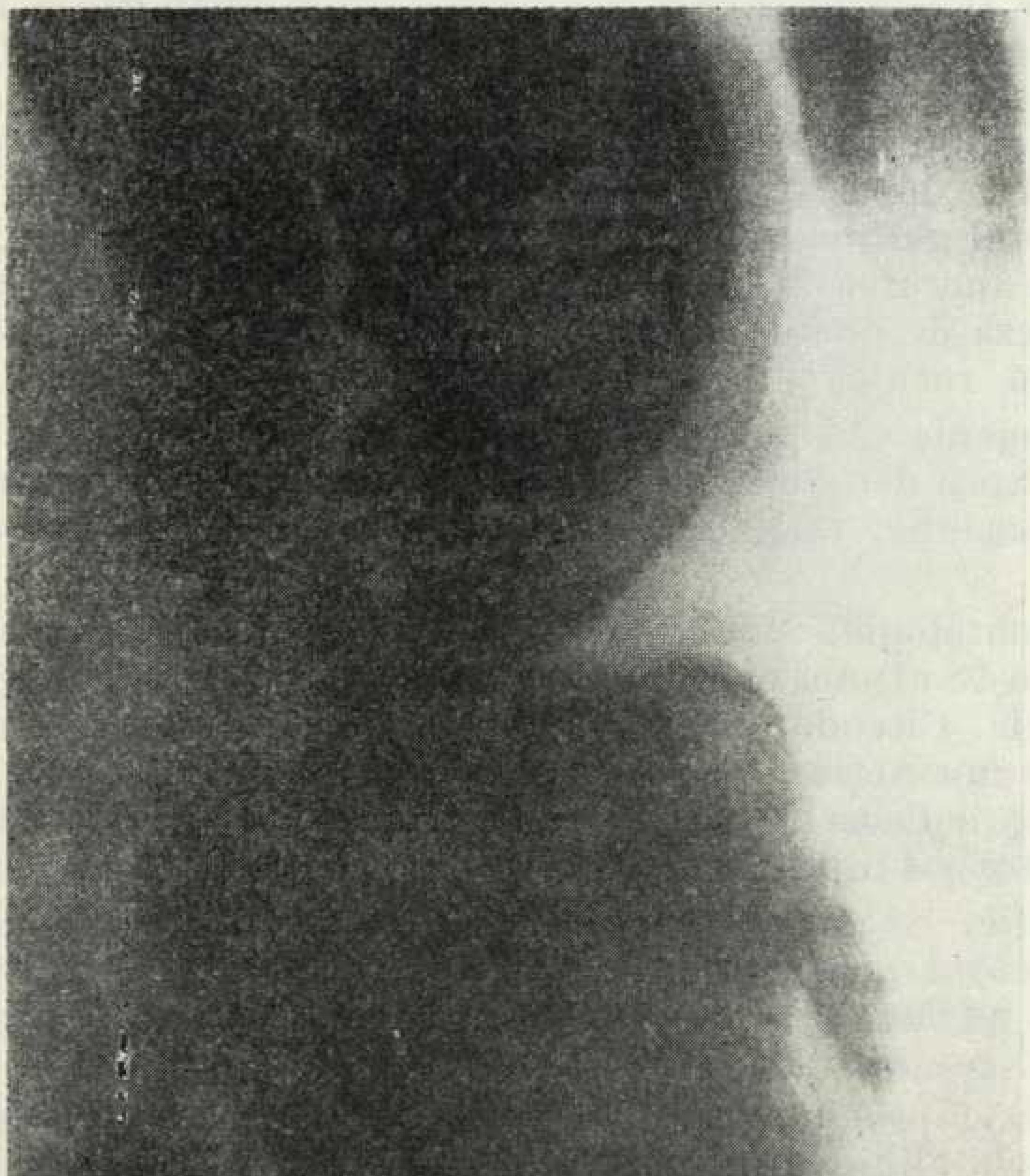

Fig. 156. — Același caz pe cale de refacere.

BIBLIOGRAFIE

1. Ehlenborg G. şi Engfeldt B., *Histological changes in Osgood-Schlatter lesion*, Acta Chirurgica Scandinavica, 1961, *121*, 3—4, 328—337.
2. Ketelbant R., *Faut-il intervenir chirurgicalement dans la maladie d'Osgood -Schlatter*, Le Scalpel, Bruxelles, 1954, *107*, 31, 797—822.
3. Rădulescu Alex. (în colaborare cu Rădulescu Alice şi Baciu Cl.), *Ortopedia chirurgicală*, vol. II, Bucureşti, Edit. medicală, 1957.
4. Schneider W.H.E., *Uber die Behandlung der Schlatterschenkrankheit mit Hydrocortison*, Zeitschrift für Orthopäedie, 1956, *88*, 2, 243.

Apofizita rotuliană

Afecţiunea se mai cunoaşte şi sub denumirile de patelita de creştere, boala lui Sinding Larsen-Johansen, osteocondrita rotulei (Moreau), *osteopatia patellae juvenilis* (Mau).

Definiţie şi istoric. Boală a creşterii de etiopatogenie necunoscută, caracterizată clinic prin dureri prerotuliene şi radiologic prin fragmentarea nucleului osos al rotulei.

În 1921, Sinding Larsen a descris pentru prima dată această afecţiune, observînd două fetiţe în vîrstă de 10 şi 11 ani care se plîngeau de dureri la nivelul gununchiului după efort. În 1924, Johansen, fără a avea cunoştinţă de lucrarea lui Larsen, descrie şi el aceeaşi afecţiune. În 1931 Stoquer, în teza de doctorat pe care o susţine, intitulează şi el afecţiunea „osteocondrita rotulei".

Etiopatogenie. Afecţiunea se observă rar, în special la băieţi, între 10 şi 14 ani. Spre deosebire de boala Schlatter-Osgood, datorată exclusiv forţelor de tensiune, apofizita rotulei este produsă de forţe de presiune-tensiune.

Simptomatologia. Boala debutează prin dureri spontane, a căror intensitate creşte atunci cînd genunchiul este în flexiune forţată sau cînd se apasă rotula. Cîteodată, tegumentele sînt roşii, calde şi nu rareori se observă şi o tumefacţie a genunchiului la acel nivel datorită unei uşoare hidartroze. Spre deosebire de infecţia propriu-zisă, lipseşte febra, adenopatia şi de cele mai multe ori edemul.

Diagnostic. Se poate stabili numai cu ajutorul radiografiei. Întradevăr, în această „patelită de creştere", cum i se mai spune, se observă că rotula sau nucleul său osos este fragmentat ori are un aspect de „cer cu nori albi şi cenuşii" (fig. 157).

Evoluţie şi prognostic. Afecţiunea evoluează timp de 1—2 luni, cînd fenomenele clinice dureroase şi uşoara impotenţă funcţională concomitentă dispar, rămînînd ca, încetul cu încetul, rotula să se refacă şi radiologic.

Diagnostic diferenţial. Nu trebuie să se confunde boala lui Sinding-Larsen cu *patelita traumatică*, care se manifestă prin acelaşi aspect radio-

grafic de osteoporoză, dar cu hidartroză accentuată; această leziune apare de obicei la altă vîrstă. Traumatismul, care stă la baza fenomenelor amintite, este în aceste cazuri destul de violent. Afecțiunea mai poate fi confundată și cu *tuberculoza primitivă a rotulei*, care pînă la un oarecare punct și într-un anumit stadiu poate lua înfățișarea patelitei de creștere.

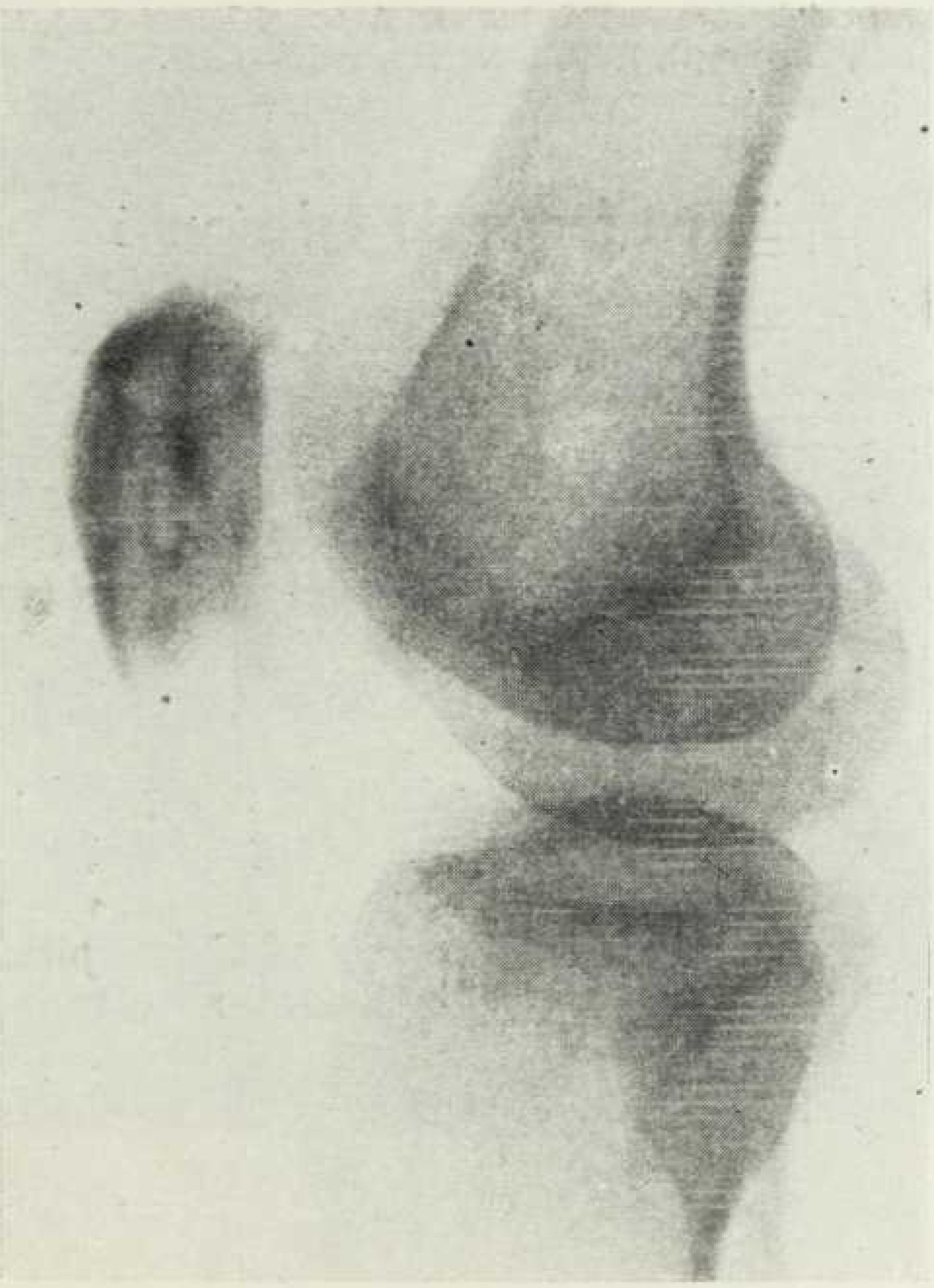

Fig. 157. — Apofizită rotuliană.

Deosebirea între ele este că, în afară de aspectul radiologic local, mai există și o decalcifiere a oaselor articulației, iar clinic se constată prezența de cele mai multe ori a unei adenite inghinale.

Apofizita rotuliană mai poate fi confundată cu *rotula bi- sau pluripartită* a lui Mouchet și Bruber, care nu este altceva decît o anomalie a punctului de osificare complementar al rotulei. La radiografie, rotula are aproape în întregime consistența normală, iar într-un punct prezintă un nucleu osos accesoriu sau chiar mai multe. Aspectul acesta nu dă fenomene patologice și se pune în evidență incidental la radiografie.

Tratament. Ca tratament se recomandă repausul și ionizările cu calciu. Tratamentul chirurgical, așa cum afirmă și L. Radochay și J. I. Somogy, nu este necesar.

BIBLIOGRAFIE

1. Mouchet A., *Patellite de croissance* în L. Ombrédanne et P. Mathieu, *Traité de Chirurgie Orthopedique* t. IV, 1937, Paris, Masson, 3 641—3 642.
2. Radochay L. u. Somogy J. I., *Osteopatia patellae juvenilis*. Zentralblatt für Chirurgie, 1958, 83, *38*, 1 825—1 831.
3. Rădulescu Alex. (în colaborare cu Rădulescu Alice și Baciu Cl.), *Ortopedia chirurgicală*, vol. I și II, București, Edit. medicală, 1956—1957.

Epifizita femurală inferioară

Această distrofie a nucleului de osificare a extremității inferioare a femurului a fost studiată pentru prima dată ca entitate aparte de către Fèvre și Aractingi în 1961.

Etiopatogenie. În lucrarea sa asupra osteocondritei disecante Smillie descrie trei tipuri anormale de osificare a extremității inferioare a femurului, referindu-se la o serie de puncte osoase care pot apărea în afara masei osoase epifizare principale :

— tipul 1, în care apar mici focare de osificare în jurul centrului de osificare principal ;

— tipul 2, nucleu cu mari neregularități marginale ;

— tipul 3, cînd în golurile dintre neregularitățile marginale apar puncte de osificare separate.

De la aceste anomalii de osificare și pînă la epifizitele patologice trecerea este ușor posibilă, dacă intervin factorii comuni etiopatogenici ai apariției acestor afecțiuni.

Simptomatologie. Fèvre și Aractingi descriu cinci forme clinico-radiologice :

1. formele radiologice
2. formele dureroase
3. formele hipertrofiante localizate sau debordante
4. formele hipertrofice cu creșterea osului în lungime
5. formele asociate cu alte epifizite.

Formele radiologice sînt cele mai dificile de diagnosticat. Dificultatea constă în aceea că pînă la vîrsta de 5 ani contururile interne și externe ale nucleului de osificare epifizar sînt rugoase și dantelate și prezintă protuberanțe particulare, mai ales pe partea internă, fără ca acestea să reprezinte aspecte patologice. Tipurile anormale de osificare care pot apărea, îngreuiază diagnosticul, totuși el poate fi pus pe baza durerilor pe care copilul le acuză la nivelul condilului. Cînd aceste neregularități radiologice se observă și după vîrsta de 3—5 ani, ele capătă o valoare diagnostică mai mare.

Epifizitele dureroase se caracterizează prin dureri vagi, considerate drept dureri de creștere și care sînt provocate în special prin presiunea condilului intern. Radiologic, înainte de 5 ani se observă alterări epifizare,

cu nucleu neregulat, dantelat, cu marginile rău definite (fig. 158), iar după vîrsta de 5 ani alterări de decalcifiere, geode, neregularități și ancoșe, în special la nivelul marginii inferioare a nucleului osos.

Formele hipertrofiante, localizate sau debordante au fost descrise de Trevor. În aceste forme apar, în afara limitelor normale aparente ale

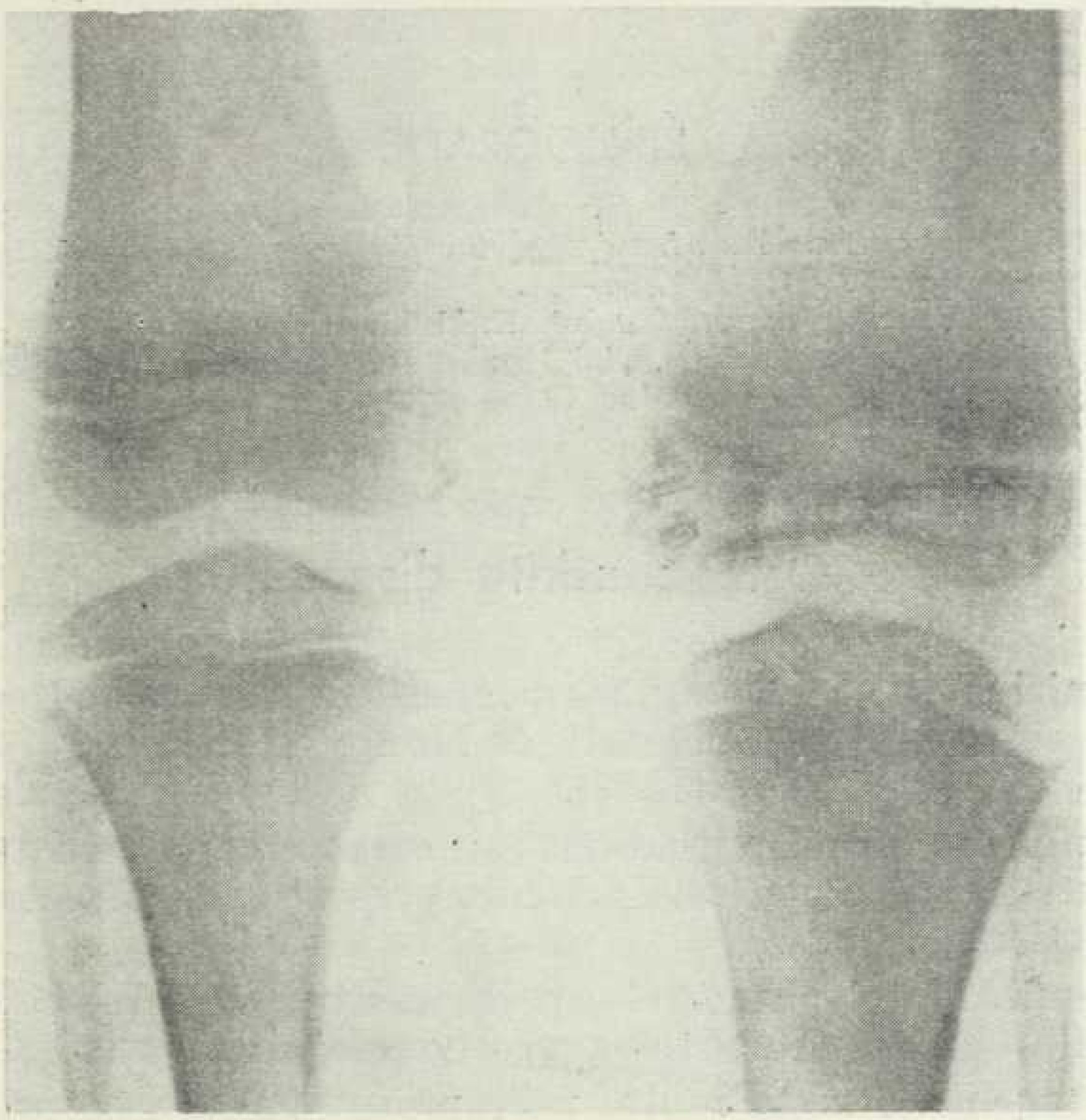

Fig. 158. — Epifizită a extremității inferioare a femurului.

epifizelor, o serie de noduli osoși vizibili radiologic care sfîrșesc prin a forma clinic o masă osoasă ce se hipertrofiază și se extinde mult în afara limitelor osului normal. În unele cazuri se ajunge la diformități articulare importante, care jenează apreciabil funcția genunchiului.

Forma hipertrofică cu creșterea osului în lungime este asemănătoare cu precedenta, dar predominant este faptul că membrul inferior respectiv se dezvoltă în lungime cu 3 cm și mai mult.

Forme asociate cu alte epifizite. Unele forme clinice și mai ales cele cu creștere marginală se asociază frecvent cu leziuni la alte nivele. Astfel, Trevor citează 5 cazuri în care leziunilor de epifizită femurală inferioară li s-au asociat leziuni epifizare la nivelul articulației tibio-tarsiene.

Tratament. Depinde de forma și de gradul de evoluție a afecțiunii. În cazul formelor radiologice se poate reduce la un tratament general, constînd din repaus, relativ, calciu, vitamine etc. În formele dureroase, genunchiul va fi imobilizat pînă devine nedureros. Dacă apare genu valgum se va face tratamentul valgum-ului. În forma hipertrofiantă locali-

zată este uneori necesară rezecția blocului osos. În forma hipertrofiantă cu creșterea osului în lungime se va pune dubla problemă terapeutică a puseului epifizar dureros și a alungirii membrului inferior. Se poate recurge în acest caz la mijloace chirurgicale prin care se poate frîna creșterea (scoabe, înțepări metodice ale cartilajului de creștere) sau la mijloace de stimulare a cartilajului diafizo-epifizar la celălalt genunchi.

BIBLIOGRAFIE

1. Fevre M. et Aractingi Th. R., *Les épiphysites fémurales inférieures*, Revue de Chirurgie Orthopédique, 1961, *47*, 1, 64–74.
2. Smillie, *Ostéochondrite disséquante*, Londra, E.S.Libingstone, 1960.
3. Trevor D., *Tarso ephifyseal aclasis*, The Journal of Bone and Joint Surgery, 1950, **32–B**, *2*, 204–213.

Osteocondrita disecantă

Denumiri : boala lui König, șoarece articular, osteocondroză disecantă.

Boala a fost citată prima dată de Monroe (1726), dar a fost descrisă ca entitate clinică de König (1887).

Afecțiune osteocondrodistrofică este caracterizată prin detașarea unei porțiuni dintr-una din epifizele articulare, porțiune ce se transformă în corp liber articular.

Frecvență. Mai frecventă la persoane tinere (15–25 ani), de obicei unilaterală, dar poate apărea succesiv și la articulația congeneră.

Etiopatogenie. Există multe presupuneri în ceea ce privește cauza acestei afecțiuni.

Prima ipoteză a fost aceea a originii sinoviale a corpului liber intraarticular (șoarece articular), care astăzi este părăsită.

Kragelung presupunea o necroză consecutivă inflamației asociată cu un traumatism. König arăta că ar fi vorba de o necroză spontană și aseptică, de cauză încă neprecizată (poate o discrazie).

Ribbing, observînd membrii unei familii care prezentau tulburări epifizare multiple descoperă la copiii mai mari aspecte de osteocondrită disecantă în timp ce copiii mici prezentau fragmentări ale nucleilor epifizari. În 1944 el emite ipoteza că acești nuclei nu se încorporează suficient de bine în epifiză și constituie o insulă separată printr-o bandă de cartilaj de țesutul osos din jur. Un traumatism, chiar minim, poate produce tulburări vasculare sau clivajul fragmentului. M. I. Sitenko consideră și el că necroza osoasă limitată este determinată de o tulburare a procesului de osificare constînd în aceea că structura cartilajului se alterează și capătă aspectul unui țesut fibros. Celulele cartilaginoase atipice pătrund în canalele Havers, comprimă vasele și duc la necroza unor anumite zone osoase, care treptat se elimină, o dată cu cartilajul articular aferent.

Bandi, studiind forțele care acționează asupra condililor femurali în mișcările obișnuite ale genunchiului, conchide că osteocondrita disecantă este rezultatul unei fracturi parcelare care a putut avea loc fiindcă și factorii constituționali au jucat un rol pregătitor. Nagura (1960) consideră și el că este vorba de o fisură subcondrală care nu se sudează prin calus, ci prin fibrocartilaj.

Traumatismul se găsește în 60% din cazuri. Bilateralitatea se poate explica prin diferențele de formă și de alcătuire a extremităților osoase articulare față de cele normale, care favorizează astfel leziunea.

Anatomie patologică. Epifiza își păstrează aspectul și structura normală, dar într-un loc pe suprafața ei se găsește o lipsă de substanță (de obicei în formă semilunară) care delimitează o porțiune lenticulară de os marginal cu cartilajul subiacent. Într-un stadiu mai înaintat, lipsa se umple de țesut fibros, persistînd o neregularitate a suprafeței articulare.

Leziunea poate fi simetrică pe articulația congeneră, dar în alt stadiu de evoluție.

Particula osoasă, dacă nu este încă detașată, se prezintă mai condensată, ca un sechestru, înconjurată de un țesut fibrocartilaginos de delimitare. Detașîndu-se de epifiză și devenind liber în articulație, ca așa-zis „șoarece articular", se prezintă de multe ori mai voluminos decît era inițial. Faptul se explică prin aceea că fragmentul osos se acoperă progresiv cu țesut cartilaginos prin proliferarea cartilajului de încrustare detașat simultan și care se dezvoltă în condițiile de hrană create de sinovie și, poate, și datorită stimulării date de rostogolire.

Simptomatologie. Boala are două faze :

1. Fenomene foarte discrete de sindrom reumatoid localizat, cu durere, hidatroză, hipertrofie de sinovială, fără febră sau adenopatie satelită și cu constantele biologice nemodificate. Toate acestea sînt consecințe ale instalării necrozei epifizare.

2. O dată cu liberarea fragmentului, articulația se blochează temporar în semiflexiune.

Aspect radiografic. În prima fază se poate surprinde nucleul osteocondral încă nedeslipit de epifiză, necrozat, slab conturat (fig. 159).

În faza a doua se observă lipsa de substanță din corticala epifizei, precum și șoarecele articular liber, semiopac (fig. 160 și 161).

Diagnostic diferențial. Se face cu :

1. Mici fracturi parcelare ale epifizei prin smulgeri ligamentare după un traumatism major în anamneză. Trebuie interpretat bine examenul radiografic, spre a stabili localizarea, forma și dimensiunile fragmentului osos.

2. A nu se confunda corpul liber cu variațiile anatomice normale (os sesamoid, fabela genunchiului etc.).

3. Pentru osteoamele paraarticulare trebuie văzută forma (rotundă, alungită), sediul, structura.

4. Osteocondromatoza articulară se deosebește prin forma corpilor intraarticulari, precum și prin pluralitatea lor.

5. Artroza are un aspect radiologic tipic, contur epifizar neregulat, cu osteofite marginale și spațiul pensat.

6. Boala lui Müller Riebing este familială, cu alterări și ale altor articulații, precum și ale rachisului, fără tendință de vindecare spontană.

Fig. 159. — Osteocondrită disecantă cu fragmentul nedetașat.

7. Boala lui Hoffa (radiografia este negativă) și leziunile meniscului, care se însoțesc de un traumatism caracteristic, semne clinice de leziune meniscală și contur articular normal la radiografie.

Evoluție. Boala poate evolua către cicatrizare spontană, fără detașarea fragmentului, care se reintegrează perfect. Dacă se detașează, lipsa de substanță se umple cu țesut fibros și rămîne o mică neregularitate articulară.

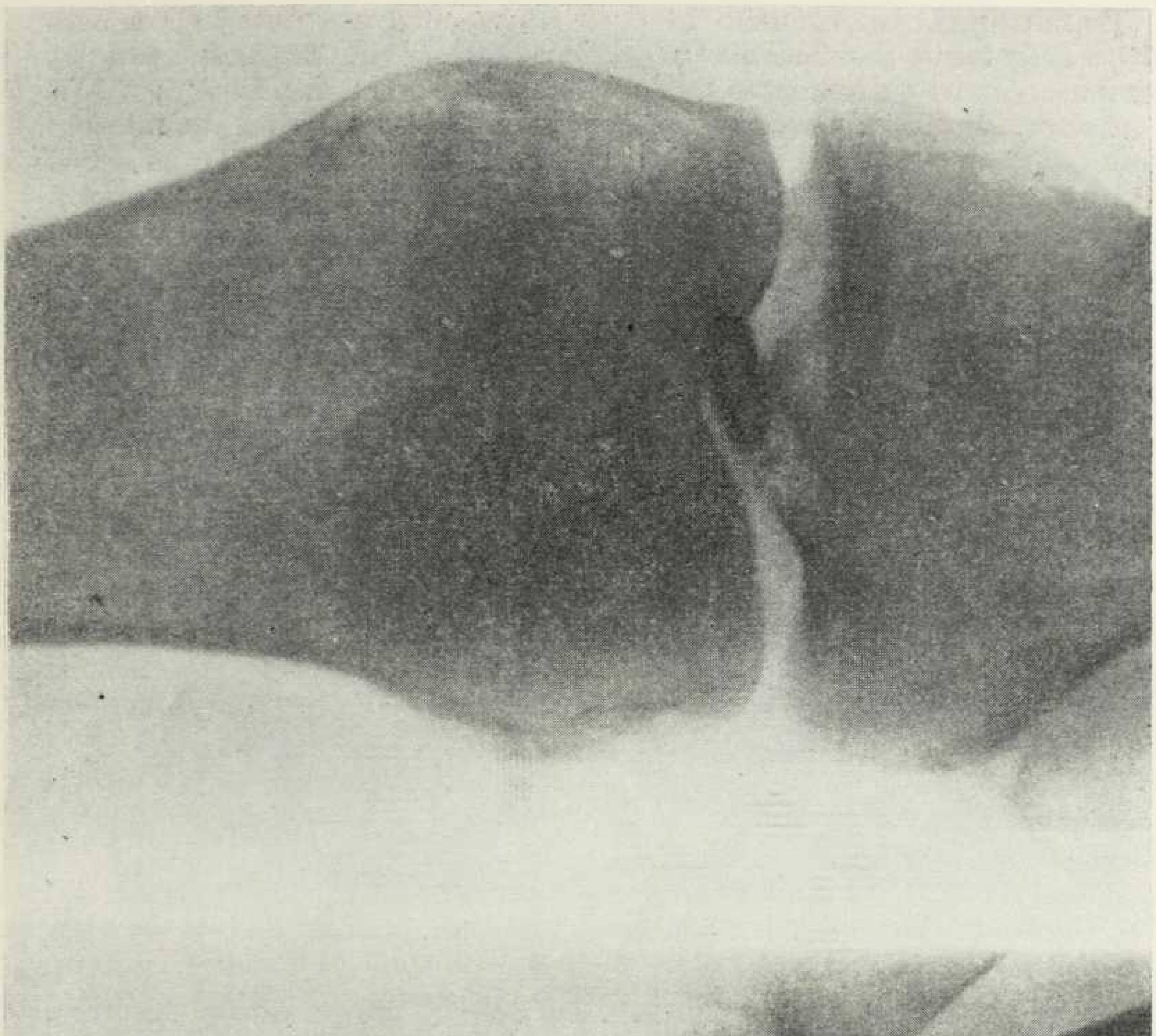

Fig. 160. — Același caz, cu fragmentul detașat.

Tratamentul. În cazurile în care fragmentul s-a detașat, trebuie făcută o artrotomie și să se extragă șoarecele articular. Rusakov a operat 6 asemenea cazuri cu rezultate cu atît mai bune, cu cît intervenția a fost mai precoce. Smillie fixează în focar fragmentul detașat cu un mic cui metalic.

În cazul în care fragmentul nu s-a detașat încă, Fairbank și Filli, ca și Ciaklin, recomandă să se adopte o atitudine expectativă, dar noi

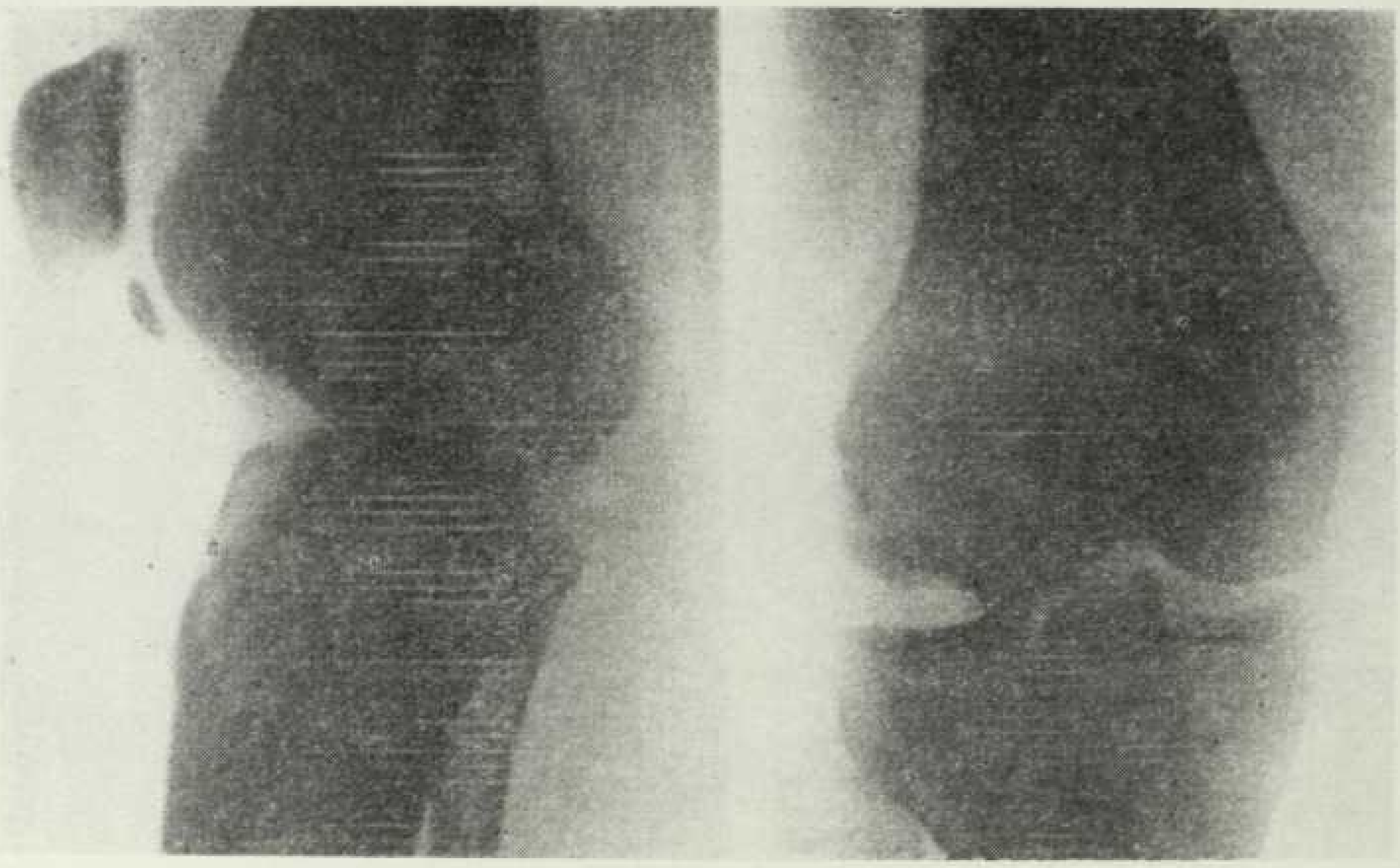

Fig. 161. — Șoarece articular liber.

preferăm să-l detașăm și să îl ridicăm. De aceeași părere este și Krupko. Cazurile noastre, destul de numeroase (corpi liberi și încă nedetașați), s-au vindecat după extracție printr-o artrotomie minimă, cu recuperarea funcțională totală și fără consecințe în viitor.

BIBLIOGRAFIE

1. FRIDLAND M. O., *Ortopedia*, Moscova, Medghiz, 1954.
2. KRUPKO I. L., *Vnutrenie povrejdenia Kolennovo sustava*. Ortopedia, travmatologhia i protezirovanie, Moscova, 1961, *1*, 3—13.
3. NAGURA S., *The so called osteochondritis dissecans of König*, Clinic and Orthop., 1960, *18*, 100—102.
4. RĂDULESCU ALEX. (în colaborare cu RĂDULESCU ALICE și BACIU CL.), *Ortopedia chirurgicală*, vol. I, București, Edit. medicală, 1956, 672—676.
5. RUSAKOV A. B., *Ciasticinîie klinovindnîie osteohondroparii sustavnîh poverhnostei i ih hirurghiceskoe lecenie*. Ortopedia, travmatologhia i protezirovanie, Moscova, 1961, *2*, 52—55.
6. TAVERNIER L., *Ostéochindrite disséquante du genou*, în L. Ombredanne et P. Mathieu, *Traité de chirurgie orthopedique*, t. IV, Paris, Masson, 1936, 3 628—3 634.

Osteocondromatoza

Definiție. Afecțiune de origine necunoscută, caracterizată prin prezența în articulație a numeroși corpi străini osteocartilaginoși care se formează la nivelul sinovialei.

Primele observații asupra afecțiunii le datorăm lui Ambroise Paré, care a descris și a extras ceea ce el denumea „pietre articulare". Morgagni, Cruveillier, Boyer și alții au notat și ei existența acestor corpi străini independenți intraarticulari, dar abia în 1900, Reichel avea să individualizeze afecțiunea și să o denumească „condromatoză". Henderson, în 1916, propune denumirea de „osteocondromatoză", iar Jones în 1924 de „condromatoză articulară".

În afara termenului de osteocondromatoză, afecțiunea mai este cunoscută sub denumirile de: condromatoză sinovială, condrom articular și encondromul difuz al capsulei articulare.

Frecvență. Osteocondromatoza se poate întîlni și la alte articulații, dar genunchiul este cel în special interesat. După statistica lui Murphy și colaboratori, pe cazurile de osteocondromatoză tratate în Clinica „Mayo" în ultimii 28 de ani, din 32 de cazuri genunchiul era interesat în 22.

Etiopatogenie. S-a făcut o serie întreagă de ipoteze asupra corpilor străini intraarticulari și cu greu s-a putut stabili originea și felul lor de a se forma.

Brodie, în 1836, și mai apoi Henderson și Jones au socotit că ar fi o adevărată neoplazie articulară benignă care își are originea în sinovială. Este oarecum o reeditare sub formă mai precisă a ceea ce afirma și Virchow, anume că aceste formațiuni osteocondromatoase sînt la limita care separă tumorile cartilaginoase hiplazice de cele heteroplastice. Alți autori înlătură această ipoteză, invocînd o serie întreagă de argumente care apropie mult aceste formațiuni de cele datorite artritei traumatice sau neuropatice. Unul dintre argumentele mai importante este acela că formațiunile pot exista și cînd articulația și învelișurile sale sînt în aparență perfect sănătoase. Corpii străini se formează în orice caz prin metaplazierea sinovialei în țesut condroid, așa cum a arătat Fischer. Acest lucru poate fi explicabil pentru că există în mod obișnuit celule cartilaginoase în sinovială și anume în zona unde ea se prelungește cu cartilajul de încrustare de pe epifize. Moulonguet a ajuns să producă în mod experimental la iepuri acești corpi străini.

Osteocondromatoza, ca tulburare primitivă a sinovialei, atrage cu timpul instalarea unei gonartroze secundare. Dar de Sèze și Ryckwaert au descris și cazuri de osteocondromatoză secundare unei artroze a genunchiului și le-au interpretat ca pe niște procese de sinovită cronică secundară cu focare de metaplazie cartilaginoasă a țesutului conjunctivo-vascular.

Anatomie patologică. Formațiunile cartilaginoase variază ca număr și dimensiuni. Unele sînt discrete, altele ajung la 3 cm diametru și mai mult. Într-unul din cazurile noastre, formațiunea principală avea cea

mai mare dimensiune de 7 cm și cîntărea 60 g. Focarele condroide primitive apar sub stratul celular sinovial și se pot pedicula sau detașa. În unele cazuri pot interesa și zona de inserție a meniscurilor. Niciodată însă ele nu depășesc în afară capsula articulară.

În forma de corpi liberi intraarticulari găsim lichid în articulație, iar sinoviala ușor îngroșată și hiperemiată.

În forma sinovială se găsește sinoviala total transformată, îngroșată, cartilaginoasă și din loc în loc cu formațiuni osteocartilaginoase sesile, inclavate. Rareori se găsesc și cîțiva corpi străini intraarticulari.

În focarele de metaplazie condroidă, fibroblastele devin rotunde și depozitează condromucină. O dată focarul cartilaginos format, condrocitele continuă să prolifereze. Celulele cartilaginoase sînt de aspect obișnuit, dar pot fi și hipercromatice, cu nuclei de formă neregulată și deseori multinucleate (de obicei binucleate). Pot apărea și zone de osificare în diferitele faze de evoluție. Părțile osoase sau calcaroase sînt acoperite de straturi mari de cartilaje neregulate, dînd pieselor mari înfățișări de conopidă.

Aspectele evolutive ale proceselor histopatologice pot înșela pe cei neavizați, făcîndu-i să pună diagnosticul greșit de condrosarcom.

Simptomatologie. Osteocondromatoza se observă sub două aspecte clinice : forma sinovială și de corpi străini liberi intraarticulari. Se observă mai mult la bărbați puternici ori la unii lucrători, cam între 30 și 45 de ani. Ea are o evoluție foarte lentă, așa încît prezența acestor corpi străini intraarticulari poate fi la început o descoperire radiografică incidentală ; într-o fază mai înaintată, cînd iau proporții mari, se trădează prin deformarea încheieturii, prin tulburări funcționale și chiar prin durere. Reacțiunea locală numai rareori este mai puternică și are aparența unei congestii ceva mai accentuate. Cînd formațiunile osteocondromatoase se găsesc nedeslipite și în număr mare încorporate în sinovială, atunci aceasta nu mai are elasticitatea normală, deci mișcările articulare sînt îngreuiate și bolnavul poate să se plîngă de dureri cu caracter reumatoid. Cînd formațiunile patologice sînt într-un număr mare sau ajung să aibă dimensiuni impresionante, atunci produc la rîndul lor gonartroză. Pentru aceasta trebuie să treacă însă ani de zile de la începutul primelor simptome apreciabile. De foarte multe ori bolnavii aceștia au și o dezaxare a membrului inferior de la genunchi în genu varum sau în genu valgum. În astfel de cazuri impotența funcțională și chiar durerile sînt prezente și uneori foarte accentuate, cu caracter artrozic. Roussel și Rechlinghausen au explicat creșterea corpilor străini prin proliferarea țesutului cartilaginos hrănit cu sinovie.

Aspect radiografic. Se pot pune în evidență cele două aspecte clinice, ale bolii, și anume : cînd există leziuni numai ale sinovialei, atunci în jurul articulației sînt așezate pe alocuri ca un manșon aceste formațiuni opace, alungite (fig. 162). Cînd corpii sînt liberi în articulație, au forma, unor noduli rotunzi, eliptici sau neregulați, care ajung la mărimi diferite, mergînd pînă la dimensiunile unei alune, nuci sau chiar cu mult mai mari,

cît o porțiune de conopidă, ca într-unul din cazurile operate de noi. Mărimea nu se indică după aspectul radiografic, fiindcă pe film nu se vede decît depozitul calcar sau osificarea, dar nu și stratul foarte gros al cartilajului de înveliș.

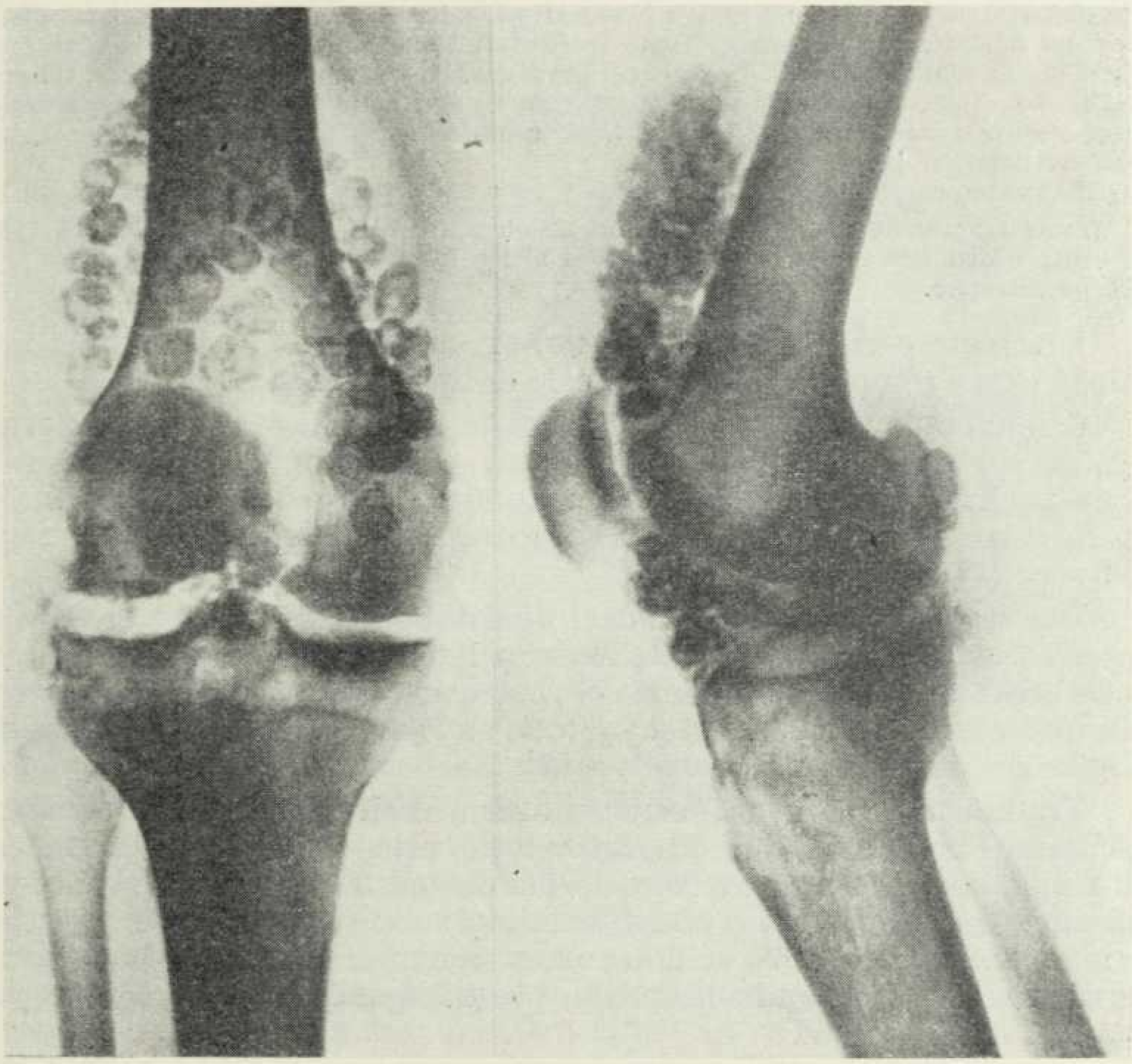

Fig. 162. — Osteocondromatoză de genunchi.

În cazul amintit, afecțiunea exista de mai mult de 20 de ani și se manifesta din cînd în cînd cu dureri în timpul mersului și cu tumefieri care apăreau și dispăreau în urma unui repaus de cîteva zile la pat. Cu toate fenomenele amintite, bolnavul a făcut serviciul militar și războiul fără să se fi plîns în mod special de genunchiul lui. Cînd l-am observat, deși durerile nu erau mai accentuate, bolnavul era nemulțumit de nesiguranța în genunchi și mai ales de deformarea lui (genunchi valg), care se accentua din zi în zi tot mai mult. Genunchiul era globulos, cu mult mai mărit ca cel din partea opusă și la palpare se putea pune în evidență atît hidartroza abundentă, cît și prezența unor corpi străini mobili. La radiografie se observa existența unui genu valgum cu ușoare deformațiuni ale epifizelor. Ceea ce atrăgea atenția în mod special era o formațiune conopidoiformă de mărimea unei mandarine, care părea fragmentată în foarte multe segmente calcifiate, despărțite prin porțiuni de țesut permeabil razelor X. Formațiuni similare, dar cu mult mai mici, se vedeau în jurul condiliilor femurali. În acest caz, din cauza ocupației și în urma cererii bolnavului, i s-a făcut după scoaterea formațiunilor osteocartilaginoase o rezecție articulară și s-a obținut o anchiloză în poziție normală, bolnavul reluîndu-și în scurt timp activitatea obișnuită.

La deschiderea articulației am constatat că sinoviala era mai îngroșată decît normal, congestionată și pe alocuri cu porțiuni scleroase. Cartilajele diartrodiale erau, în dreptul corpilor străini, mai subțiate și fără lustru. Corpii străini erau înveliți la suprafață într-un strat cartilaginos gros, iar în interior aveau zone alternative de calcifieri și de fibrozări.

Un alt caz operat tot de noi prezenta *forma sinovială pură*, cu foarte reduse fenomene clinice. La radiografie s-a constatat că scheletul era normal. În părțile moi, periarticulare, s-au observat însă o serie de umbre neregulate (concrețiuni calcare) presărate sau conglomerate, formînd corpi străini oarecum ovalari. Toate aceste formațiuni erau situate mai ales în dreptul fundului de sac subcvadricipital. În acest caz am făcut sinovectomia. Fundul de sac subcvadricipital și o porțiune din sinoviala articulară erau transformate în concrețiuni condrocalcare. Acestea erau compuse din cartilaj hialin, înconjurate de benzi de țesut fibro-calcaros, iar pe alocuri cartilajul era pe cale de calcifiere.

Nu existau corpi liberi intraarticulari.

Toate funcțiunile genunchiului au fost redobîndite și, revăzînd bolnavul după 18 ani, el prezenta o articulație perfect normală, fără nici o formațiune osteocondromatoasă și fără fenomene artrozice.

Din toate cazurile operate de noi am dat tabloul acestor două forme clinice în care se pot îngloba toate cele ce apar în clinică.

Complicații. Boala se poate însoți de nevralgii ori chiar de paralizii ale nervului sciatic popliteu extern sau, excepțional, de compresiuni asupra pachetului vascular popliteu. Ea nu degenerează de obicei malign, spre formare de condrosarcom, deși deseori se poate greși diagnosticul în acest sens (Bennett și Jaffé).

Degenerările maligne sînt deci discutabile. Geschickter și Copeland citează totuși două cazuri, iar Reimann și Kienböck încă unul, dar Murphy și colaboratori (1962) consideră că osteocondromatoza nu degenerează malign și că în cazurile mai sus citate ar fi fost vorba de o proliferare malignă de la început.

Tratament. Nu există decît tratamentul chirurgical, care constă din extirparea corpilor străini din articulație prin artrotomie, iar în cazul cînd sinoviala este impregnată ea însăși de aceste formațiuni se face sinovectomia. Cînd se observă și alte diformități accentuate supraadăugate, este recomandabil să se facă anchilozarea articulației în poziție bună sau, în cazurile mai ușoare, ligamentopexie, plastii ligamentare după rezecție de capsulă articulară etc.

BIBLIOGRAFIE

1. Cuilleret F. D., *Chondromatose du genou*, în L. Ombrédanne et P. Mathieu, *Traité de chirurgie orthopédique*, t. IV. Paris, Masson, 1957, 3 635—3 640.
2. De Sèze et Eyckewaert A., *Affections des os et des articulations*, Paris, Flammarion, 1954.
3. Fridland M. O., *Ortopedia*. Moscova, Medghiz, 1954.
4. Murphy F. R., Dahlin D. C. a. Sullivan C. R., *Articular synovial chondromatosis*, The Journal of Bone and Joint Surgery, 1962, 44—B, *1*, 77—86.
5. Rădulescu Alex. (în colaborare cu Rădulescu Alice și Baciu Cl.), *Ortopedia chirurgicală*, vol. I, București, Edit. medicală, 1956.
6. Skurov B. I., *K voprosu o roste i rezorbții vnutrisustavnîh tel.*, Ortopedia i traumatologhia, 1941, *1*, 26—39.
7. Tarkovskaia V. Ia., *Hondromatoz Kolennovo sustava.*, Jurnal sovremennoi hirurghii, 1929, *7—8*, 25—26.

Afecţiuni neuromusculare

Sechelele postpoliomielitice

Frecvenţă. Din totalul sechelelor postpoliomielitice, cele care interesează genunchiul se întîlnesc în proporţie de peste 30%, fără a fi socotite în această cifră formele de paralizie incompletă, care sînt şi ele deseori întîlnite. Prin urmare, frecvenţa atingerii genunchiului vine în ordine descrescîndă, imediat după aceea a piciorului.

Simptomatologie. Genunchiul poliomielitic se poate prezenta sub două forme : una localizată şi una difuză.

Cele două grupe musculare care acţionează asupra genunchiului au, după cum se ştie, o valoare diferită, rolul major revenind cvadricepsului, extensor puternic, îndeplinind principala funcţie a încheieturii. Paralizia localizată izolat la cvadriceps este excepţională, fiind asociată de obicei cu paralizia mai mult sau mai puţin întinsă a motorilor piciorului sau ai şoldului. Cînd genunchiul este atins în totalitate (cvadriceps şi ischiogambieri), avem de obicei o monoplegie globală, în care motorii şoldului, genunchiului şi piciorului sînt simultan paralizaţi. Paralizii bilaterale, simetrice sau asimetrice, monoplegie de o parte şi paralizie de cvadriceps în partea opusă pot fi de asemenea întîlnite.

Paralizia cvadricepsului se manifestă prin imposibilitatea de a întinde activ genunchiul. Bolnavul se poate ţine pe picioare graţie faptului că linia de gravitate a corpului trece înaintea axei genunchiului pe care îl poate pune în hiperextensiune şi astfel se blochează, datorită ligamentelor şi muşchilor posteriori. Acest lucru se întîmplă însă numai în condiţiile de statică normală. Dacă bolnavul se înclină înapoi, aşa cum se întîmplă cînd se găseşte pe un teren înclinat, linia de gravitate se mută înapoia centrului genunchiului, blocajul nu se mai produce şi bolnavul cade, pierzîndu-şi echilibrul. Acelaşi lucru se petrece cînd genunchiul este flectat şi axul său trece înaintea liniei de gravitate ; sprijinul în aceste condiţii va închide complet compasul crurogambier.

Paralizia de cvadriceps obligă bolnavul la un mers caracteristic. În primul timp al pasului, membrul este aruncat înainte printr-un mecanism care diferă după întinderea leziunilor paralitice concomitente. Bolnavul va bloca genunchiul în momentul sprijinului pe sol fie printr-o contractare a marelui fesier, fie fixînd piciorul în echin, astfel că pîrghia formată de piciorul şi gamba solidarizate să oblige extremitatea superioară a tibiei să se deplaseze înapoia liniei de gravitate. Genunchiul în recurvatum oferă bolnavului un sprijin mecanic sigur, pasiv. În momentul cînd membrul se pregăteşte să păşească înainte, pentru a înlocui intervenţia cvadricepsului paralizat bolnavul duce repede gamba sănătoasă înainte,

sprijinindu-se pe ea, anticipînd flexiunea genunchiului bolnav. De aceea pasul membrului bolnav este mult mai scurt. Deși mersul bolnavului este sacadat, totuși șchiopătarea este puțin evidentă pe sol neted. Pe teren accidentat însă ori atunci cînd urcă și mai cu seamă cînd coboară scările, dificultatea de echilibrare este mult mai mare. Trunchiul trebuie să se încline înainte pentru a deplasa linia de gravitate în fața genunchiuului, ceea ce este extrem de penibil și cea mai mică neatenție poate provoca prăbușirea bolnavului, fără a mai vorbi de latura neestetică a atitudinii de salut la fiecare pas.

Fig. 163. — Diformități complexe ale genunchiului în cadrul sechelelor de poliomielită.

Paralizia localizată a flexorilor se manifestă cu fenomene mai puțin marcate, deoarece rolul lor în mers se reduce la ridicarea gambei către sfîrșitul pasului pentru ca piciorul să nu agațe solul în momentul cînd îl părăsește. De aceea ei pot fi ușor înlocuiți cu flexorii piciorului pe gambă, cînd aceștia sînt indemni. Dacă însă sînt paralizați, antepiciorul cade și acroșarea solului este evitată printr-o flexiune mare a coapsei pe șold, ceea ce dă mersului un stepaj neplăcut. Rolul ischiogambierilor este important la dans și la sărit.

În cazurile cele mai grele ale formei difuze, motorii șoldului, genunchiului și gleznei sînt simultan atinși. În aceste cazuri, bolnavul se poate sprijini uneori cu întreaga greutate pe genunchiul în hiperextensiune, astfel încît linia de gravitate cade mult înaintea axului transversal al genunchiului și stabilitatea este menținută pasiv. Oficiul de frîu posterior este făcut de capsulă, ligamentele posterioare și încrucișate, mușchii popliteu și ischiogambieri, care limitează hiperextensia.

Deseori întîlnim bolnavi cu forme monoplegice grave mergînd totuși acceptabil grație acestui recurvatum spontan salutar sau pe care bolnavii și-l produc împingînd înapoi cu mîna treimea inferioară a coapsei.

Ca urmare fie a formei localizate, fie a formei difuze apar diformitățile secundare : genu flexum, genu recurvatum și genu valgum(fig. 163).

Genu flexum se întîlnește deseori și trebuie să fie pus pe socoteala dezechilibrului muscular, a decubitului prelungit cu perne sub genunchi sau a poziției îndelungate de ședere în fotoliu. Teoretic mersul ar trebui

să fie imposibil deoarece flexiunea deplasează linia de gravitate înapoia axului genunchiului. Bolnavii rezolvă însă destul de ușor problema cînd flexiunea nu este prea accentuată, aplecîndu-se înainte și restabilind astfel condițiile obișnuite de statică.

Genu recurvatum apare din cauze mecanice și statice, ca rezultat al unei necesități funcționale de adaptare (fig. 164). Există însă o tendință invariabilă la exagerarea sa dincolo de limitele utile care trebuie supravegheată pentru a putea fi îngrădită la timp. Cauzele progresării sînt : distrofia ligamentară, ischiogambierii insuficienți, existența unui fesier mare și triceps indemni. Pe măsură ce recurvatum-ul se agravează, mersul devine mai dificil, apar dureri de distensiune în regiunea poplitee și se dezvoltă cu timpul un genunchi balant inutilizabil.

Genu varum întovărășește adesea diformațiile precedente. El rezultă fie dintr-o paralizie a bicepsului, fie din compensarea unui picior varus,fie că este secundar unei supraîncărcări.

Diagnostic. Diagnosticul pozitiv este ușor de stabilit pe baza anamnezei și a aspectului clinic.

Diagnosticul diferențial trebuie făcut cu genunchiul paralitic din cadrul monoplegiilor posttraumatice ale membrului inferior, al monoplegiilor prin diformități ale regiunii lombosacrate, al paraliziilor datorite leprei și cu genunchiul lax posttraumatic.

Tratament. Aplicarea precoce, încă din faza acută și din faza regresiunii paraliziilor, a unui tratament corespunzător constituie o terapeutică preventivă eficientă a instalării diformităților postpoliomielitice la nivelul genunchiului.

Atunci cînd diformitățile s-au instalat, corectarea lor este posibilă prin metodele ortopedice sau ortopedico-chirurgicale, de la caz la caz.

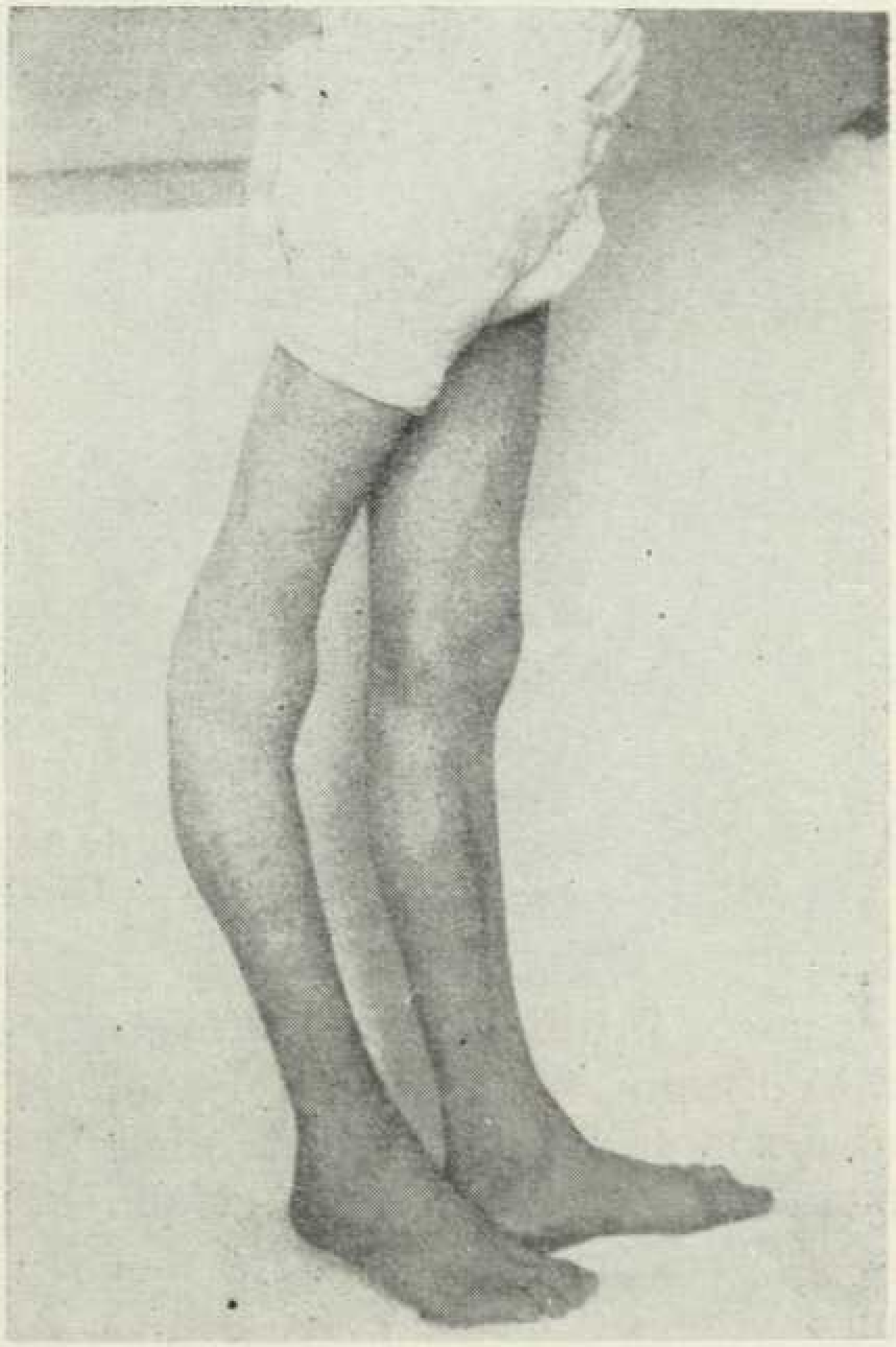
Fig. 164. — Genu recurvatum postpoliomielitic.

Pentru recuperarea funcției fie prin aparat ortopedic, fie operator, trebuie să se facă în prealabil o redresare a genunchiului flectat pînă la extensiunea lui completă, iar cînd este posibil este preferabil să se ajungă chiar la un ușor grad de recurvatum. La acest rezultat se poate ajunge în etape, prin aparate ghipsate, aplicate repetat, cu corectarea din ce în ce mai puternică. Fiecare aparat se ține circa 4 — 6 săptămîni. În tot acest

interval și mai ales la schimbarea aparatelor se va controla circulația și sensibilitatea.

Reducerea pe cale nesîngerîndă a genu flexum-ului se mai poate face și cu un aparat cu răsucitor tip Mommsen-Biesalski. Acesta

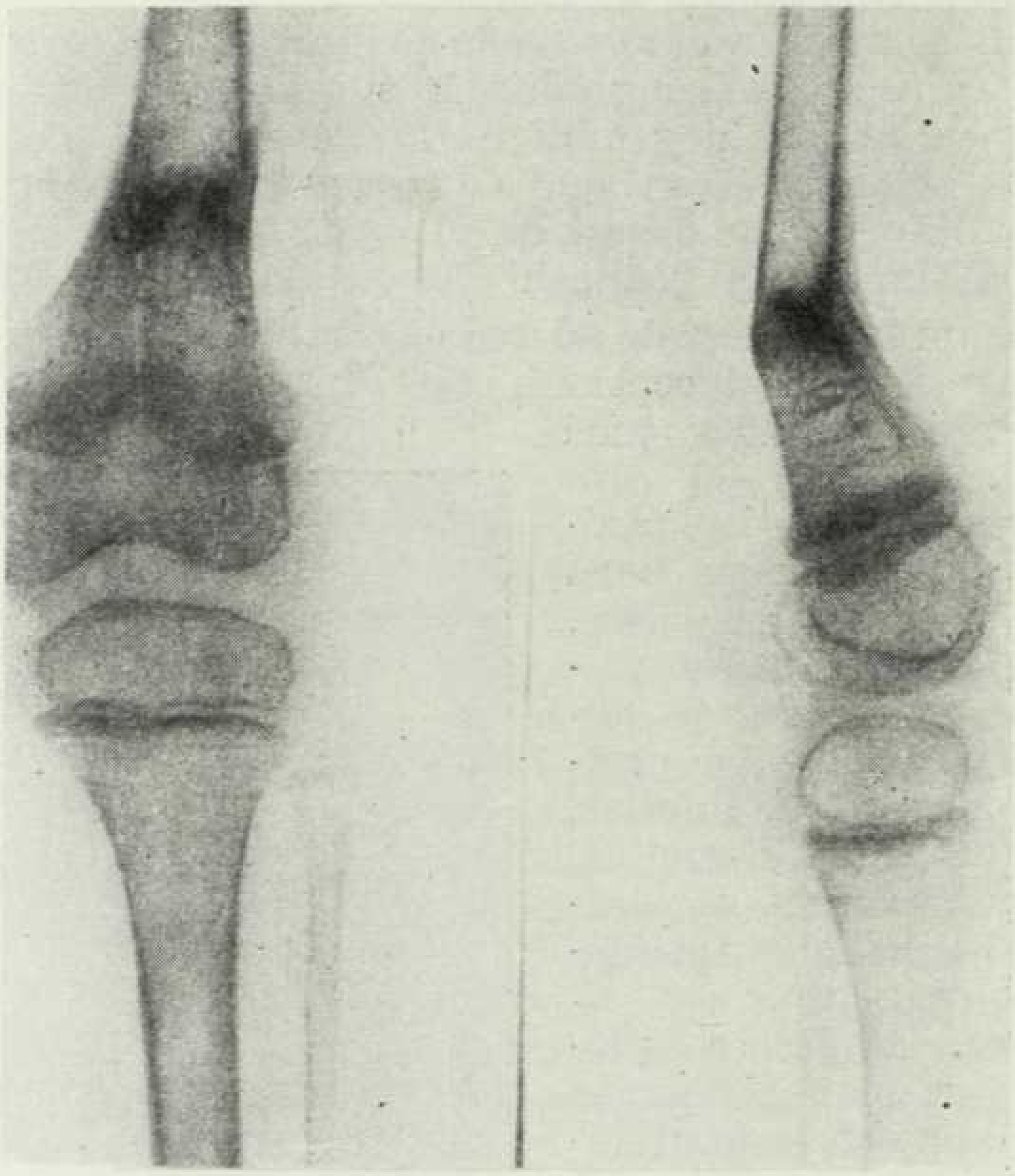

Fig. 165. — Rezultat tardiv după osteotomie supracondiliană. Tendință la refacerea diformității.

nu poate fi util decît dacă exercită o presiune uniformă și larg repartizată asupra segmentului. De obicei însă presiunea se exercită asupra unei zone restrînse și poate duce la ischemie și la necroza consecutivă a membrului inferior, de la gambă în jos.

În deficiențele asociate ale coapsei și ale gambei se poate recomanda un aparat ortopedic cruro-pedios. Aparatului cruro-gambier i se adaugă o prelungire pentru picior care îl menține în poziție corectă. Această prelungire se poate realiza fie printr-o opincuță, în care caz gheata încalță și opincuța și partea inferioară a barelor laterale, fie prin montarea „unterteil-ului" la tocul ghetei, în care caz tijele laterale rămîn la exterior.

Articulația gleznei rămîne parțial liberă, permițînd o ușoară flexiune a piciorului, necesară mersului. Mișcarea gleznei se face cu ajutorul

a două balamale laterale, care pot avea un opritor, dîndu-se piciorului posibilitatea de mișcare limitată într-un sens ori în altul.

În dreptul genunchiului se pune o pelotă care se fixează prin patru curele pe tijele crurale și pe cele gambiere. Această pelotă menține genunchiul în ușor recurvat.

Cînd genunchiul este foarte recurvat, se poate recurge la un aparat ortopedic, care lasă liberă oarecum flexiunea, dar împiedică prin pînza inextensibilă pusă în regiunea poplitee a aparatului ca genunchiul să treacă excesiv posterior.

Cînd genunchiul este suplu și recurvatum-ul nu se menține în mers, astfel încît bolnavul cade din cînd în cînd, se poate recurge la o gheată ortopedică ce menține piciorul în ușor echinism. În felul acesta se forțează genunchiul să păstreze continuu un ușor recurvat în timpul mersului.

Operațiile la genunchiul paralitic se fac cu scopul de a se corecta atitudinile vicioase (genunchi flectat, genunchiul în valgum sau în varum, genunchi în recurvat și genunchiul balant). În caz de genunchi flectat, cînd se urmărește executarea unei plastii musculare, se face în prealabil tratamentul indicat mai sus, o capsulotomie posterioară sau o osteotomie supracondiliană a femurului, pentru obținerea recurvatului necesar (fig. 165 și 166).

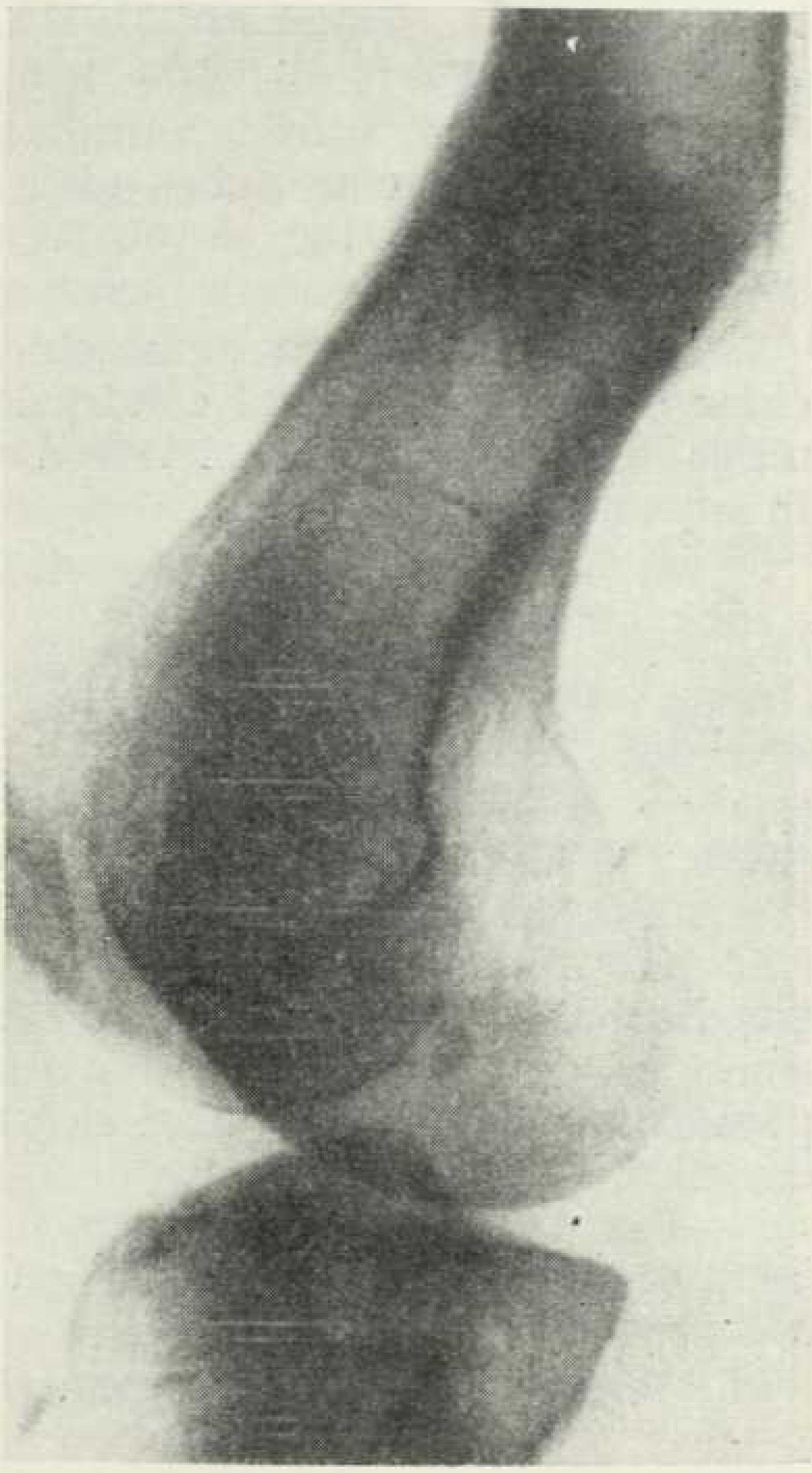

Fig. 166. — Osteotomie supracondiliană. Rezultat după 12 ani.

De la această poziție se pot face intervențiile pe care le socotim ca cele mai indicate. Procedînd astfel, noua distanță dintre inserția proximală și cea distală a mușchiului transplantat este cît mai apropiată de cea normală și astfel nu se schimbă nimic din condițiile mecanice în care trebuie să acționeze mușchiul. Dîndu-se în prealabil genunchiului (prin aparate ghipsate aplicate repetat sau prin osteotomie) o poziție în recurvatum, linia de gravitate va trece înaintea articulației și, prin urmare, se va ușura mult susținerea, mersul și funcția nouă impusă mușchilor transplantați.

Tenodeza cea mai simplă este filodeza, adică confecționarea unei legături transosoase prin condilii femurali și prin consola tibială cu un fir de mătase împletit. Același lucru se poate face și cu o fîșie din fascia lată. Stracker consolidează articulația prin scurtarea ligamentului încru-

cișat anterior și întărirea celui intern și a capsulei, transplantînd pe ele semimembranosul sau marele adductor. Tenodeza se relaxează însă repede și nu mai este eficientă.

Tenodeza prin cvadriceps (Ciaklin). Se dedublează tendonul cvadricepsului, iar capetele se trec printr-un tunel făcut prin femur și se încrucișează la partea anterioară spre a se coase între ele cu mătase, bineînțeles după ce se așază genunchiul în recurvat.

Ca interes istoric amintim și *rotulopexia* propusă de Kirmisson și Stern și care consta în sudarea rotulei la femur după răsturnarea ei. Intervenția, urmărind să creeze o anchiloză femuro-rotuliană, atrăgea inconvenientele pe care le prezintă orice redoare a genunchiului.

După redresarea genunchiului dacă au existat deformațiuni sau chiar de la început cînd condițiile sînt favorabile se invederează soluționarea definitivă a sechelelor. Avem de ales între următoarele metode, în raport cu cazul dat:

1. Metode care tind să restabilească statica și dinamica genunchiului (transplantări tendinoase).

2. Metode care asigură stabilitatea genunchiului în mers (așezarea genunchiului în recurvat).

3. Metode care asigură stabilizarea definitivă a genunchiului (artrodeza, rezecția).

Transplantări musculare. Croitorul sau tensorul fasciei lata, dacă sînt puternici, pot fi folosiți pentru înlocuirea cvadricepsului incomplet paralizat, dacă și fesierii sînt conservați. Mușchii amintiți au o funcție sinergică cu cvadricepsul, dar au o valoare funcțională redusă și transplantarea poate servi numai ca un fel de stimulare a redezvoltării cvadricepsului, parțial paralizat.

Flexorii sînt însă adevărații mușchi valoroși pentru a obține o bună recuperare funcțională a unui genunchi al cărui motor cvadricipital este compromis.

Transplantarea fasciei lata și a croitorului la rotulă se poate face fie separat, fie concomitent. Pentru fascia lata se face o lungă incizie externă, care ajunge sub genunchi la tibie, unde se curbează ușor înainte. Se descoperă fascia lata în partea sa inferioară și se inseră pe tibie, anume la tuberozitate și pe capsula articulară către partea externă rotuliană. Se dezinserează, se individualizează banda fibroasă puternică pînă spre mijlocul coapsei și se aduce printr-un tunel făcut prin vastul extern pînă la rotulă cu ajutorul unei pense lungi care apucă firul de mătase trecut în laț prin extremitatea fasciei. Se angajează apoi într-un făgaș făcut la suprafața rotulei și sub puntea creată orizontal din țesuturile fibroase rotuliene. Este o operație care dă rezultat mulțumitor cînd genunchiul este recurvat și cînd cvadricepsul mai are o oarecare posibilitate funcțională. În astfel de împrejurări, pacientul poate merge fără să cadă, mai ales cînd se supraveghează.

Croitorul se poate aduce și el la rotulă, dacă, pe lîngă incizia prerotuliană, se mai face și una oblică în partea internă a coapsei, de la

mijlocul ei pînă sub genunchi. În partea de jos se dezinserează și se aduce extremitatea lui în fața rotulei.

Unii autori unesc sub rotulă tendonul fasciei lata izolat, cum am arătat mai sus, cu cel al croitorului în formă de ansă. Unirea dintre extremități poate fi făcută prin fire groase de mătase cînd mușchii sînt scurți. Se mai poate uni croitorul și cu bicepsul, detașat de la inserția sa.

Cînd se folosesc pentru transplantare mușchi antagoniști, se recurge la biceps și la semitendinos în același timp, cum face Zațepin, sau numai la biceps, cum face Novotelnok, cînd genunchiul este deviat și în valg. Evstropov transplantează bicepsul, semitendinosul și semimembranosul.

Se procedează în mai multe feluri :

Transplantarea bicepsului. Se face o lungă incizie paralelă cu femurul în partea externă, cam de la jumătatea coapsei pînă la 2—3 cm sub capul peroneului. Se ajunge în spațiul dintre vastul extern și marginea anterioară a bicepsului și, începînd de jos în sus, se despart acești mușchi, descoperindu-se sciaticul popliteu extern, care se îndepărtează și se izolează. Tendonul bicepsului se dezinserează cu o porțiune de os din capul peroneului (fig. 167).

Se disecă treptat corpul mușchiului pînă la vasele hrănitoare și se pune în evidență scurta porțiune a bicepsului care se dezinserează, ca să se libereze și mai bine mușchiul. Se pune o compresă pe cîmpul operator și se face o incizie mediană longitudinală prerotuliană. Pe rotulă se practică o incizie mediană în prelungirea cvadricepsului și alte două incizii transversale, care să cuprindă între ele o punte fibroasă destul de puternică. Cu ajutorul unei dălți curbe se face în rotulă un șanț longitudinal care se trece și peste puntea fibroasă amintită. În felul acesta se pregătește patul unde se va fixa tendonul bicepsului.

Acesta se ancorează imediat deasupra porțiunii osoase cu firul gros de mătase strîns în formă de laț. Cu ajutorul unei lungi pense ușor cotite spre vîrf, se face un tunel subcutanat (unii îl fac prin vastul extern complet atrofiat). Prin acest tunel se trece, trăgîndu-se de firele de mătase, tendonul bicepsului. Acesta se îndreaptă ca să intre în făgașul osos făcut în prealabil în rotulă și pe sub puntea fibroasă, inclavîndu-se porțiunea osoasă a tendonului în partea inferioară a tunelului.

Se suturează tendonul bicepsului la capătul său cu catgut cromat, cu fire de nailon sau chiar cu fir metalic, iar pe lături se suturează cu catgut. Se pune un aparat ghipsat pelvipedios cu șoldul în hiperextensiune și genunchiul în ușor recurvat, care se menține 3 săptămîni, după care se taie în gutieră, și se menține numai de la șold în jos. Se prescriu mișcări active ale rotulei pe loc și se ridică membrul inferior din gutieră, făcîndu-se mișcări pasive nedureroase de ușoară flexiune și extensiune a genunchiului. După o lună se așază bolnavul pe o parte și i se face educația ca să-și contracte mușchii flexori și să obțină flexiunea genunchiului fără ajutorul bicepsului. Pentru extensiune, bolnavul este ajutat să-și poată contracta fără oboseală și bicepsul. Acest timp cere multă răbdare din partea infirmierei și mai ales o colaborare continuă din partea bolnavului ; de aceea astfel de operații nu trebuie făcute sub vîrsta de 15 ani.

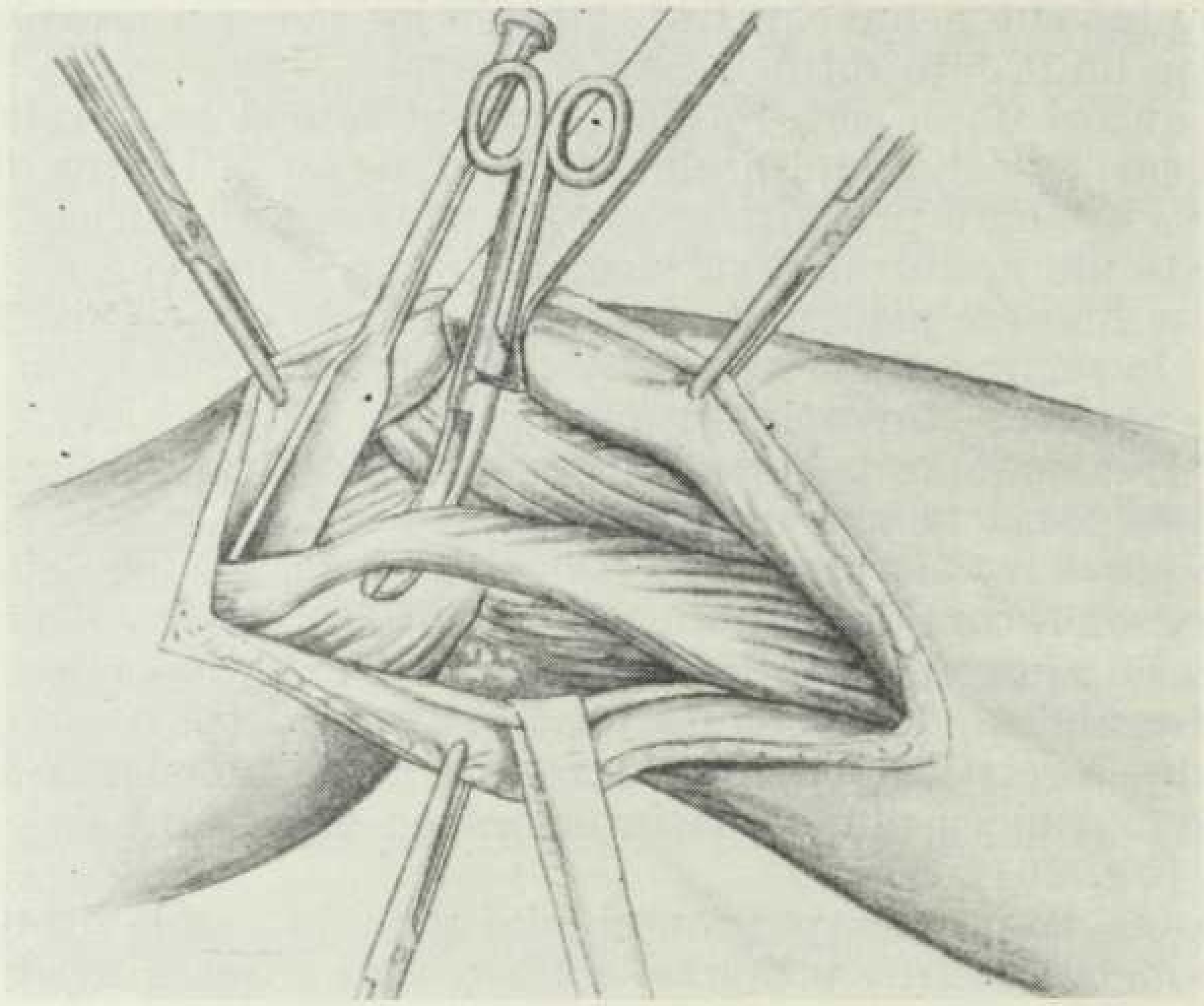

a

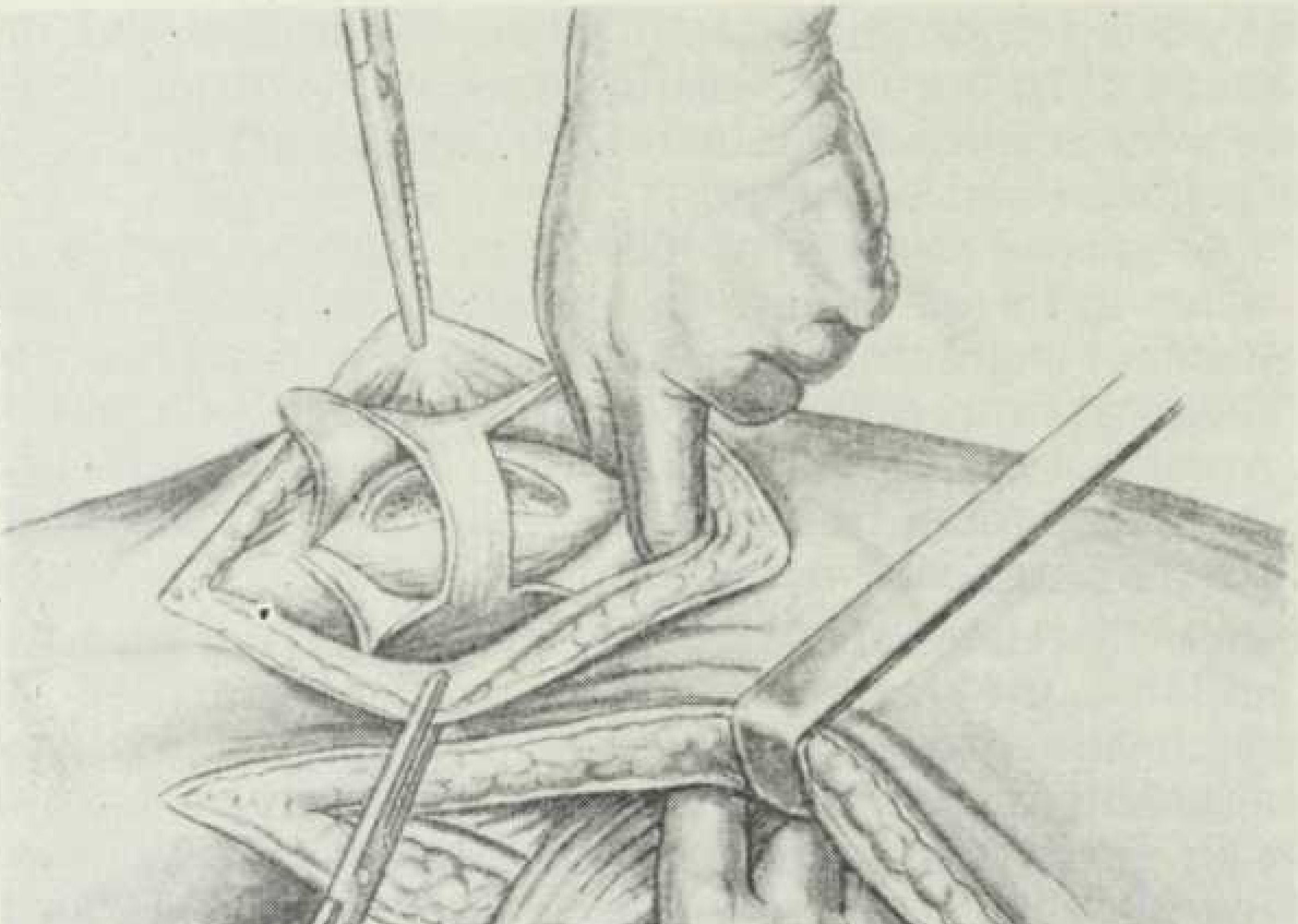

b

Fig. 167 (*a* și *b*). — Transplantarea tendonului bicepsului (după Ombrédanne). *a* = izolarea tendonului bicepsului; *b* = crearea patului în rotulă și a tunelului subtegumentar

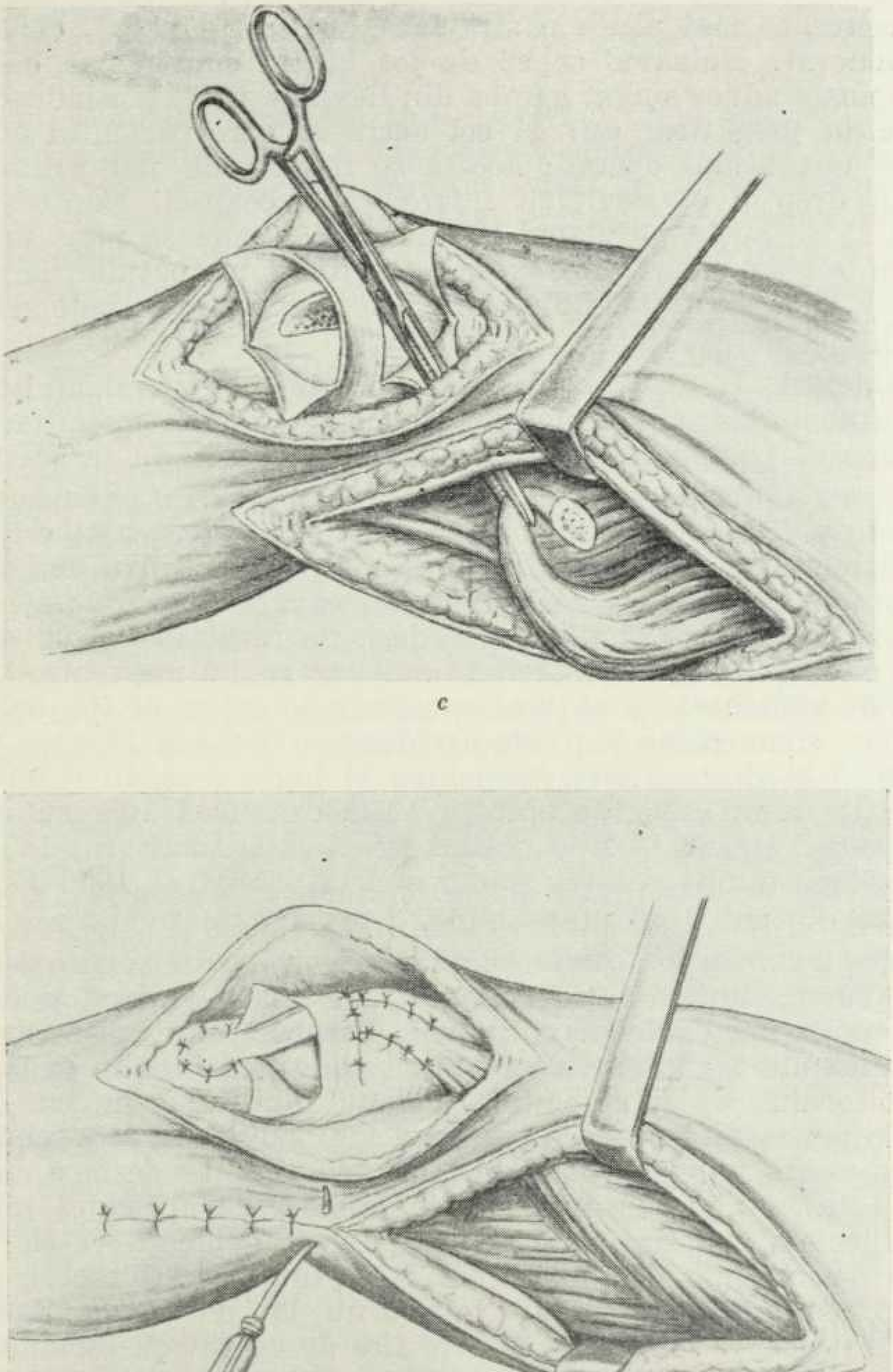

c

d

Fig. 167 (*c și d*). — Transplantarea tendonului bicepsului (după Ombrédanne). *c* = transplantarea tendonului bicepsului ; *d* = sutura.

Noaptea se mai poate păstra încă gutiera ghipsată, care menține ușorul recurvat. Bolnavul se va da jos numai cînd în pat, culcat pe o parte, își poate aduce singur gamba din flexiune în extensiune completă. Un exercițiu pregătitor este și cel activ în care pacientul este așezat pe partea membrului operat; acesta se fixează de pat printr-o dublă chingă în dreptul extremității inferioare a coapsei, gamba rămînînd liberă ca să se miște pe planul patului. La gleznă se pune un manșon de care se leagă o sfoară care trece peste marginea patului, iar la capăt se prinde o mică greutate. Bolnavul își flectează și-și întinde genunchiul, fiind ajutat și de greutate.

Rezultatele transplantării bicepsului sînt, în general, mulțumitoare, mai ales atunci cînd indicația a fost judicioasă, tehnica operatorie corectă și tratamentul postoperator de reeducare deosebit de insistent.

Deși nu se obține decît în 30—40% din cazuri o extensiune activă completă în poziție șezînd, se constată, așa cum remarcă Oberlin și Soubrane, existența unei contractilități automate a transplantului în timpul mersului, ceea ce este esențial. Bolnavii capătă ușurință și siguranță, liberîndu-se de obsesia iminentei căderi. Ca rezultate, pe 48 de cazuri Manfredi citează 28 de vindecări, 15 ameliorări și 5 nereușite. În cele 28 de cazuri de vindecare s-a obținut o extensiune activă de 70—90° flexiune și un mers sigur chiar pe teren accidentat. Greco și Fischer, pe 61 de cazuri, obțin 35 de rezultate excelente, 14 bune, 8 medii și un eșec. Cl. Baciu, pe 18 cazuri operate pînă în 1952, comunică 10 rezultate bune, 6 mediocre și 2 eșecuri [1]). Rogopolskii referă că la Institutul de ortopedie și traumatologie din Sverdlovsk s-au operat între 1947 și 1956 17 bolnavi, la care s-au obținut 9 rezultate bune, 5 satisfăcătoare și 3 rele.

Transplantarea semitendinosului este făcută o dată cu aceea a bicepsului în vederea îmbunătățirii rezultatului final. Se face și de partea internă, pînă la partea de sus a coapsei, o incizie lungă, prin care se descoperă semitendinosul. Pentru aceasta se pune mai întîi în evidență tendonul croitorului și, sub acesta, tendonul dreptului intern. Dîndu-se acesta la o parte, se descoperă tendonul mai subțire al semitendinosului, care se inserează puternic pe tibie. Din acest loc se desface cu o mică porțiune de os, iar în continuare se invidualizează mușchiul pînă către partea mijlocie a coapsei, unde se pot pune în evidență vasele și nervii proprii. Cu o pensă mare Klamp se creează un tunel pe sub croitor prin care se trece extremitatea tendonului legat cu un laț de fire de mătase. Adus la nivelul rotulei, se solidarizează prin fire de catgut cu tendonul bicepsului venit din partea externă și se fixează la extremitatea distală a făgașului făcut în rotulă.

Unii autori preferă să treacă tendoanele bicepsului și ale semitendinosului prin aripile rotulei și pe sub vîrful ei în formă de ansă, legîndu-le cap la cap.

---

[1]) Baciu Cl., *Genunchiul paralitic*, comunicare prezentată la Soc. șt. medicale, Fil. București, Secția chirurgie, Subsecția ortopedie și traumatologie, în ședința din 2 februarie 1952.

Capsulectomia posterioară. Se recomandă în genu flexum pînă la 30°. Deoarece capsula constituie deseori un obstacol invincibil la redresare, ea trebuie să fie secționată.

Judet și colaboratori fac capsulectomia după tehnica lui Wilson. Se face apoi alungirea în Z a tendoanelor ischiogambierilor. Cînd valoarea acestora este de cel puțin 3, îi transplantează pe rotulă. Tehnica acestei operații va fi descrisă la tratamentul chirurgical al genu flexum-ului spastic. În ultimul timp am recurs la procedeul lui J.J. Herbert, care ni s-a părut valoros. Printr-o lungă incizie externă de-a lungul inserției distale a bicepsului, prelungită pînă în dreptul capului peroneului, se evidențiază tendonul lung al bicepsului, al tensorului fasciei lata și nervul sciatic popliteu extern. De-a lungul marginii anteroexterne a gemenului se ajunge la condilul femural și, sub el, imediat la capsulă. Aceasta se incizează și se dezinserează cu răzușa, pornindu-se pe condilul extern spre spațiul intercondilian și sfîrșind pe condilul intern. Se desfac apoi de pe fața internă a condililor ligamentele încrucișate, care de obicei contribuie la redoare. La nevoie se crestează și ligamentul lateral extern. Această tehnică prezintă avantajul că, o dată obținută redresarea, se poate executa transplantarea de biceps, cînd este cazul, prin aceeași incizie. De asemenea, atunci cînd nervul sciatic popliteu extern este amenințat de elongație, din cauza redresării genunchiului, vom avea posibilitatea să-i scurtăm traiectul, transpunîndu-l înaintea capului peroneului.

Ufeland, Golovinskaia și Fridman (1959) s-au preocupat în mod special de rezultatele îndepărtate ale transplantărilor. Ei au constatat că, din 28 de cazuri, în 18 rezultatele la distanță erau foarte bune din punct de vedere funcțional și că mușchii transplantați manifestau o intensă activitate bioelectrică în cursul extensiunii genunchiului, ceea ce demonstrează restructurarea corelațiilor nervoase dintre centrii mușchilor transplantați și noii lor antagoniști. Activitatea bioelectrică a mușchilor transplantați nu dispare însă total nici în timpul flexiunii genunchiului, ceea ce dovedește că mult timp după transplantare vechile corelații de coordonare nu dispar integral.

Artroriza. Se folosește la copii, ca să se împiedice producerea unui genunchi recurvat sau îngenunchierea și căderea cînd genunchiul este în ușoară flexiune. În acest din urmă caz, înainte de operație trebuie obținut prin aparate ghipsate un grad apreciabil de recurvat. Preferăm să facem la copii o artroriză anterioară extracapsulară după procedeul Rădulescu (fig. 168 și 169), iar la adulți după procedeul Brett-Böhm (fig. 170), ambele descrise la capitolul tehnicilor operatorii. Transplantul total, prin inextensibilitatea sa, împiedică recurvatul excesiv, dar și flexiunea bruscă a genunchiului. Rezultatele obținute au fost, chiar tardiv, foarte bune. Într-un caz, la un interval de un an după operație, copilul a căzut pe genunchi și și-a *fracturat tibia imediat sub transplant, care a rămas totuși perfect intact*; după imobilizare în ghips, bolnavul și-a reluat activitatea în aceleași bune condiții. Dacă transplantul se desface uneori de rotulă, rolul lui de artroriză anterioară rămîne absolut intact.

Fizioterapia și mai ales educația în astfel de operații trebuie făcute cu multă stăruință pentru ca bolnavul să reia un mers bun, fără să cadă și fără să-și apese coapsa cu mîna.

Fig. 168. — Artroriză anterioară cu grefon costal procedeu Rădulescu, prinzînd rotula.

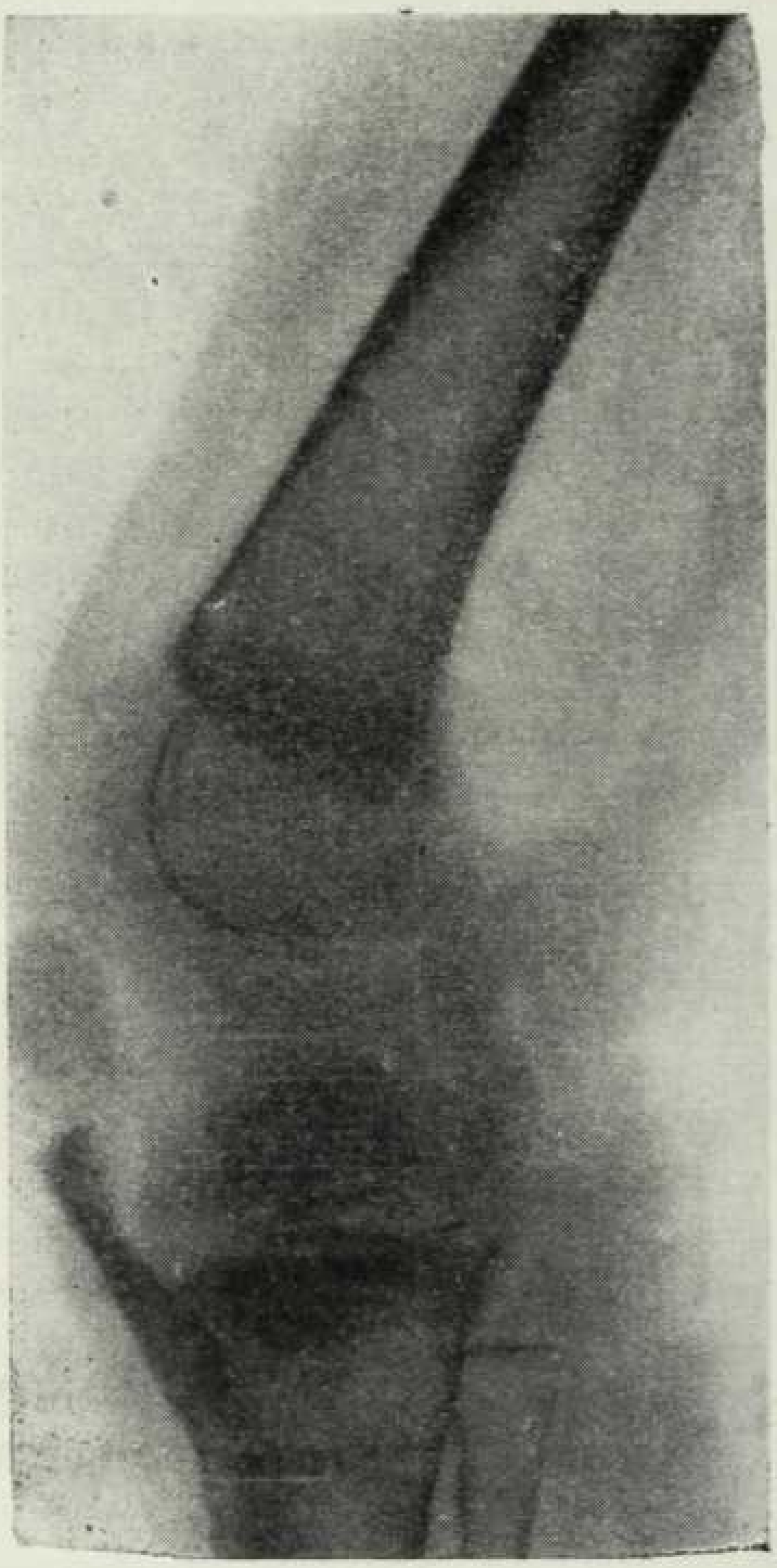

Fig. 169. — Artroriză anterioară cu grefon costal, procedeu Rădulescu, lăsînd rotula liberă.

În afară de operațiile acestea se pot folosi și cele de blocare articulară prin tenodeză sau artrodeză.

Artrodeza se poate practica la orice vîrstă. În genere, se face o incizie în U și se descoperă tendonul rotulian, care se dezinserează, iar prin incizii paratendinoase se eliberează rotula, care se răstoarnă în sus, după ce în capsulă s-au făcut și două incizii transversale în dreptul interliniei articulare. Cu chiureta sau cu ajutorul unei răzușe speciale se curăță extremitățile articulare (și fața posterioară a rotulei), după ce s-au extirpat meniscurile și ligamentele încrucișate. Deoarece corticalele denudate sînt uneori condensate, se înțeapă în multe locuri perpendicular cu o țepușă ascuțită. Se refac țesuturile articulare, ligamentul rotulian se fixează

la locul de dezinserție cu fire de catgut mai gros și se aplică un aparat ghipsat. Acesta este bine să se facă ținîndu-se membrul inferior la zenit; după ce ghipsul se usucă, se îndreptă membrul inferior în direcția normală

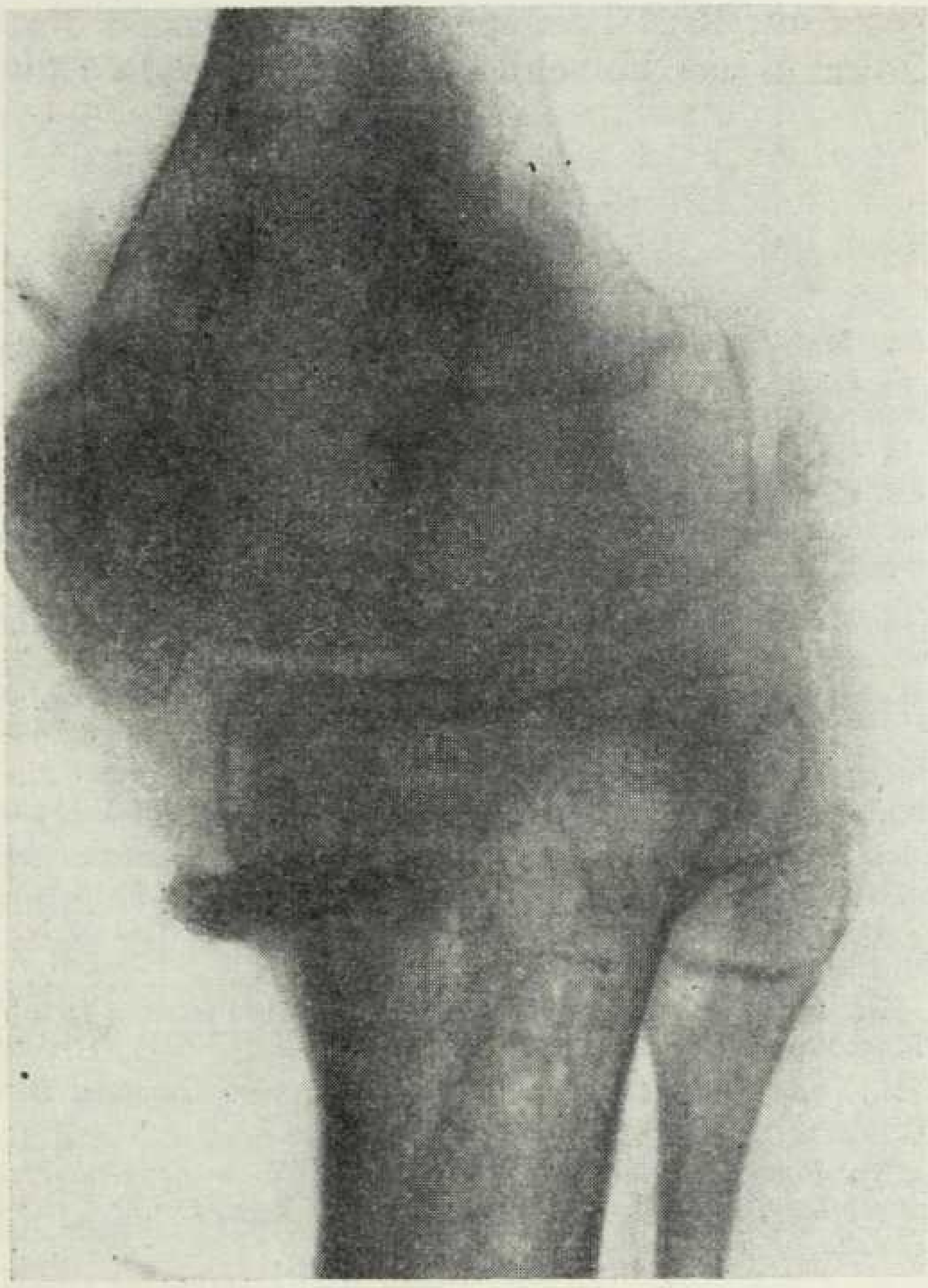

Fig. 170. — Artroriză anterioară Brett-Böhm.

și se face centura pelvină, care se solidarizează cu manșonul coapsei. Se ține 3—4 luni.

Fiindcă artrodeza se desăvîrșește greu sau rămîne uneori chiar o mică mișcare (anchiloză fibroasă strînsă), unii fac de la început o interpunere între fragmente a unui transplant creat din femur și alunecat într-un făgaș făcut în tibie.

Există chirurgi care, la copii, curăță cartilajele împreună cu o porțiune din os cu ajutorul unei dălți curbe și subțiri, tăioase. Cînd porțiunea de os ridicată are o grosime de numai cîțiva milimetri, se poate vorbi de o artrodeză-rezecție, fără lezarea cartilajelor de creștere. Operația se poate executa și cu ajutorul unui ferăstrău îngust și subțire, cu care se face o decorticare curbă, după forma volutelor condililor. În felul

acesta proceda Juvara în rezecțiile de genunchi și această tehnică se recomandă cînd bolnavul a trecut de vîrsta creșterii.

Pentru că în sechelele de poliomielită artrodeza se înfăptuiește cu greu sau de loc, după decorticare sau rezecție economică se folosesc impactoare speciale, care nu brutalizează prea mult oasele destul de subțiate de boală. Preferăm broșa Kirschner în X, îndoite la capete.

BIBLIOGRAFIE

1. ALBRECHT G. A., *Metodi artrodeza Kolennovo i golenostopnovo sustava*, Novaia hirurghia, 1926, **2**, *1*.
2. BACIU CL., *Tratamentul ortopedico-chirurgical al sechelelor de poliomielită*, Viața medicală, 1959, **6**, *3*, 211–224.
3. BACIU CL., RADU GH., MANAȘCU L. și ALDEA ALEX., *Aparatura și încălțăminte în paraliziile postpoliomielitice. Tratamentul complet al sechelelor poliomielitice*, Instit. balneo-fizioterapic, București, 1960.
4. BACIU CL., *Modifications de la topothermométrie cutanée dans les paralysies post-poliomyélitique*, Acta Orthopaedica Belgica, Bruxelles, 1958, **24**, *2*, 168–178.
5. CIUMAKOV M. P., PRISMAN I. M. i ZAȚEPIN T. S., *Poliomielit*, Moscova, Medghiz, 1953.
6. JUDET J., JUDET R., LORD G., ROY-CAMILLE R. et LAGRANGE J., *Le genou dans les poliomyélites*, Gazette Médicale de France, Paris, 1961, **68**, *8*, 1 077–1 080.
7. MIRZOEVA I. I. i FRIDMAN S. I., *Kontrakturi u detei B vosstanovitelnom periode poliomielita*, Ortopedia, travmatologhia i protezirovanie, Moscova, 1961, *8*, 41–49.
8. NICOLAU ȘT. S., RĂDULESCU AL., CONSTANTINESCU M. N., CAJAL N. și MARINESCU G., *Poliomielita*, Edit. Acad. R.P.R., 1960.
9. NIKIFOROVA E. K., *Paralici mișei Kolennovo sustava i evo lecenie*, Ortopedia i travmatologhia, Moscova, 1938, *5*, 32–37.
10. NIKIFOROVA E. E., *Sghibotelnie Kontrakturi Kolennovo sustava*, Disertație, Moscova, 1945.
11. NOVOTELNOV S. A., *Formarea naturală și chirurgicală a genului recurvatum în paraliziile mușchilor articulației genunchiului*, Al XV-lea Congres rus de Chirurgie, Moscova, 1929.
12. NOVOTELNOV A. S. i PISARNIȚKI IA. M., *Metod plastiki suhojilia cetirehglavoi mișci bedra*, Lucrările Acad. med. milit., Moscova, 1940.
13. RĂDULESCU ALEX. și BACIU CL., *Boala Heine-Medin*, București, Edit. medicală, 1955.
14. RĂDULESCU ALEX. și BACIU CL., *Considerațiuni asupra tratamentului ortopedico-chirurgical al poliomielitei în lumina concepției pavloviene*, Rev. științ. med., București, 1951, **3**, *7*, 31–37.
15. RĂDULESCU ALEX. și BACIU CL., *Considerațiuni asupra tratamentului ortopedico-chirurgical al sechelelor poliomielitice. Tratamentul complex al sechelelor poliomielitice*, Inst. balneo-fizioterapic, București, 1960.
16. RĂDULESCU ALEX. și CÎMPEANU, *Artroriza*, Cluj, 1936.
17. RĂDULESCU ALEX. (în colaborare cu RĂDULESCU ALICE și BACIU CL.), *Ortopedia chirurgicală*, vol. I și II, București, Edit. medicală, 1956–1957.
18. REZNIKOV L. B., *Rezultatele transplantărilor la articulația genunchiului în paralizia mușchiului cvadriceps*, Ortopedia i travmatologhia, Moscova, 1937, *3*.
19. UFELAND I. M., GOLOVINSKAIA N. V. și FRIDMAN S. I., *Aspectul fiziologic al rezultatelor îndepărtate ale transplantărilor musculotendinoase în poliomielită*, Ortopedia, travmatologhia i protezirovania, Moscova, 1959, *8*, 8–15.
20. ZAȚEPIN T. S., *Ortopedia infantilă*, București, Edit. de stat, 1952.

Genu flexum spastic

Vom încadra în acest capitol diformitatea caracteristică genunchiului care se întîlnește în encefalopatiile infantile și în toate celelalte forme de paralizii spastice.

Etiopatogenie. Cauzele care pot determina apariția genu flexum-ului spastic sînt multiple. Deseori diformitatea intră în cadrul preocupărilor noastre ca o formă de manifestare a infirmităților motorii de origine cerebrală și este deci asociată și altor diformități fie ale șoldului și piciorului de aceeași parte, fie și ale membrului inferior de partea cealaltă.

Nu vom prezenta diversele mecanisme etiopatogenice ale producerii genu flexum-ului spastic, deoarece aceasta ar depăși cadrul monografiei de față. Vom reaminti numai că leziunile cerebrale diferă total de leziunile periferice, nervoase sau musculare, deoarece antrenează tulburări funcționale complexe, în care însăși personalitatea individului bolnav poate fi mai mult sau mai puțin implicată. Cu cît leziunea s-a produs la o vîrstă mai tînără, cu atît complexitatea tulburărilor funcționale este mai mare.

Genu flexum spastic apare ca urmare a tulburării reflexelor miotatice ale grupelor musculare care mobilizează articulația genunchiului. După cum se știe, paralel cu fibrele musculare există un organ nervos, fusul muscular, cu o extremitate fixată în fibra musculară și una fixată în tendon. Alungirea fibrei musculare atrage și o întindere concomitentă a fusului, care declanșează fluxuri centripete pe calea marilor fibre I.A. Cum aceste aferențe intră în sinapsă cu motoneuronii alfa în cornul anterior al măduvei, se declanșează reflexul miotatic.

Dar fusul neuromuscular, așa cum au arătat P. Rondot și colaboratori, nu este numai un organ senzitiv, ci și unul contractil. Tonusul pe care-l produce în mușchi depinde însă de celulele gama, care se găsesc tot în coarnele anterioare ale măduvei. Cu cît tonusul de ordinul gama va fi mai ridicat, cu atît reflexul miotatic va fi mai intens. De aceea la omul normal mobilizarea pasivă în decubit dorsal nu pune în evidență reflexul miotatic decît dacă mișcarea de alungire se face foarte rapid, în timp ce la infirmii motori cerebrali tonusul de ordinul gama este în permanență ridicat.

Această ridicare a tonusului de ordinul gama se poate prezenta sub două forme diferite, după cum este vorba de un segment rigid sau de unul spastic pur. În rigiditate, rezistența la alungirea pasivă a ischiogambierilor este proporțională cu viteza mișcării și nu cu unghiul de flexiune al genunchiului. Rezultă că articulația va rămîne în poziția în care este lăsată. Rigiditatea este deci cu atît mai evident o *redoare plastică*, cu cît agoniștii și antagoniștii sînt mai egal interesați. În spasticitate rezistența este proporțională și cu viteza cu care se execută mișcarea pasivă și cu gradul de alungire a mușchilor, deci, dacă genunchiul se va întinde și apoi va fi lăsat liber, el își va reveni în poziția inițială. Este deci vorba de o *redoare elastică*, care cedează însă după un număr oarecare de mișcări.

În ultima etapă evolutivă a genu flexum-ului, cînd atitudinea de flexiune a genunchiului a atins maximul, este foarte greu de stabilit dacă diformitatea genunchiului este primară, este secundară unei flexiuni a șoldului, așa cum afirmă Barnett, sau a apărut ca o deviere de compensare a unui picior echin.

Simptomatologie. Genunchiul se află de obicei în ușoară flexiune, de 15—30°, și la membrul inferior respectiv se poate observa și flexiunea șoldului, o ușoară rotație internă și adducție a întregului membru inferior și un picior varus echin. Contractura musculară se opune uneori puternic primelor încercări de a face bolnavului unele mișcări pasive ale genunchiului și ale celorlalte articulații interesate, dar după cîteva mișcări contractura cedează brusc și nu mai întîmpinăm nici o rezistență. Sensibilitatea este de obicei păstrată. Reflexele sînt exagerate.

Dacă infirmitatea este localizată la un singur membru inferior, ca în monoplegii sau în hemiplegii, bolnavul cosește în mers, calcă în vîrful piciorului cînd există o contractură a tendonului lui Achile sau merge ataxo-spasmodic. În timpul mersului genunchiul se menține în ușoară flexiune și în var, tinzînd să atingă cu fața lui internă fața internă a genunchiului opus. Dacă infirmitatea interesează ambele membre inferioare, ca în paraplegii sau tetraplegii spastice, genunchii se apropie și mai mult și se încrucișează la fiecare pas, iar mersul devine și mai dificil.

Tratament. Tratamentul infirmităților motorii cerebrale este în genere aplicat în mod variat de diferiții specialiști, după pregătirea lor și după concepția fiziopatologică pe care o adoptă.

Pentru unii, cum ar fi Bobath, în infirmitățile motorii cerebrale tulburarea motorie nu este localizată, ci rezultată dintr-o orgnizare defectuoasă, dintr-o perturbare a schemelor motorii. Scopul tratamentului va fi deci acela de a reorganiza aceste scheme motorii perturbate fie cu ajutorul procedeelor clasice de reeducare, fie intervenind asupra reflexelor tonice ale gîtului, de care depinde repartizarea tonusului în întregul corp, așa cum au arătat lucrările experimentale ale lui Magnus și Klein.

Pentru cei mai mulți autori, deși leziunea primară rămîne cerebrală, efectul secundar, periferic, este totuși bine conturat și deci va trebui să se intervină asupra acestuia. Cum diformitatea care apare evidentă se datorește unei perturbări în continuare a reflexului miotatic, este necesar ca, prin mijloacele ortopedice de care dispunem, să prevenim agravarea ei. Tardieu (1962) recomandă astfel cu insistență apareierea genunchiului bolnav, pentru a se menține grupele musculare alungite în limitele lor normale și a se preveni astfel retractarea lor fibroasă.

Spasticitatea ischiogambierilor necesită un aparat care să blocheze genunchiul. Cum nu totdeauna acesta poate realiza singur readucerea grupelor musculare la dimensiunile lor normale de lungime, se pot asocia diferite poziții de postură.

Intervenția chirurgicală este indicată, după Mejenina, în următoarele situații:

— în spasm accentuat, care se exagerează la mișcările voluntare;

— în contracturile permanente cu modificări anatomo-patologice ale aparatului capsulo-ligamentar și ale tendoanelor;

— în diformitățile ce îngreuiază statica și mersul.

Contraindicațiile intervențiilor chirurgicale sînt aceleași ca pentru orice altă localizare a infirmităților motorii cerebrale și anume tulburările psihice grave, întîrzierea în dezvoltarea mintală, cardiopatiile și stările coreiforme. Epilepsia nu reprezintă o contraindicație absolută.

Tratamentul chirurgical al genunchiului spastic trebuie făcut în cadru unui plan terapeutic complex.

Într-o primă etapă noi practicăm o simpatectomie lombară înaltă, căutînd prin această intervenție să micșorăm spasticitatea întregului membru inferior. Preferăm pentru efectuarea simpatectomiei tehnica lui Diaz, prin care extirpăm simpaticul cu cei doi ganglioni inferiori (II și III) cu toate ramurile lor.

Bolnavul este așezat în decubit dorsal, cu un sac de nisip lung sub șoldul de partea care se operează, ca să obținem o înclinare de 45° a regiunii abdomino-pelvine. În felul acesta intestinele se îndepărtează și coloana devine cu mult mai accesibilă.

Se face anestezie generală sau rahianestezie pentru a se obține o relaxare abdominală completă. Operatorul se așază de partea opusă și folosește numai mănuși de cauciuc și nu și de ață, ca să nu fie agresiv față de peritoneu.

Se face o incizie de 15—20 cm de sub marginea ultimei coaste, mergînd în jos vertical, pînă la două lățimi de deget înăuntrul spinei iliace antero-superioare. Incizia interesează tegumentele și țesutul celular subcutanat pînă la aponevroză. În orice caz, trebuie să fim foarte atenți ca să fie făcută în afara mușchiului drept abdominal.

Aponevroza este și ea secționată la fel, adică la cel puțin două lățimi de deget de cea care învelește dreptul abdominal. Se pătrunde printre fibrele marelui oblic, apoi prin cele ale micului oblic, la nivelul celei de-a doua lombare. Mușchiul transvers este și el pătruns începînd de la marginea externă a dreptului abdominal. Se expune grăsimea retroperitoneală, care se îndepărtează, apoi fascia transversală, care se secționează. Peritoneul apare liber și îl deslipim destul de ușor, folosind mîinile protejate de mănuși de cauciuc fără să agățăm cu degetele, ci folosindu-le ca pe niște palete. Dacă totuși se deschide pe o mică porțiune, se închide imediat cu un surjet. Ureterul apare în planul profund și este îndepărtat o dată cu peritoneul. Planul de clivaj ne conduce cu ușurință spre fascia care acoperă pătratul lombar și psoasul iliac și clivarea continuă în sus pînă spre diafragm și în jos pînă la strîmtoarea superioară a pelvisului. Genitofemuralul care merge pe psoas se menajează. De partea stîngă, lanțul simpatic este găsit pe fețele anterolaterale ale corpilor vertebrali, într-un spațiu format între aortă și psoasul iliac. De partea dreaptă este acoperit de vena cavă, care trebuie îndepărtată înăuntru. Venele lombare trebuie ferite, deoarece ligaturarea lor este dificilă. Disecția se continuă cu un instrument

teşit (decolator, sondă canelată) pentru a se pune în evidenţă bifurcarea aortei.

Se secţionează ramurile albe şi cenuşii ale ganglionilor lombari II şi III, şi eventual şi ale ganglionului I, care se găseşte sub arcul intern lombocostal. Mai rar este indicată şi ridicarea celui de-al XII-lea ganglion toracic prin secţionarea arcului lombocostal şi găsirea lui lîngă diafragm. Despre al IV-lea ganglion nu va fi niciodată vorba de a fi ridicat. Protejarea capului proximal secţionat nu este o problemă, deoarece nu se poate vorbi de regenerarea lui.

Această operaţie preliminară noi o executăm de foarte mulţi ani şi avem convingerea fermă că, reducînd spasticitatea rezultatele ortopedice chirurgicale vor fi cu mult mai bune.

În continuare, pentru rezolvarea chirurgicală a genu flexum-ului rămas cu o spasticitate mult redusă a membrului inferior, s-au propus o serie de intervenţii. Tenotomiile de ischiogambieri se soldează cu agravarea posibilităţilor de statică şi mers şi de aceea s-a preconizat o serie de alte intervenţii mai complexe, printre care amintim alungirea simplă a tendoanelor ischiogambierilor şi operaţia lui Chandler, care adaugă acestei alungiri şi o dezinserţie de capsulă posterioară şi o mutare a ligamentului rotulian cu placa lui osoasă de inserţie mai jos, pe metafiza tibială.

Toţi ceilalţi autori folosesc numai intervenţia ortopedico-chirurgicală.

Bogdanov preferă să corecteze genu flexum-ul spastic în două etape. Într-o primă etapă el obţine o corectare relativă a diformităţii prin aparate ghipsate succesive. În a doua etapă asociază operaţiei lui Eggers o alungire de tendon achilian.

Judet şi colaboratori folosesc o tehnică mai complexă de capsulotomie posterioară, asociată cu transplantare musculară. Printr-o incizie transversală sau verticală la nivelul spaţiului popliteu, secţionează la inserţia lor tendoanele bicepsului şi semitendinosului, fac capsulotomia de o parte şi de alta a pachetului vasculo-nervos şi dedublează semimembranosul cu scopul alungirii lui. Printr-o a doua incizie verticală mediană, la partea mijlocie şi posterioară a coapsei, se disecă bicepsul şi semitendinosul, al cărui tendon terminal se extrage prin această incizie. O a treia incizie se face pe faţa anterioară a genunchiului, la nivelul marginii superioare a rotulei şi, prin două tunele subcutanate, se trag la acest nivel tendoanele bicepsului şi semitendinosului, care se implantează în rotulă sau în tendonul cvadricipital.

Terapeutica sîngerîndă a diformităţii a cunoscut în decursul anilor o evoluţie semnificativă, care a reflectat interesul acordat genunchiului spastic şi s-a soldat cu o serie de concluzii, care au dus la o îmbunătăţire reală a concepţiilor noastre terapeutice [1]).

---

[1]) Baciu Cl., Temelie D., Popovici N. şi Cîrmaciu D., *Tratamentul chirurgical al genu flexum-ului spastic*. Conferinţa de ortopedie şi traumatologie de la Tîrgul-Mureş asupra paraliziilor spastice, 17—18 aprilie 1963.

În Clinica de ortopedie și traumatologie a F.P.S.M.F. din Spitalul Brîncovenesc din București între anii 1953 și 1962 au fost operați 37 de bolnavi pentru corectarea genu flexum-ului spastic. Bolnavii operați au prezentat în 11 cazuri genu flexum spastic în cadrul hemiplegiei infantile și în 26 cazuri în cadrul paraplegiei infantile. Din numărul total de 37 bolnavi, 19 erau bărbați și 18 femei.

Bolnavii operați au avut următoarele vîrste :

0—9 ani	10—19 ani	20—30 ani	peste 30 ani
3 ani = 1 6 ani = 2 7 ani = 3 9 ani = 4	10 ani = 2 11 ani = 1 12 ani = 3 13 ani = 3 14 ani = 2 15 ani = 3 17 ani = 4 18 ani = 2	22 ani = 3 25 ani = 1 26 ani = 2	31 ani = 1
10	20	6	1

10 bolnavi au avut deci între 3 și 9 ani, 20 între 10 și 18, 6 între 20 și 30 ani și numai un bolnav a depășit vîrsta de 30 ani.

Acestor bolnavi li s-au efectuat un număr total de 52 intervențiuni, de următoarele tipuri :

I. Mutarea inserțiilor inferioare ale ischiogambierilor pe condilii femurali (operația Eggers) 31 cazuri
1. simplă . . . . 2 cazuri
2. cu transplantarea bicepsului pe rotulă. . . . . 2 „
3. cu secționarea aripioarelor rotuliene (operația Eggers-Galverston) și cu capsulotomie posterioară (Herbert) . . . . 6 „

II. Alungirea tendoanelor ischiogambierilor . . . . 3 „

III. Capsulotomie posterioară 18 cazuri
1. tip Herbert cu alungire de tendon biceps . . . . 11 „
2. cu alungire de tendon biceps și secționarea aripioarelor rotuliene (operația Eggers-Galverston). . . . . 2 „
3. cu secționarea aripioarelor rotuliene (operația Eggers-Galverston) 1 „
4. cu transplantare biceps pe rotulă 3 „
5. tip Wilson, cu alungire de ischiogambieri. . . . . 1 „

Clasificarea rezultatelor s-a făcut după schema lui C. Baciu :

Cotarea	Flexum-ul		Durata mersului	Urcatul și coborîtul scărilor	Impresia bolnavului
	în statică	în mers			
Excelent	0°	normal	nelimitată	posibil în bune condiții	foarte mulțumit
Foarte bun	0°	pînă la 5°	pînă la 5 km	posibil	mulțumit
Bun	pînă la 5°	pînă la 10°	pînă la 1 km	posibil	mulțumit
Mediocru	pînă la 15°	pînă la 25°	pînă la 300 m	cu mare dificultate	relativ mulțumit
Eșec	statu quo	statu quo	merge sprijinit	nu	nemulțumit

Din numărul total de 52 intervenții au fost revăzute la control 46, la distanțe între 1 și 9 ani de la operație.

Capsulotomia posterioară simplă de tip Herbert sau Wilson, însoțită de alungirea tendonului biceps crural, operație care se făcea cu predilecție în anii 1950–1956 în clinica noastră, ne-a dat rezultate slabe în 20% din cazuri, mediocre în 40% și bune în 40%. În nici un caz nu am obținut rezultate foarte bune sau excelente. Într-un caz, în care la capsulotomia posterioară s-a adăugat și secționarea aripioarelor rotuliene (operația Eggers-Galverston) rezultatul a fost, de asemenea, mediocru. Într-un caz la care s-au adăugat și secționarea aripioarelor rotuliene și alungirea tuturor tendoanelor ischiogambierilor, rezultatul a fost foarte bun.

S-a desprins pentru noi din aceste prime constatări concluzia că genu flexum-ul spastic nu este legat decît într-un procentaj de aproximativ 25% din cazuri și de o retracție fibroasă capsulară posterioară, care să justifice capsulotomia posterioară. De remarcat faptul că această retracție nu am întîlnit-o decît la bolnavii mai în vîrstă, la care de altfel, prin capsulotomie posterioară, s-au obținut și cele mai bune rezultate. La bolnavii sub 15 ani, capsulotomia posterioară s-a arătat a fi practic ineficace. De altfel, ineficacitatea intervenției de acest tip poate fi pusă în evidență chiar preoperator, deoarece sub narcoză profundă flexum-ul se corectează spontan. În unele cazuri, chiar fără narcoză, numai după cîteva mișcări pasive de extensie, flexum-ul cedează.

Alungirea simplă a ischiogambierilor, fără capsulotomie posterioară, ne-a dat numai rezultate mediocre. Am putea incrimina în aceste cazuri o tehnică deficitară, în sensul că sub narcoză alungirea poate apare suficientă, iar după suspendarea efectului narcozei, prin revenirea spasticității, ea se dovedește a fi insuficientă. Dar nici în cazurile în care s-au făcut alungiri prea lungi, rezultatele nu au fost mai bune. Într-un caz, am observat chiar o accentuare a genu flexum-ului, însoțită de accentuarea

flexiunii de șold. Alungirea excesivă scoate practic din funcțiune ischiogambierii și drept urmare șoldul se flectează și mai mult, ceea ce atrage ca o compensare și revenirea flexiunii genunchiului.

Transplantarea bicepsului pe rotulă nu ameliorează cu nimic rezultatele. În cel mai bun caz, ea desființează flexum-ul, dar creează un genunchi extins, care nu mai poate face flexiunea.

Începînd din 1955 am folosit, de aceea, mutarea inserțiilor inferioare ale ischiogambierilor pe condilii femurali sau așa-numita operație a lui Eggers. În primele două cazuri, în care s-a practicat exclusiv această tehnică, într-un caz rezultatul a fost foarte bun, iar în altul mediocru. Trebuie remarcat faptul că în acest ultim caz s-a făcut numai mutarea bicepsului crural, lăsîndu-se pe loc semitendinosul și semimembranosul. Într-un al doilea timp, după ce s-au mutat și inserțiile acestor doi mușchi, rezultatul a devenit de asemenea foarte bun. Prima concluzie, pe care am tras-o asupra acestei tehnici, a fost aceea că toți trei ischiogambierii trebuie mutați pe condilii femurali.

La un al treilea caz, la care s-a făcut mutarea tuturor celor trei inserții, rezultatul a fost totuși mediocru. Din acel moment am început să practicăm în unele cazuri și secționarea aripioarelor rotuliene, recomandată de Eggers și Galverston. Simpla mutare a inserției ischiogambierilor nu dă totdeauna rezultatele așteptate, datorită faptului că aripioarele fibroase și musculare ale rotulei continuă să rămînă retractate, ceea ce face ca ligamentul rotulian să rămînă destins. În aceste condițiuni extensia finală a cvadricepsului nu poate fi exercitată asupra tuberozității tibiale anterioare, ca exercitîndu-se numai asupra condililor tibiali laterali, ceea ce face imposibilă o extensie completă (fig. 171).

Baciu a modificat tehnica inițială, prin patru incizii, efectuînd atît mutarea inserțiilor, cît și secționarea aripioarelor rotuliene, numai prin două incizii laterale. Tehnica operatorie pe care o folosește pentru a realiza această operație este următoarea:

1. Incizie posteroexternă, lungă de 12 cm, plecînd de la capul peroneului vertical în sus și interesînd tegumentele și țesutul celular subcutanat. Se decolează buza posterioară a plăgii și se descoperă tendonul bicepsului crural, care se secționează la nivelul inserției lui de pe capul peroneului și se reinserează printr-o butonieră creată în aponevroză și tensorul fasciei lata la periostul condilului femural extern. Se decolează apoi buza anterioară a plăgii, prin care se abordează aripioarele rotuliene de partea externă, care se secționează pînă la sinovială. Se suturează plaga externă.

2. Printr-o incizie asemănătoare posterointernă și după decolarea buzei posterioare a plăgii se pun în evidență tendoanele semitendinosului și semimembranosului, care se reinserează pe periostul condilului femural intern. Se decolează apoi și buza anterioară a plăgii și se secționează aripioarele rotuliene și de pe partea internă, pînă la sinovială. Se suturează plaga internă [1]).

---

[1]) Cl. Baciu și Z. Haltek, *Tratamentul genu flexum-ului spastic*, Soc. șt. med., Fil. București, Secția ortopedie și traumatologie, 16 septembrie 1958.

În 1958, Cl. Baciu și Z. Haltek au comunicat primele cazuri operate după această tehnică, în care s-au obținut rezultate excepționale în 66% din cazuri, foarte bune în 17% din cazuri, bune în 17% din cazuri, mediocre în 6% din cazuri și slabe în 4% din cazuri. Controlînd cauzele

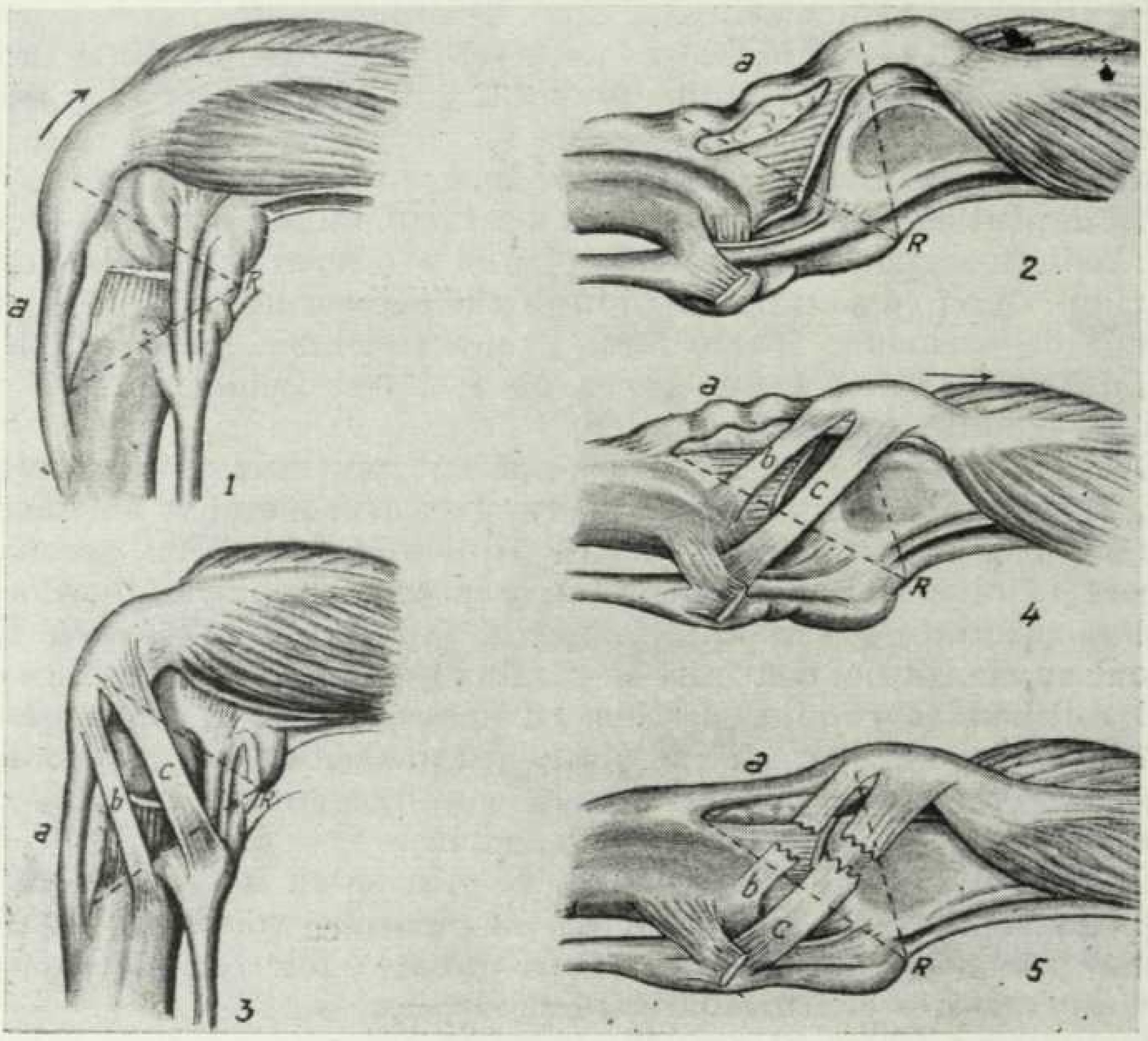

Fig. 171. — Genunchi spastic în flexie. Întinderea este maximă la nivelul ligamentului rotulian, (*a*) și descrește treptat spre periferie; 2. genunchi în extensie. Structurile musculo-fibroase dinspre periferie (R) sînt puse în tensiune, dar cele din vecinătatea ligamentului rotulian nu sînt în tensiune (a); 3. în flexie, structurile din vecinătatea lui R, care sînt întinse sînt aripioarele fibroase (*b*) și musculare (*c*) ale rotulei; 4. genunchiul în extensie. Forța cvadricepsului nu poate acționa asupra ligamentului rotulian (*a*), care rămîne relaxat din cauza aripioarelor ce transmit această forță direct pe condili; 5. secțiunea aripioarelor rotuliene va permite cvadricepsului să acționeze asupra tibiei, prin intermediul ligamentului rotulian și deci extensia va putea fi completă. (După Eggers și Galverston).

eșecurilor observate în urma acestei intervenții, am ajuns la concluzia că ele se datoresc retracției fibroase a capsulei posterioare. La cazurile următoare, acolo unde exista această indicație, am asociat deci și capsulotomia posterioară și am obținut rezultate excelente.

Pe baza acestei experiențe, am ajuns să stabilim următoarea tactică în ceea ce privește indicația intervenției, cu scopul corectării genu-flexumului spastic :

1. Genu flexum-ul spastic este ultima diformitate a membrului inferior, asupra căruia se va interveni, dacă mai există și diformități asociate ale șoldului și piciorului. Motivarea acestei atitudini constă în aceea că nu se poate niciodată preciza dacă genu-flexum-ul spastic este primitiv sau este secundar șoldului flectat sau echinismului spastic. De aceea, întîi va fi rezolvat șoldul, apoi piciorul și numai dacă după rezolvarea acestora genu flexum se menține, se va indica operația asupra genunchiului.

2. Preoperator se vor face în cîteva ședințe o serie de mișcări pasive de extensie, cu scopul de a se controla dacă, după un număr oarecare de mișcări, diformitatea se corectează. În această situație, care se întîlnește în special la copiii sub 15 ani, o simplă mutare a tuturor celor trei inserții distale ale ischiogambierilor pe condilii femurali, după tehnica lui Eggers, este suficientă.

3. Dacă flexiunea nu cedează, se va face bolnavului o anestezie profundă. Dacă nici după această anestezie diformitatea nu se poate corecta, este necesar să se adauge mutării inserțiilor ischiogambierilor și alte intervenții complimentare. După mutarea inserțiilor ischiogambierilor se va face în primul rînd secționarea aripioarelor rotuliene și dacă nici după aceasta diformitatea nu se corectează, se va face și capsulotomia posterioară.

4. Postoperator se imobilizează genunchiul pe o atelă gipsată pentru 21 de zile, după care se reiau mișcările active de flexiune-extensiune ale genunchiului. Mersul este reluat după aproximativ 30 de zile. Gimnastica medicală, așa cum remarcă Popov și Liste, are o importanță deosebită în tratamentul postoperator de reeducare.

Concluziile la care am ajuns se suprapun în mare măsură concluziilor la care au ajuns și alți autori. Folosind tehnica Eggers, E. P. Mezhenina din Moscova (1958) obține de asemenea rezultate mulțumitoare. Comparînd aceste rezultate cu cele obținute după operația Stoffel, autoarea ajunge la concluzia că operația Eggers este mai eficace.

Benyi a operat 80 de bolnavi folosind această tehnică și a remarcat rezultatele bune care se obțin, deoarece mersul defectuos al spasticilor este complet modificat prin transformarea flexorilor genunchiului în extensori ai șoldului și deci ridicători ai trunchiului. Pollock atrage atenția asupra faptului că nu toți cei trei ischiogambieri trebuie mutați, ci numai unul din ei, de preferat semitendinosul sau semimembranosul. Celălalt trebuie numai alungit în Z pentru a se preveni instalarea unui recurvatum consecutiv. Bastos și colaboratori recomandă și ei pentru corectarea genu flexum-ului spastic operația lui Eggers.

În diformitățile grave, în care intervenția pe țesuturile moi devine inoperantă, Thibodeau, Wagner și Carr au propus osteotomia femurului.

Tot la capitolul acesta trebuie să amintim și de o formă mai rară de diformitate a genunchiului care se poate întîlni la infirmii motori cerebrali și anume genu recurvatum spastic, care se datorește unei spasticități și mai tîrziu unei retracții a solearului.

Ca tratament ortopedic al acestor cazuri se va recomanda menținerea într-o ușoară flexiune plantară a piciorului, ceea ce atrage o flexiune

a genunchiului. Dacă această poziție nu se obține cu ajutorul mijloacelor ortopedice pure, se va face o neurotomie a ramurilor gastrocnemianului.

În concluzie, pentru desființarea genunchiului spastic, noi folosim ca timp preliminar simpatectomia lombară și, după obținerea unui grad apreciabil de diminuare a spasticității, recurgem la operații complementare ortopedico-chirurgicale adecvate cazului.

BIBLIOGRAFIE

1. Bastos F., Arranz J. et Escriva S., *Considérations sur le traitement chirurgical des hémiplégies infantiles*, Anales de Médicine, 1961, **47**, *3*, 252—260.
2. Benyi P., *Rezultatele operației lui Eggers în tratamentul tulburărilor de mers ale paraliziei spastice cerebrale*, Orvösi Hetilap, Budapesta, 1958, **99**, *30*, 1040—1 042.
3. Bertrand P., *Correction du genu flexum chez le spastique*, Revue de chirurgie orthopedique, 1959, *45*, 416.
4. Bobath K., *The neuropathology of cerebral palsy and its importance in treatment and diagnosis*, Cerebral Palsy Bullettin, 1959, *1*, 13—33.
5. Bogdanov F. R., *Hirurghiceskoe lecenie țerebralnih spatiscehkih paralici*, Ortopedia, travmatologhia i protezirovanie, 1960, *9*, 3—10.
6. Chandler F. A., *Re-establishment of normal leverage of the patella in knee flexion deformity in spastic paralysis surgery*. Surgery, Gynecology and Obstretrics, 1933, *57*, 523—527.
7. Eggers G. W. N., *Transplantation of Hamstring tendons to Femorel Condyles in order to improve his extension and to decrease knee flexion in cerebral spastic paralysis*, The Journal of Bone and Joint Surgery, 1952, **34-A**, 827.
8. Eggers W. N. a. Galverston M. S., *Surgical division of the patellar retinacula to improve extension of the knee joint in cerebral spastic paralysis*. The Journal of Bone and Joint Surgery, 1950, **32-A**, *1*, 80—86.
9. Gruze A., *Transplantarea ischiogambierilor pe femur în tratamentul paraliziilor spastice*, Chirurg. Nazad. Ruchn., 1953, *18*, 303—306.
10. Judet J., Judet R., Lagrange J., Lord G. et Roy-Camille R., *Traitement chirurgical de la maladie de Little*, Rev. Française d'Etude Clinique et Biologique, Paris, 1961, **3**, *6*, 1 059—1 062.
11. Keats M. a. Kambin R., *An evolution of surgery for the correction of the knee flexion contracture in children with cerebral spastic paralysis*, The Journal of Bone and Joint Surgery, 1962, **44-A**, *1*, 142.
12. Mc. Murray T. P., *A practice of orthopaedic surgery* (*Spastic paralysis*). Londra, Arnold, 1946, 286—291.
13. Mezhenina E. P., *Genu flexum-ul copiilor cu paralizie spastică cerebrală*, Ortopedia, travmatologhia i protezirovanie, 1958, **19**, *4*, 53—55.
14. Pollock G. A., *Surgical treatment of cerebral Palsy*, The Journal of Bone Joint Surgery, 1962, **44-B**, *1*, 68—81.
15. Rădulescu Alex. (în colaborare cu Rădulescu Alice și Baciu Cl.), *Ortopedia chirurgicală*, vol. I, București, Edit. medicală, 1956.
16. Roberts L. a. Adams S., *The patellar advancement operation in cerebral palsy*, The Journal of Bone and Joint Surgery, 1953, **35-A**, 958—967.
17. Rocher H. L., *Paralysies spasmodiques*, în L. Ombrédanne et P. Mathieu, *Traité de chirurgie orthopédique*, Paris, Masson, 1937, 903—931.
18. Rondot P., Dalloz J. C. et Tardieu G., *Mesure de la force des reactions musculaires à l'antrennement pasif au cours des raideurs pathologiques par lésion cérébrale*, Rev. française d'étude clinique et biologique, 1958, **3**, *6*, 585—592.
19. Saussez M. et Renoirte Ph., *Le genou de l'IMC*. Acta Orthopaedica Belgica, *Le traitement chirurgical des paralyses cérébraux*, 1963, **29**, *2*, 386—407.
20. Schneider R., *Die Operation nach Silverskjöld zur Therapie der Littleschen Erkrankung*, Zeitschrift für Orthopäedie, 1956, **87**, 250—262.

21. STOFFEL A., *Nouvelle opération pour le traitement des paralysies spastiques*, La Presse Medicale, 1912, **20**, 257–259.
22. TARDIEU G., *Indications thérapeutiques chirurgicales dans l'infirmité motrice cérébrale. Essai de fondement physiopathologique*, Gazette médicale de France, 1961, **68**, 8, 1 047–1 056.

Artropatia tabetică

Definiţie. Reprezintă tulburarea trofică importantă a articulaţiei datorită tabesului.

Frecvenţă. Din numărul total al tabeticilor, 5–10% prezintă artropatii şi dintre acestea 57% se întîlnesc la nivelul genunchiului.

Etiopatogenie. Tabesul este o meningoradiculită cronică luetică bulbară (Marinescu). În acest sens, Marinescu şi Sager au demonstrat că în jurul articulaţiei există o modificare a reacţiei vasomotoare, iar Barre a pus în evidenţă chiar existenţa gomelor sifilitice.

Simptomatologie. Articulaţia se tumefiază enorm şi mersul, ca şi statica, iau uneori forme groteşti. Nu există fenomene inflamatorii locale. Creşterea în dimensiuni a articulaţiei este condiţionată în afară de deformarea osoasă şi de dezvoltarea unei serozităţi fibrinoase în cavitatea articulară şi, mai rar, şi de existenţa unui exsudat hemoragic. În lichidul de puncţie s-a putut pune uneori în evidenţă spirocheta. Constant se observă mari tulburări ale sensibilităţii profunde,cum a remarcat Marinescu.

La mobilizarea pasivă sau activă a articulaţiei se percep cracmente şi se constată o mobilitate anormală. Articulaţia, balantă, face ca mersul să devină foarte dificil. Genunchiul încărcat se deformează de obicei în var şi recurvat şi bolnavul nu mai are stabilitate.

Deseori artropatia tabetică se asociază, aşa cum au remarcat Alajouanine şi Maurice, şi cu leziuni osoase care duc la producerea fracturilor pe osul bolnav. Aceste fracturi survin în urma celor mai neînsemnate traumatisme şi sînt nedureroase.

Examenul general al bolnavului ne pune în prezenţa semnelor caracteristice ale tabesului constituit, cum este semnul lui Argyll Robertson (miozis sau inegalitatea pupilară, deformarea conturului pupilar, abolirea reflexului fotomotor, cu conservarea deplină a reacţiei de acomodare-convergenţă), paralizii oculare, tulburări de sensibilitate, areflexie osteotendinoasă, dureri fulgurante, crize gastrice, atrofii musculare, ulcere trofice plantare, tulburări sfincteriene, genitale, psihice, ataxie etc.

În formele fruste ale tabesului aceste semne pot lipsi în complexul lor.

Aspecte radiografice. Se constată o deformare atipică şi anarhică a extremităţilor osoase, care în unele locuri sînt hipertrofiate prin depuneri de ţesut osos în masă, iar în alte locuri sînt pur şi simplu pulverizate (fig. 172).

Diagnostic. Este relativ uşor de stabilit cînd semnele mai sus arătate sînt prezente. Totuşi afecţiunea se poate confunda la o primă vedere cu o fractură cominutivă a extremităţii inferioare a femurului sau a celei superioare a tibiei, cu o artroză de formă hipertrofică sau cu o sciatică, în formele cu semne discrete tabetice.

Diagnosticul trebuie precizat în special pe baza semnelor clinice şi radiologice, cunoscut fiind că reacţia Bordet-Wassermann este pozitivă numai la 60% dintre tabetici, iar examenul lichidului cefalorahidian poate fi uneori normal.

Evoluţie. Afecţiunea este de obicei progresivă, bolnavul mergînd cu o dificultate din ce în ce mai mare. În cazuri mai rare de tabes fixat,

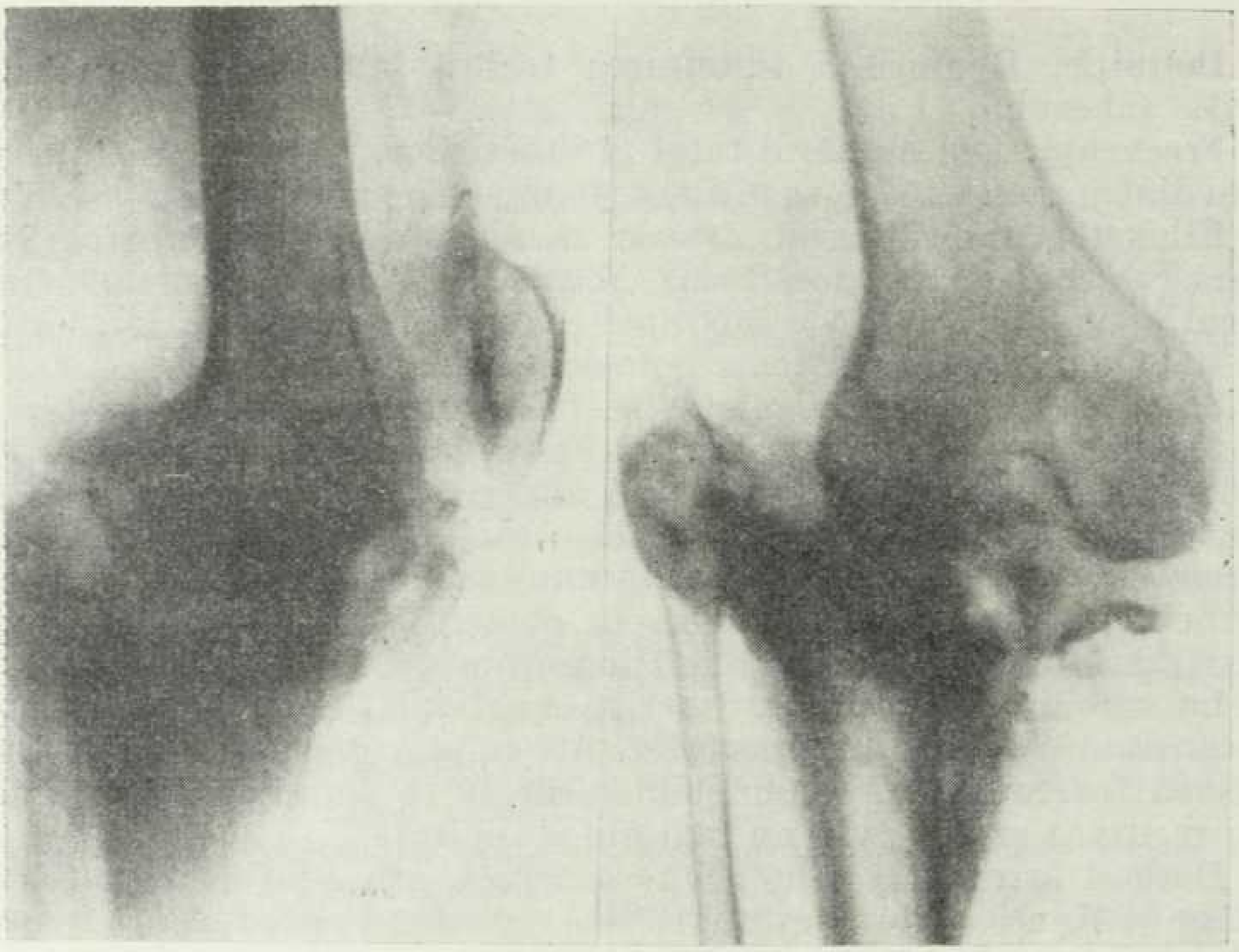

Fig. 172. — Artropatie tabetică de genunchi.

se poate constata totuşi o oprire în evoluţie. În aceste cazuri aşa cum atrag atenţia Drăgănescu şi Façon, poate apărea mai tîrziu o pozitivare a lichidului cefalorahidian şi o agravare a simptomelor clinice.

Prognosticul afecţiunii este grav, deoarece bolnavul ajunge cu timpul un infirm. Pot apărea diverse accidente vasculare sau medulare care pot pune viaţa bolnavului în pericol.

Tratament. Trebuie să fie în primul rînd general. Drăgănescu şi Façon recomandă să se înceapă cu o medicaţie bismutică sau mercurială şi numai după cel puţin zece injecţii cu bismut sau cu mercur să se adauge arsenicul trivalent. În cursul primilor doi ani se vor face serii mixte de arsenic cu bismut şi arsenic cu mercur, alternativ, cu pauze de o lună. În al treilea an arsenicul va fi abandonat, iar seriile vor fi mixte, bismuto-mercuriale, iar în anul al patrulea seriile vor fi simple. În pauzele lărgite ale ultimilor 2 ani se vor adăuga serii de iod.

În formele foarte dureroase — fulgurante — se poate recomanda în plus malarioterapia (Bascikov şi Bortnjaev) şi penicilinoterapia în doze

masive de peste 10—15 milioane de unități. Dacă durerile fulgurante nu cedează, se pot face infiltrații paravertebrale cu novocaină, raze ultrascurte, roentgenterapie sau atropină în doze crescînde, după metoda lui Kreindler.

Tratamentul local al artropatiei tabetice poate fi ortopedic sau chirurgical.

Tratamentul ortopedic se bazează pe imobilizare după axarea articulației cu ajutorul aparatelor crurogambiere sau a manșoanelor de genunchi. Este indicat la persoanele mai în vîrstă, la bolnavii care nu pot suporta intervenția chirurgicală sau la cei care, operați, n-au beneficiat de intervenție, ci au rămas în continuare cu genunchiul balant.

Tratamentul chirurgical rezolvă uneori local tulburările de statică și de mers datorite leziunilor genunchiului. Kovirskin recomandă în acest sens artrodeza cu grefon osos. Noi sîntem pentru o rezecție-artrodeză corect executată și bine imobilizată postoperator cu un aparat oarecare de compresiune. Rezultatele obținute sînt bune și ele merită o discuție mai amplă.

În tratatele clasice de ortopedie și de traumatologie se consideră că luesul are o acțiune inhibitoare asupra regenerării țesutului osos și deci rezecția de genunchi ar fi sortită eșecului. Verneuil, Gosselin, Broca etc. considerau astfel că luesul este una dintre cauzele pseudoartrozelor.

Unele lucrări mai vechi (Darier, Lenor etc.) și mai cu seamă unele mai recente (Simon, Invernizzi etc.) au arătat totuși că luesul nu are nici o influență asupra timpului de consolidare. Rauhs (1942), urmărind 16 cazuri de fracturi la tabetici tratate prin metode atît conservatoare cît și chirurgicale, ajung la concluzia că în fața acestor fracturi trebuie să ne comportăm ca față de fracturile pe os normal și că nu se observă pseudoartroze sau întîrziere de consolidare în proporții neobișnuite. Maatz a ajuns la aceleași concluzii.

În ceea ce privește rezecția de genunchi în artropatia tabetică își găsește indicația și rezultatele pot fi bune dacă tehnica a fost corect executată. O dată consolidat genunchiul, bolnavul scapă de povara aparatului ortopedic și, pentru perioada de timp în care evoluția bolii generale îi permite să meargă, beneficiază evident de anchilozarea chirurgicală produsă.

În caz totuși de nereușită, purtarea unui aparat ortopedic este obligatorie și se face în condiții acceptabile.

BIBLIOGRAFIE

1. Baciu Cl., *Formarea calusului și mijloacele de stimulare ale regenerării țesutului osos*, Disertație I.P.S.M.F., București, 1958.
2. Fridland M. O., *Ortopedia*, Moscova, Medghiz, 1954.
3. Grigorescu D. și Păunescu-Podeanu A., *Neurologie practică*, București, 1942.
4. Kreindler A., *Neurologia*, București, Edit. medicală, 1957.
5. Rădulescu Alex. (în colaborare cu Rădulescu Alice și Baciu Cl.), *Ortopedia chirurgicală*, vol. I, București, Edit. medicală, 1956.
6. Rauhs R., *Heilen tabetische Frakturen?*, Wiener medizinische Wochenschrift, 1942, **92**, *23*, 414.
7. Vasiliev A. I., *Sifilis sustavov*, Vestnik hirurghii i pogranicinih oblastei, 1931, *4*, 67.

Artropatia siringomielică

Este o tulburare trofică importantă a articulației datorită siringomieliei.

Frecvență. Artropatia este una dintre cele mai frecvente tulburări trofice din cadrul siringomieliei, întîlnindu-se la 20% dintre bolnavi, dar localizarea ei la genunchi este mai rară, fiind interesate mai frecvent umărul și cotul.

Etiopatogenie. Siringomielia este, după Kreindler și Voinescu, „o boală a măduvei spinării și a bulbului (siringobulbie), caracterizată din punct de vedere anatomo-patologic prin formarea unei cavități situate de obicei la nivelul comisurii posterioare a măduvei și în ai cărei pereți se găsesc celulele gliomatoase". Ca urmare a apariției acestei cavități, al cărei mecanism de producere este încă discutat, sînt lezați centrii de la baza cornului anterior și cei din cornul lateral, ceea ce atrage apariția unor tulburări trofice și vegetative ale pielii, oaselor și articulațiilor.

Simptomatologie. Ca și atropatia tabetică și artropatia siringomielică este nedureroasă. Genunchiul este mărit de volum, capsula îngroșată, extremitățile osoase deformate. Șocul rotulian prezent indică existența unei cantități de lichid intraarticular.

Patognomonică este tulburarea de sensibilitate care îmbracă forma clasică a disociației siringomielice (anestezie sau hipoestezie termică și dureroasă, cu conservarea sensibilității tactile și profunde). Artropatiei i se asociază atrofii musculare și tulburări de motilitate. Prin compresiunea fasciculului piramidal, în fazele mai înaintate ale bolii apare o parapareză spastică cu exagerarea reflexelor osteotendinoase și prezanța semnului lui Babinski. Cu timpul se ajunge la paraplegie.

Aspecte radiografice. La examenul radiografic se observă resorbții și distrucții osoase care duc la subluxație și la deformarea articulației, asociate cu proliferațiuni osoase.

Diagnostic. Ca și la artropatia tabetică, diagnosticul se pune pe baza semnelor neurologice caracteristice. Artropatia siringomielică se aseamănă mult cu cea tabetică, la care însă reflexele sînt aproape întotdeauna total abolite, nu există atrofii musculare și este prezent semnul lui Argyll-Robertson măcar în unele dintre manifestările sale.

Evoluția. Este cronică și de foarte lungă durată, deseori cu pusee de agravare. Moartea survine tardiv, prin boli sau complicații intercurente (afecțiuni pulmonare, infecții complicate cu septic.mii, infecție urinară, artrită supurată de genunchi etc.).

Tratament. Roentgenoterapia pe zonele interesate ale măduvei este utilă, mai ales în formele incipiente ale bolii.

Tratamentul local al artropatiei constă în aplicarea unui aparat ortopedic. Puncția nu este indicată, deoarece lichidul se reface rapid.

Se pot face, ca și la tabes, rezecții sau artrodeze cu rezultate mulțumitoare. Într-un caz, Rădulescu a făcut o ridicare a părții prăbușite dintr-un

condil tibial și a întărit cu ligament făcut din fascia lata armat cu fir metalic (procedeu Rădulescu) ligamentul lateral, în bună parte distrus. Rezultatul a fost bun și durabil.

BIBLIOGRAFIE

1. Grigorescu D. și Păunescu-Podeanu A., *Neurologie practică*, București, 1942.
2. Kreindler A., *Neurologia*, vol. II., București, Edit. medicală, 1957.
3. Rădulescu Alex. (în colaborare cu Rădulescu Alice și Baciu Cl.), *Ortopedia chirurgicală*, vol. I, București, Edit. medicală, 1956.

Afecţiuni ale sinovialei

Sinovitele cronice nespecifice

Denumiri : tumoarea cu mieloplaxe a sinovialei sau, cum îi spun Jaffé-Lichtenstein şi Sutro (1941) „villonodular synovitis, bursitis, bursitis and tenosynovitis".

Definiţie. Sinovitele sînt un grup de boli care au ca element comun dezvoltarea hiperplazică sau hipertrofică a componentelor anatomopatologice ale sinovialei şi care se caracterizează clinic prin revărsări articulare persistente şi recidivante.

Descrise pentru prima dată de Simon în anul 1865 şi apoi de Dowd în 1912, studiul lor a fost reluat în 1917 de Bonola, Repaci, Zansi etc.

Frecvenţă. S-au descris pînă acum peste 200 de cazuri. Hussenstein şi colaboratori au publicat în 1961 încă 64 de cazuri de sinovite vilonodulare.

Etiopatogenie. Este foarte greu de pus această boală în raport cauzal cu o noxă patogenă. Oricum, reactivitatea organismului joacă un mare rol şi ea explică caracterele anatomopatologice diferite sub care se prezintă afecţiunea.

Apare mai frecvent la bărbaţi între 25 şi 50 ani. Poate interesa şi alte articulaţii, dar genunchiul este cu preferinţă interesat. Localizarea este de obicei unilaterală şi numai excepţional pot fi prinşi ambii genunchi.

Revărsarea articulară poate fi pusă în raport fie cu o producţie mărită de sinovie, ceea ce după Efskin ar fi o consecinţă a măririi suprafeţei secretante şi a permeabilităţii, fie cu un defect al schimbului osmotic al lichidului sinovial, aşa cum afirmă Magnusson. Examenele electroforetice au arătat că ambele aceste mecanisme sînt prezente simultan.

Mecanismul de producere a sinovitelor cronice nespecifice este încă discutat, emiţîndu-se mai multe teorii :

Teoria traumatică atribuie o importanţă deosebită variatelor traumatisme şi microtraumatisme, pe care le suportă articulaţia genunchiului. După această teorie, apariţia hipertrofiei viloase a sinovialei ar fi în strînsă legătură cu cronicizarea hemartrozei. Dar de cele mai multe ori, nici anamneza, nici constatarea intraoperatorie, nu pun în evidenţă existenţa unor traume anterioare. Din contra, în rupturile vechi de menisc nu se vede apariţia hipertrofiei sinoviale viloase şi leziunile existente cedează după meniscectomie.

Teoria factorilor generali incriminează tipul constituţional şi tulburările în sfera endocrină a bolnavului.

Teoria tulburărilor sinoviale a lui F. Bendinelli susţine că este vorba de o afecţiune primitivă a sistemului reticulo-histiocitar care intră în cadrul unei mezenchimopatii locale de etiologie necunoscută, cu evoluţie cronică şi cu structură fundamental granulomatoasă. Procesul morbid pare a fi unic, dar reactivitatea ţesutului reticulohistiocitar este variată, încît astfel se pot explica şi multiplele aspecte anatomo-patologice ale afecţiunii.

Teoria alergică este susținută de Bouchard, Schlesinger și Garrod. După acești autori, sensibilizarea mezenchimului reticuloendotelial este în raport cu o reacție alergică, în mecanismul de producere intrînd o serie de tulburări vasomotorii și angioneurotice.

Teoria tumorală susținută de von Albertini este din ce în ce mai puțin acceptată.

Anatomie patologică. Din punct de vedere anatomo-patologic au fost semnalate patru categorii mari de afecțiuni, care au și făcut ca acest grup al sinovitelor cronice nespecifice să cuprindă patru forme clinico-anatomice deosebite :

Sinovitele hipertrofice simple, care apar datorită stimulilor iritativi de natură exogenă — traumatismele — și a celor de origine endogenă — mezenchimopatia. Sinoviala prezintă alterări de tip exsudativ, ca hiperemie, edem, stază sanguină, infiltrații paucicelulare difuze sau circumscrise și o simplă hipertrofie congestivă.

Sinovitele viloase, în care alterările sinovialei sînt mai profunde. Congestia este și aici evidentă, dar se observă nu numai hipertrofia, dar și hiperplazia sinovialei, cu neoformații histiocitare care dau franjuri și vilozități. Sinoviala apare enorm îngroșată, are un aspect mamelonat și o colorație ocru și prezintă vilozități ramificate, mai ales la nivelul fundului de sac subcvadricipital.

Sinovitele pigmentare prezintă un panus sinovial cu excrescențe cărnoase care iau aspectul de masă cărnoasă, de culoare roșie-brună, ce aderă pe suprafețe întinse la sinovială. La examenul histopatologic se pun în evidență ectazii vasculare, congestii, neoformații vasculare, celule gigante cu depozite de hemosiderină și histiocite adunate în mase hiperplazice. Nu se observă vilozități sau franjuri.

Aceste diferite forme anatomo-patologice se pot fie succeda, fie produce de la început, în funcție de diferiți stimuli nocivi. Caracteristica lor comună constă, după F. Bendinelli, în aceea că elementul reticulo-histiocitar al sinovialei se modifică în sensul unei mezenchimopatii cu depunere granulomatoasă.

Stadiul terminal al evoluției sinovitelor cronice nespecifice este caracterizat printr-o cicatrice conjunctivală strînsă, alterarea cartilajelor articulare, degenerarea meniscurilor și deci artroză.

Sinovitele cu neoplazie giganto-celulară xantomatoasă constituie o formă aparte, a cărei încadrare în rîndul sinovitelor cronice nespecifice este discutabilă. Macroscopic ele se caracterizează printr-o serie de proliferări nodulare care formează mase pediculate de colorare vînătă-hemoragică. Microscopic se pot observa proliferări histiocitare și vasculare, celule gigante, pigmenți hematici și, ceea ce le este caracteristic, celule veziculare, xantomatoase.

După Flessing, Leynne, Jaffé și Lichtenstein ar fi vorba tot de o formă anatomo-patologică de origine granulomatoasă. Bonola o consideră ca reprezentînd stadiul final al sinovitei vilonodulare pigmentare. Sinovita prin neoplazie giganto-celulară nu ar reprezenta astfel decît stadiul final al procesului regresiv al artrosinovitei vilonodulare.

Dar o serie de alți autori consideră afecțiunea ca încadrîndu-se în procesele tumorale benigne. După Sabrasez, ar fi vorba de o tumoare

benignă cu mieloplaxe, iar după Fritsch și Rosenthal de un sinovialom sau histiocitom.

Există, bineînțeles, și o categorie de autori care acceptă o atitudine de mijloc. Willis (1953) admite astfel o patogenie mixtă, xantomul fiind după el o entitate intermediară între granulom și neoplaziile adevărate. Bendinelli distinge numai din punct de vedere anatomo-patologic hipertrofia viloasă de natură granulomatoasă de xantomul cu celule gigante, care este o neoplazie benignă, considerînd însă că, din punct de vedere patogenic, cele două afecțiuni se datoresc unei aceleiași mezenchimopatii. Deosebirile de reacție s-ar datora reactivității individuale și stimulilor nocivi diferiți. Chiar o aceeași cauză patogenă, care activează însă cu intensitate și cu ritm diferit, poate determina o reacție articulară deosebită, exsudativă, inflamatorie sau proliferativă.

Simptomatologie. Indiferent de forma anatomo-patologică a afecțiunii, sinovitele cronice nespecifice prezintă o simptomatologie în general unitară și destul de modestă. Semnul de bază este reprezentat de o revărsare articulară persistentă și recidivantă și deci de existența șocului rotulian. Tumefacția articulară este totdeauna prezentă, fie mai accentuat, fie mai discret, genunchiul devenind mai mult sau mai puțin globulos și cu reliefurile șterse. Presiunea și mișcările active și pasive ale genunchiului produc o durere nu bine localizată. Temperatura cutanată a regiunii este ridicată, dar nu excesiv. Atrofia musculară a cvadricepsului se instalează de obicei ca o consecință a hidartrozei. Mișcările, atît cele active, cît și cele pasive și în special flexiunea, sînt limitate.

Puncția articulară relevă un lichid cu caractere deosebite. Uneori lichidul este seros, alteori hemoragic, acest ultim aspect datorîndu-se rupturii vilozităților, care sîngerează. Citologia lichidului din sinovitele vilonodulare a fost studiată de Ropes și Bauer pe 15 cazuri, găsindu-se aproximativ 3 100 de leucocite pe mm³ și 26% polinucleare, deci o formulă intermediară între tipul mecanic și cel inflamator. Examenul electroforetic al lichidului arată următoarea formulă :

albumine	= 56,36
alfa $_1$	= 3,55
alfa $_2$	= 3,26
beta	= 29,48
gama	= 9,34
Raport $\frac{A}{G}$	= 1,29

Aspectul electroforezei trădează o poziție intermediară față de lichidul din artrosinovita traumatică nehemoragică, care este un transsudat, și față de artrosinovita inflamatorie, care este un exsudat.

Aspecte radiografice. Examenul radiografic este de obicei negativ. Uneori se pot observa îngroșări ale țesuturilor moi. Artrografia a fost propusă, fără rezultate convingătoare, de Segnotti și Mucchi.

Diagnostic. Diagnosticul diferențial se va face cu neoplaziile articulare benigne sau maligne. Deseori acest diagnostic este greu de făcut, mai ales în cazul sinovitelor cronice prin neoplazie giganto-celulară xanto-

matoasă. Aspectele anatomo-patologice descrise și evoluția cu remisiuni ne pot furniza însă date suficiente spre a le putea deosebi.

O altă afecțiune cu care deseori diagnosticul clinic și chiar cel macroscopic intraoperator este dificil de făcut, este sinovita tuberculoasă. Examenul histopatologic, însămînțările de lichid la cobai și tomografia ne pot fi însă de mare folos. Neefectuarea unor examinări complete în cazul așa-ziselor sinovite tuberculoase, constituie, după noi, explicația multor rezultate spectaculare obținute prin sinovectomie, în fond nefiind vorba de sinovite tuberculoase, ci de sinovite cronice nespecifice.

Diversele procese reumatice pot simula și ele o sinovită cronică nespecifică și dintre acestea pe primul plan stau monoartrita reumatismală și monoartrita inițială din cadrul poliartritei cronice evolutive.

Biopsia sinovială joacă un rol deosebit de important, așa cum au arătat Poitre, Duban și Schier, în stabilirea diagnosticului diferențial între sinovitele cronice nespecifice și sinovitele de alte etiopatogenii, și în special de cele bacilare. Doar Kaufmann contestă valoarea acestui examen precoce, susținînd că localizarea tuberculozei la nivelul capsulei și al sinovialei este secundară limfadenitei tuberculoase.

Aspectele histopatologice ale sinovitei cronice nespecifice sînt cele de hiperplazie histiocitară și de proliferare limfoplasmocitară perivasculară, în timp ce în sinovitele tuberculoase se observă hiperplazie epiteloidă, sinciții epitelio-giganto-celulare și endovasculită proliferativă. Rareori se observă aspectul unui granulom tuberculos tipic. De obicei în sinovitele tuberculoase se întîlnesc aspecte atipice, în care lipsesc celulele gigante, dar sînt prezente celulele epitelioide și multe limfocite.

În unele biopsii se observă infiltrate paucicelulare la distanță de vase și care au aspectul unor tuberculi limfoizi, dar care nu prezintă și alte semne nete histologice de leziune tuberculoasă. Aceste cazuri, rare din fericire, rămîn dubioase și numai evoluția ulterioară poate preciza diagnosticul.

Evoluție și prognostic. Evoluția este eminamente cronică, cu faze de regresiune și de exacerbare. Vindecările spontane sînt foarte rare. De obicei, dacă nu se intervine chirurgical, procesul de cicatrizare fibroasă compromite grav funcția articulară.

Tratament. Sinovitele cronice nespecifice pot fi tratate și cu mijloace medicamentoase. După folosirea fără efect a preparatelor salicilice, arsenicale și iodate, atenția autorilor s-a îndreptat spre preparatele cortizonice, fibrinolitice și antisclerozante. Preparatele cortizonice, mai ales sub forma injecțiilor intraarticulare cu hidrocortizon, prin efectul lor antiflogistic, antiexsudativ și antalgic sînt utile în fazele de început ale bolii. Enzimele proteolitice și mai ales hialuronidaza s-au dovedit de asemenea eficace în fazele inițiale. Del Torto folosește chiar enzime asociate, administrînd pe lîngă hialuronidază și streptochinază. Administrarea intraarticulară a anumitor preparate sclerozante, ca oleatul de monoetanolamină, a fost recomandată în aceleași faze ale bolii de către Bonola. Antihistaminicele de sinteză își găsesc indicația în cazurile de sinovite cronice nespecifice, alergice. Miller, Lewin și Waren au vindecat astfel un caz numai cu ajutorul tratamentului desensibilizant.

În formele mai avansate ale bolii, tratamentul va fi chirurgical și constă în sinovectomie. Operația are o indicație majoră în formele cu tulburări funcționale marcate, în care nu s-a ajuns însă la leziuni artrozice. Meniscurile se vor ridica numai dacă sînt compromise prin degenerare. După intervenție, se imobilizează genunchiul pentru 12 zile pe o atelă ghipsată și apoi se începe mobilizarea progresivă.

Radioterapia a fost de asemenea folosită, fie ca o completare a sinovectomiei, fie ca tratament unic, așa cum recomandă Greenfield și Wallace. Se vor recomanda 1 800 U în 10—12 zile. Radioterapia își poate găsi indicația în recidivele postoperatorii.

Recidivele sînt relativ frecvente, indiferent de tratamentul aplicat. Astfel De Santo și Wilson, analizînd 32 de cazuri de sinovite vilonodulare, tratate chirurgical găsesc 7 recidive.

BIBLIOGRAFIE

1. BENDINELLI F., *Sinovitti croniche del ginochio*, Arhivio Putti, 1960, *8*, 17 — 25.
2. BONOLAE, SPIGOLON, *L'atrosinovite villonodulosa pigmentosc del ginochio*, Archivio italiani di Chirurgia, 1955, *80*, 137.
3. HUSSENSTEIN J., DELANEAU J., JOLARD P. et MONIÈRE L., *La synovite villo-nodulaire. A propos de quatre nouveaux cas*, Revue de chirurgie orthopédique, 1961, *47*, *1*, 38 — 49.
4. LEWIS R. W., *Roentgendiagnosis of pigmented villo-nodular synovitis and synovial sarcoma of the knee joint*, Radiology, 1947, *49*, 26 — 38.
5. MATHIEU P., *Synovite du genou de type histologique granulomateux*, Mémoires de l'Académie de Chirurgie, 1939, **65**, *15*, 632 — 638.
6. PERRUCHIO P. et GANDIN J., *Synovite villeuse du genou. Synovectomie. Guérison*, Revue de chirurgie orthopédique, 1955, *41*, 599—602.
7. POLLACO A., *Contributo alla studio delle sinoviti iperplastiche reattive del ginocchio*, Clinica Orthopedica, Parma. 1954, *6*, 239 — 244.

Sarcomul sinovial

În cadrul afecțiunilor sinoviale ale genunchiului, sarcomul sinovial și-a cîștigat, pe bună dreptate, un loc separat, reprezentînd o boală astăzi bine individualizată.

Denumiri; istoric. Tumori articulare cu o morfologie asemănătoare descriseseră și Weir (1886), Sarré (1891), Stuer (1893) și Rydygier (1906), dar aceștia nu le-au separat din cadrul sarcoamelor polimorfonucleare sau al fibrosarcoamelor părților moi. Este meritul lui Lejars și Rubens-Duval de a fi descris separat, în 1910, această entitate tumorală pe care au denumit-o *endoteliom*, deoarece ei considerau că punctul de plecare este numai stratul intern sinovial. L. W. Smith (1930) o denumește și *sinoviom*, iar Berger (1938) *sarcom sinovial* denumirea cea mai des utilizată. Alte denumiri propuse, dar părăsite, mai sînt și acele de *sinovialom* (Sabrazès și De Grailly, 1941) și de *sarcomezoteliom* (Fischer, 1942).

Frecvență. În 1913, Tourneaux adunase 93 de cazuri de tumori benigne sau maligne de sinovială de origini diverse. În 1914, Haagensen și

Stout adună însă 104 cazuri publicate de sarcom sinovial. Bennett, în 1947, raportează 32 de cazuri, Pack și Ariel în 1950 mai comunică 60 de cazuri, King în 1952 adaugă alte 21 de cazuri personale, iar Goidanich și Battaglia în 1957 încă 16 cazuri.

Departe de a fi o afecțiune rară, sarcomul sinovial reprezintă aproximativ 5—13,3% dintre tumorile țesuturilor moi. Ionescu, Stănciulescu și Baciu [1]) au comunicat un caz de sarcom al sinovialei genunchiului, de tip peritelial.

Etiopatogenie. Tumoarea apare mai des la bărbați decît la femei într-un raport de 9 la 4 (Coley și Pierson, 1927), 13 la 8 (Berger, 1938), 11 la 5 (De Santo și colaboratori, 1941), 4 la 53 (Lazarus și Markx, 143), 3 la 2 (Haagensen și Stout, 1941) sau fără precădere pentru vreun sex (Pack și Ariel, 1950).

Vîrsta medie este de 35 de ani, fiind întîlnite mai frecvent între 20 și 35 de ani. Ca excepții se citează cazurile unui copil de două săptămîni (Pack și Ariel), al unui copil de 19 zile (Bennett), ale unui copil de 9 luni (Coley și Pierson) și al unuia de 7 ani (Smith).

Localizarea preferată este la genunchi. După De Santo și colaboratori din 37 de cazuri 18 au fost localizate la genunchi, iar după Coley și Pierson din 137 de cazuri 104 au prezentat aceeași localizare. Statistica lui Goidanich și Battaglia (1957) arată că din 16 cazuri, 9 au interesat genunchiul, 3 planta piciorului, 2 gîtul mîinii, 1 coapsa și 1 gamba și că punctul de plecare este de obicei sinoviala articulară și, mai rar, sinoviala tecilor tendinoase. După Berger, în 46% din cazuri sînt interesate articulațiile, în 4,6% bursele seroase și în 12,4% tecile tendoanelor.

În aproape o treime din cazuri se întîlnește în antecedente un traumatism mai mult sau mai puțin moderat, cu 5 luni—8 ani înainte.

Simptomatologie. Inițial, procesul tumoral se poate manifesta printr-o tumefacție nedureroasă sau printr-una dureroasă. Cu timpul, la acestea se adaugă un grad oarecare de impotență funcțională și dezvoltarea progresivă, dar foarte lentă a tumefacției.

Aspectul radiologic. Se pun în evidență aspecte variate. Uneori se constată o opacitate omogenă, solitară, cu densitate redusă, cum se exprimă Sherman și Chu, cu sau fără prezența unor depozite calcare rotunde sau lobulate, cu limite nedefinite. În faza inițială poate exista o atrofie a capetelor osoase, iar în fazele mai tardive o pierdere a structurilor trabeculare sau chiar o întrerupere a continuității compacte, ca și în cazul nostru.

Anatomie patologică. Macroscopic se observă o formație tumorală de dimensiuni variabile (într-o observație a lui Vinogradov, genunchiul avea un diametru de 87 cm). Tumoarea poate fi încapsulată într-o pseudocapsulă produsă de reacția țesuturilor moi vecine comprimate sau chiar de peretele bursei seroase, de origine traumatică, în care caz este ușor posibilă enuclearea ei. Mai frecvent apare însă sub o formă circumscrisă, boselată, cu zone de necroză și zone de proliferare, care înglobează țesu-

---

[1]) M. Ionescu, P. Stănciulescu și Cl. Baciu, *Sarcom al sinovialei genunchiului de tip peritelial*, Soc. st. med., Fil. București, Secția ortop. și traumat., 25 februarie 1958.

turile moi învecinate și aderă și la os, în așa fel încît se mai poate stabili punctul de plecare. Alteori apare sub o formă difuză, infiltrantă și izolarea ei este foarte dificilă. În aceste din urmă cazuri are de obicei o consistență moale, suculentă, conținînd mici porțiuni mai dure de o colorație de la cenușiu-roșiatic la brun. Articulația apare plină cu o substanță cărnoasă, amorfă, friabilă, gelatinoasă, iar sinoviala este hipertrofică și albă-albăstrie.

Aspectele macroscopice ale sarcomului sinovial pot fi deci foarte variate, de la formațiunea dură fibroasă care se poate încărca cu săruri minerale pînă la zonele mucoide cu cavități chistice care lasă să se scurgă un lichid filant albăstrui sau roz-brun.

Încă și mai variate și mai complexe sînt aspectele microscopice ale sarcomului sinovial. Aceasta provine în primul rînd din faptul că procesul tumoral prezintă două tipuri de elemente componente, unele cu morfologie fibrosarcomatoasă tipic mezenchimală, iar altele caracteristice structurii sinoviale.

Goidanich și Battaglia au propus în 1957 următoarea clasificare :

Sarcom sinovial
- I. Forma reticuloendotelială
  - A. Forma histiocitară
    - 1. viloasă
    - 2. compactă
      - a. cu celule mici cu puțin reticul argirofil
      - b. cu celule fusiforme sau polimorfe, cu reticul argirofil abundent
  - B. Forma endotelială
    - 1. simplă
    - 2. cu aspecte pseudo alveolare în spațiile glanduliforme
  - C. Forma peritelială (tipul periteliosarcomului osos (Ewing))
- II. Forma conjunctivă sau fibroasă
  - A. Forma diferențiată
  - B. Forma nediferențiată
    - 1. fibrosarcomul pur
    - 2. cu evoluție predominant mixoidă

În *forma viloasă* se observă vilozități de formă neregulată, ramificate, constituite dintr-un suport conjunctivo-vascular îmbibat edematos, cu prelungiri filamentoase de țesut colagen și precolagen, cu elemente celulare atipice, rotunde, fusiforme sau poliedrice, cu nucleu în remaniere și uneori binucleate. La suprafața vilozităților, elementele de origine endotelială formează un înveliș întrerupt de eroziuni, ulcerații și zone necrozate. Între vilozități, elemente mortificate, material fibrinos sau mucos.

În *forma compactă*, cu celule mici histiocitare, elementele celulare prezintă fenomene parțiale de necroză, sînt rotunde sau fusiforme, cu nucleu mare, cu o citoplasmă cu prelungiri subțiri anastomotice. Nucleul

are cromatina puternic bazofilă și neregulat dispersată, fără mitoze. În zonele de necroză se întîlnesc frecvent depuneri de săruri calcare sau chiar osificări.

În *forma compactă*, cu celule histiocitare fusiforme sau polimorfe, nucleii sînt mari, fără monstruozități sau atipii citologice.

Forma endotelială simplă, cea mai frecvent întîlnită, este caracterizată prin cavități lungi acoperite de un strat continuu de celule cu morfologie tipic endotelială. În jurul cavității apar elemente neoplazice de tip histiocitar, cu granule lipidice sau de mucină.

Forma endotelială pseudoalveolară este asemănătoare precedentei dar cavitățile sînt amplu acoperite de endoteliu și iau aspect glanduliform.

Forma peritelială individualizată de Geschichter și Copeland este mai rară și constă în agregate de mici elemente neoplazice de volum uniform cu citoplasmă puțină în jurul unui nucleu rotund sau oval, bogat în cromatină intens bazofilă. Aceste elemente înconjură concentric mici lumene căptușite cu celule endoteliale neoplazice și amintește, după Pais și Zanasi de aspectul periteliosarcomului osos sau al sarcomului Ewing. În această din urmă categorie se încadrează și cazul nostru.

Sarcoamele sinoviale de formă conjunctivă iau naștere din stratul de țesut conjunctiv colagen adult, sărac în elemente proprii și acoperit spre cavitatea articulară cu un strat unic, discontinuu de fibroblaști diferențiați cu caractere morfologice de trecere între celulele conjunctive și celulele epiteliale, adică din așa-numita arie fibroasă a lui Franceschini. Pot apărea deci fie fibrosarcoame comune, fie sarcoame sinoviale de tip articular cu punct de plecare în fibroblaștii specializați. Aceste tumori se întîlnesc în special la tecile tendinoase, au o agresivitate minoră și o slabă malignizare.

Forma conjunctivă diferențiată se caracterizează printr-o abundentă stromă colagenă cu fascicule voluminoase și grosolane, în care se găsesc celule fusiforme sau rotunde, cu nuclei voluminoși și hipercromici, cu cromatină compactă și densă, cu aspecte de atipii, sau celule de același tip, prezentînd numai aspecte de accentuată anaplazie. Văzute cu obiectivul mare, apar caractere nete de atipie — cu cromatina neregulat grupată și nucleoli foarte bazofili — ceea ce le și dă un aspect pseudoepitelial.

În forma conjunctivă nediferențiată, aspectul este net fibrosarcomatos, cu zone de material mixoid, conținînd elemente celulare stelate sau triunghiulare cu lungi prelungiri citoplasmatice și cu nucleu uniform, fără imagini de anaplazie.

Prognostic. Este diferit prezentat de autori. Din 104 cazuri, numai 3 mai erau în viață după 5 ani de la operație (Haagensen și Stout, 1944), dar din 60 de cazuri tratate prin roentgenterapie 14 erau în viață, după 7 ani și jumătate (Pack și Ariel), deci un procentaj de 19,1 supraviețuitori la o distanță relativ mare de timp. După Goidanich și Battaglia (1957), prognosticul este legat în primul rînd de tipul histologic al tumorii. În cazurile de sarcoame reticuloendoteliale, bolnavii au trăit în medie 12 luni după intervenție, cu limita între 5 luni și 3 ani, indiferent de tratamentul chirurgical aplicat (ridicarea tumorii, sinovectomie totală, rezecție articulară sau chiar amputație) chiar dacă se asocia și roentgenterapia.

În sarcoamele sinoviale conjunctive, supravieţuirea se întîlneşte de obicei la mulţi ani după intervenţie.

Cu mijloacele actuale de iradiere şi cu medicamentele noi cu acţiune asupra celulei neoplazice se obţin rezultate mai bune.

Tratament. Formele macroscopic încapsulate vor fi minuţios ridicate. Dacă examenul microscopic arată că este vorba de un sarcom sinovial de tip conjunctiv, bolnavul va fi ţinut în continuare sub observaţie, dar dacă este vorba de o formă reticuloendotelială sau de una mixtă se va pune în discuţie amputaţia. Roentgenterapia chiar cu metodele ei moderne (terapia rotatorie şi pendulară, stratiterapia, cinegonioterapia longitudinală), terapia cu cobalt sînt puţin satisfăcătoare în aceste cazuri.

Shinceak consideră mai eficientă introducerea de radium în plaga operatorie. Prin acest procedeu se scurtează durata tratamentului, se asigură iradierea uniformă a tumorii pe timp îndelungat şi se acţionează cu o doză mult mai mare de iradiaţii direct în focar. Alţi autori folosesc cobaltul.

BIBLIOGRAFIE

1. Bennetts A., *Synovialom*, The Journal of Bone and Joint Surgery, 1947, **29**, 259.
2. Berger L., *Synovial sarcoma in serous, bursae and tendon sheats*, The American Journal of Cancer, 1938, **35**, 501.
3. Coley B. L. a. Pierson J. C., *Synovioma*, Surgery, 1937, **1**, 113.
4. De Santo D. A., Tenant R. a. Rosahn P. D., *Synovial sarcomata in joint burse and tendon sheats*, Surgery, Gynecology and Obstretics, 1941, **72**, 951.
5. Fischer H. R., *Synovial Sarcomotheliom*, The American Journal of Pathology, 1942, **18**, 529.
6. Geschichter C. F. a. Copeland M. M., *Thumours of bone*, Philadelphia, Lippincott, 1949.
7. Goidanich I. F. e Battaglia L., *I sarcomi di origine sinoviale*, La chirurgia degli organi di movimento, 1957, XLIV, fasc. V, 335 — 375.
8. Haagensen C. D. a. Stout A., *Synovial sarcoma*, The Annales of Surgery, 1944, **120**, 826.
9. King E.S.J., *Tissue differentiation in maligant synovyal tumours*, The Journal of Bone and Joint Surgery, 1952, **34-B**, 79.
10. Lajans et Rubens Duval, *Les sarcomes primitives des sinoviales articulaires*, Revue de Chirurgie, 1910, **13**, 290.
11. Lazarus I. A. a. Marks M. S., *Synovial sarcome with report of the cases*, Surgery, 1943, **13**, 290.
12. Pack S. T. a. Ariel I. M., *Synovial sarcoma*, Surgery, 1950 **28**, 1047.
13. Pais C. e Zanasi R., *Il peritelio-sarcoma del midollo osseo (tumore di Ewing)*. Chirurgia degli organi di movimento, 1953, **38**, 389.
14. Rydygier R., *Zur diagnose und Therapie der primären Sarkome der Kniegelenk-Kapsel*, Deutsche Zeitschrift für Chirurgie, 1906, **82**, 211.
15. Sarré *Diffuses Sarkom der Kniegelenk-kapssel*, Beiträge zur klinische Chirurgie, 1891, **7**, 232.
16. Slinceak S. M., *Tratamentul sinovialoamelor*, Novîi hirurghiceskii arhiv, 1961, **12**, 67 — 70.
17. Smith L. W., *Synoviomata*, The American Journal of Pathology 1927, **3**, 355.
18. Tourneaux J. P., *Les sarcomes des gaines tendineuses* Revue de chirurgie, 1913, **47**, 817.
19. Vinogradoff, *Un cas de sarcome de l'articulation du genou* Hirurghia, Moscova, 1913, **34**,345.
20. Weir, *On fatty and sarcomatous tumour of the kneejoint* Medical review, New York, 1886, **19**, 752.

Afecțiuni reumatice

Boala lui Hoffa

Denumiri: sclerolipomatoza genunchiului, lipoartrita traumatică.

Definiție. Este o afecțiune degenerativă caracterizată prin hipertrofia dureroasă a țesutului celular grăsos intraarticular. Este socotită ca fiind o leziune cu caracter reumatismal.

Etiopatogenie. Este vorba, în marea majoritate a cazurilor, de o hipertrofie și de o metaplazie fibroasă a țesutului celular gras intraarticular, datorită hemartrozelor posttraumatice sau hemoragiilor produse direct în țesutul grăsos. Acesta joacă în mod normal rolul unui amortizor, dar în anumite împrejurări își pierde această însușire și funcția genunchiului este tulburată. Fibrozarea țesutului grăsos cu hipertrofia lui poate fi atît de intensă, încît el se transformă în benzi libere ce pot bloca genunchiul.

Simptomatologie. Genunchiul interesat este ușor deformat și apar proeminențe de o parte și de alta a ligamentului rotulian, proeminențe datorite țesutului grăsos hipertrofiat. Genunchiul este de obicei rece și nu prezintă hidrartroză. Unele semne de depistare a leziunilor de menisc pot fi pozitive. Flexiunea făcută spre maximum este îngreuiată și chiar dureroasă. Cînd franjurile sînt puternic sclerozate, uneori cu aspect de noduli cartilaginoși, fenomenele clinice pot să simuleze blocaje tranzitorii, corpii liberi intraarticulari (boala lui König) sau rupturi de menisc.

Diagnostic. Trebuie făcut cu o leziune de menisc sau cu „șoarecii articulari". După cum afirmă, pe bună dreptate, Krupko, precizarea diagnosticului este posibilă numai intraoperator.

Tratament. Se poate încerca un tratament conservator medicamentos, bazat pe substanțe fibrinolitice (hialuronidază, kinetin, hidrocortizon etc.), administrate intraarticular, dar rezultatele nu sînt încurajatoare.

Se poate încerca de asemenea tratamentul fizioterapic, insistîndu-se în special cu împachetările de nămol, mai ales cu extract de peloid, cu împachetări de parafină și ultrasunete.

Ultima resursă terapeutică este însă intervenția chirurgicală, care constă în ridicarea pachetelor grăsoase hipertrofiate, folosindu-se o incizie pararotuliană. Nu este bine să se facă legături cu catgut sau cu mătase și nici să se realizeze un bont gros, după incizia excesului de țesut grăsos. De aceea, se recomandă ca hemostaza să se facă prin electrocoagulare.

BIBLIOGRAFIE

1. Dimitriu C. Gh., *Reumatologie clinică*, Bucureşti, Edit. medicală, 1960.
2. Friedland M. O., *Ortopedia*, Moscova, Medghiz, 1954.
3. Krupko I. L., *Vnutrenie povrejdenia kolennovo sustava*. Ortopedia, travmatologhia i protezirovanie, 1961, *1*, 3 — 13.
4. Rădulescu Alex. (în colaborare cu Rădulescu Alice şi Baciu Cl.), *Ortopedia chirurgicală*, vol. II, Bucureşti, Editura medicală, 1957.
5. Valiaşko F. A., *Znacenie jirovoi tkani pri uscibah kolennovo sustava. Ostrii travmaticeskii poliartrit*, Ortopedia i travmatologhia, 1932, *5*, 6.

Condromalacia rotulei

Definiţie. Se înţelege prin termenul de condromalacie a rotulei o afecţiune caracterizată, după Montmollin, printr-o „serie de leziuni circumscrise ale cartilajului rotulian ce apar la adulţi tineri, de cele mai multe ori după traumatisme ale genunchiului, leziuni caracterizate prin fisurări urmate de descuamare''. După König, este vorba de o „leziune degenerativă circumscrisă a cartilajului articular al rotulei, caracterizată printr-un aspect galben şi mat al cartilajului şi o fisurare a acestuia''. După Pearlbody ar fi o „displazie congenitală a întregului cartilaj articular al rotulei''.

Istoric. Afecţiunea a fost descrisă pentru prima dată de Büdinger în 1906, iar termenul de *condromalacie patellae* a fost folosit pentru prima dată de König în 1924. Lucrări mai importante asupra bolii au fost publicate de Brooke în 1940 şi de Montmollin în 1951.

Frecvenţă. În 1908 Büdinger a comunicat observaţia primelor 12 cazuri operate prin ridicarea zonelor degenerate de cartilaj. Afecţiunea este încă departe de a fi rară şi la controalele efectuate cu ocazia artrotomiilor se poate constata că un mare procentaj de bolnavi tineri (33% după Aleman, 18,6% după Soto-Hall şi 20 după Pearlbody) prezintă această afecţiune .Ca frecvenţă, se află pe acelaşi plan cu leziunile de menisc.

Etiopatogenie. Este probabil că afecţiunea se datoreşte unui traumatism, cunoscut sau necunoscut, suferit de bolnavi în antecedente. Deoarece cartilajul articular rotulian suferă o rapidă degenerescenţă. Hirsch admite că acest cartilaj fără elasticitate transmite fără să atenueze microtraumatismele osului subcondral, a cărui suferinţă se repercutează asupra troficităţii cartilajului.

Rolul incongruenţei articulare femuro-rotuliene nu este de asemenea de neglijat. După cum se ştie, suprafeţele articulare femuro-rotuliene sînt supuse unei presiuni cu atît mai mari, cu cît genunchiul este mai flectat. Wilberg a demonstrat pe de altă parte, cu ajutorul radiografiilor succesive că suprafaţa de contact femuro-rotuliană variază în diferitele poziţii ale genunchiului în mod apreciabil de la un individ la altul.

Deci în etiopatogenia condromalaciei de rotulă trebuie incriminaţi trei factori etiologici : traumatismul, deficienţele cartilajului şi incongruenţa articulară şi, dintre aceşti trei factori, traumatismul rămîne cel mai important. În urma acestui traumatism se produce, după Ciaklin, Büdinger,

Hilzensamer și alții, un hematom subcondral care decolează stratul cartilaginos și îi provoacă degenerarea prin întreruperea rețelei vasculare. Alți autori acceptă lezarea directă a cartilajului traumatizat, iar König și Cox vorbesc de o necroză aseptică primitivă a osului subcondral care ar atrage degenerarea cartilajului. Ca urmare a descuamării cartilajului, resturile sînt absorbite de sinovială, care prezintă un proces de inflamație aseptică și iritație. Freund, prin numeroase examene histologice ale sinovialei umane, și Moulonguet prin experiențe pe animal au demonstrat importanța acestei pulverizări a extremităților articulare în patogeneza sinovitei artrozice.

Pe condilii femurali apar leziuni degenerative „în oglindă", datorite fie traumatismului inițial, fie traumatismelor repetate asupra suprafeței rotuliene descoperite de cartilaj.

Anatomie patologică. La examenul macroscopic se constată pe fața articulară a rotulei, în special pe fațeta internă, o zonă rotunjită, puțin escavată, de aspect alb-cenușiu și prezentînd fisurări. Cartilajul din această zonă și-a pierdut consistența elastică, este moale, pare decolat și din el se descuamează, la cea mai mică atingere, un praf albicios. Sub acest cartilaj degenerat se găsește fie un strat de cartilaj de aspect normal, fie osul subcondral.

Într-un stadiu mai avansat, centrul zonei se adîncește și marginile ei proeminează și se decolează. Uneori un proces anarhic de regenerare duce la formarea de formațiuni osteocartilaginoase aplatizate, care depășesc înălțimea cartilajului înconjurător. Alteori, zona respectivă se înlocuiește cu fibrocartilaj și se ajunge la o vindecare spontană.

Sinoviala, în special cea rotuliană, este hiperemică, țesutul celular grăsos pararotulian subsinovial este edemațiat, infiltrat și reproduce leziunile tipice ale bolii lui Hoffa. În stadiile mai avansate apare o coroană de osteofitoză.

Pe femur se descoperă deseori leziuni identice.

La examenul histopatologic, Bronitzky și Cox descriu o degenerare și o multiplicare a celulelor cartilaginoase, care se organizează ca în osificarea encondrală în coloane, focare de necroză ale osului subcondral și remanieri de tip fibrocartilaginos.

Simptomatologie. În urma unui traumatism dureros, urmat de hemohidrartroză, se instalează în continuare sau după o perioadă liberă de cîteva săptămîni sau luni o durere vie la nivelul vîrfului rotulei. Durerea este accentuată în special în decursul mișcărilor în care rotula este apăsată puternic pe condilii femurali, cum se întîmplă de exemplu la coborîrea scărilor sau la ridicarea din poziția șezîndă în poziția în picioare. Bolnavii acuză din această cauză o instabilitate în mers.

La examinare se constată o tumefacție a genunchiului, iar la palpare șoc rotulian și proeminența corpilor adipoși de o parte și de alta a tendonului rotulian. În cazurile mai avansate, capsula și sinoviala apar îngroșate.

Dacă bolnavul este pus să-și flecteze genunchiul, mîna examinatorului plasată pe rotulă simte o serie de cracmente retrorotuliene. Acesta este semnul obiectiv cel mai important din cadrul simptomatic al condromala-

ciei de rotulă. Un alt semn remarcat de Freund este acela al durerii vii provocate prin percuția rotulei, genunchiul fiind flectat în unghi drept.

Aspectul radiologic. În faza incipientă examenul radiologic nu este util dar în fazele mai înaintate s-au descris zone de claritate subcondrală pe rotulă (Haglund, Slowick, Sidman) sau chiar o scădere a opacității întregii rotule (Von Haberler), comparativ cu cea sănătoasă ; aceste semne radiologice au o valoare relativă, cunoscute fiind constatările lui Peterson asupra inegalităților de aspecte radiografice care se observă chiar la indivizii sănătoși.

Mai tardiv se fac remarcate unele osteofite marginale, iar pe radiografia de profil, la vîrful rotulei, aspectul de cioc de coțofană descris de Coste și colaboratori.

Pe radiografia tangențială, cu genunchiul ușor flectat, se pot pune în evidență și leziunile „în oglindă'', care pot apărea pe condilii femurali.

Diagnostic. Pe baza semnelor clinice descrise, diagnosticul prezumtiv de condromalacie a rotulei este relativ ușor de stabilit. Dar acest diagnostic nu poate fi confirmat decît după artrotomie.

Diagnosticul diferențial trebuie făcut cu :

1. *Leziunile de menisc*, care au o simptomatologie cu totul deosebită.
2. *Osteocondrita disecantă* a rotulei, în care aspectul radiografic este tipic.
3. *Boala lui Sinding Larsen-Johansen* sau patelita de creștere, care prezintă de asemenea un tablou clinic și radiologic particular.
4. *Patelita posttraumatică a lui Albert-Mouchet*, care se aseamănă radiologic cu boala lui Sinding-Larsen-Johanson și care ca și aceasta este o boală a osului și interesează întreaga rotulă.
5. *Artroza femuro-rotuliană* care apare de obicei după Heine la 80% dintre indivizi între 40 și 50 de ani, ridică o dificilă problemă de diagnostic diferențial. Este totuși corect să se mențină delimitarea dintre aceste două afecțiuni, deoarece tratamentul lor chirurgical este diferit, artroza femuro-rotuliană necesitînd de obicei patelectomia, intervenție excesivă pentru o condromalacie a rotulei în faza de debut.

Tratamentul. Este exclusiv chirurgical. În fazele de debut, excizia simplă a zonei degenerate este suficientă. Pentru aceasta se face o artrotomie longitudinală pararotuliană și se ridică într-o parte lamboul cu rotula, astfel ca fațeta internă să apară în plagă. Cu bisturiul, se ridică zona degenerată, pînă la os. Baur și colaboratori au demonstrat experimental că este recomandabil să se facă chiar excizia unui strat subțire de os subcondral, ceea ce ar accelera considerabil regenerarea fibrocartilaginoasă, deoarece procesele de regenerare cu punct de plecare cartilaginos sînt mai lente decît cele cu punct de plecare osos.

Rezultatele obținute prin simpla excizie a zonei degenerate sînt satisfăcătoare. Statistica lui Karlson, făcută pe 62 de cazuri, este următoarea : 36 de cazuri de condromalacie simplă : 23 vindecate, 10 ameliorate și 3 neameliorate ; 12 cazuri de condromalacie cu leziune meniscală ; 9 vindecați, 3 ameliorați.

14 cazuri de condromalacie cu artroză : 8 vindecate, 3 ameliorate, 3 neameliorate.

Dacă leziunile sînt întinse la întreaga suprafață a cartilajului articular rotulian, este de recomandat să se facă patelectomia, ale cărei rezultate sînt excelente și care are și avantajul de a preveni instalarea unei recidive sau a artrozei femuro-rotuliene.

Patelectomia poate fi indicată de asemenea la indivizii care au depășit vîrsta de 50 de ani și la care s-au depistat leziuni importante de artroză. În aceste cazuri se face o incizie longitudinală mediană și rotula este disecată din expansiunile cvadricipitale, avîndu-se grije să nu se lase pe loc fragmente mici de os. Patul rotulei se sutureazā cît mai strîns posibil .

Rezultatele obținute prin patelectomie pot reieși din statistica lui Friberg pe 19 cazuri grave, dintre care 10 s-au vindecat total și pot face și sport, 5 suferă de genunchi cu ocazia eforturilor mari, iar 4 suferă de genunchi chiar în timpul eforturilor obișnuite.

BIBLIOGRAFIE

1. CIAKLIN V. D., *Injuries to the cartilages of the patella and the femoral condyle*, The Journal of Bone and Joint Surgery, 1939, *21*, 133.
2. MONTMOLLIN B. (de) *La chondromalacie de la rotule*, Revue de chirurgie orthopédique et reparatrice de l'appareil moteur, 1951, **37**, *1*, 41 – 51.

Genunchiul în poliartrita cronică evolutivă

Denumiri : boala lui Charcot, poliartrita simetrică progresivă (Besançon și Weil), reumatismul cronic progresiv generalizat (Gaucher), P.C.E., adică poliartrita cronică evolutivă (Coste și Forestier), reumatismul cronic progresiv inflamator (Herbert).

Frecvență 80 – 90% din cazurile de reumatism cronic se datoresc, după Françon, poliartritei cronice evolutive (P.C.E.).

Etiopatogenie. Referindu-ne la etiopatogenia poliartritei cronice evolutive în general, trebuie să recunoaștem că nu se poate vorbi de un element patogen bine determinat. De altfel, nici unul dintre factorii incriminați (infecții, alergie, intoxicații, carențe, factori climatici, teren endocrin etc.) nu poate explica singur apariția acestei afecțiuni. Un singur factor etiologic poate produce forme clinice deosebite, iar factori diverși pot da loc la manifestări clinice aparent identice. După cum remarcă Stoia, aceasta este o dovadă că factorul presupus principal se asociază cu o serie de factori secundari, iar rezultatul acțiunii lor depinde în foarte mare măsură de terenul asupra căruia acționează.

Factorii climatici au un rol indiscutabil în declanșarea suferinței fiindcă afecțiunile reumatice sînt meteorotrope. În timp ce frigul influențează defavorabil afecțiunile reumatice atît prin vasoconstricția periferică pe care o produce, cît și prin proprietatea sa de a declanșa manifestările alergice, căldura are efecte favorabile pentru bolnav, fiindcă stimulează și îmbunătățește irigația țesuturilor superficiale și ușurează pe cea profundă,

diminuînd astfel fenomenele cu caracter inflamator. Orice agresiune externă provoacă din partea sistemului endocrin o „reacție de alarmă" : liberare de hormoni hipofizari, corticotropi, secreție de hormoni corticoizi, excitația țesutului limfatic cu eliberare de gamaglobuline, care sînt suportul anticorpilor. Dacă această „reacție de alarmă" este depășită sau dacă corticosuprarenala răspunde anarhic la stimulul hipofizar, se produce un dezechilibru hormonal cu efecte defavorabile asupra colagenului, probabil prin intermediul hialuronidazei. Manifestările reumatice, deși îmbracă formele clinice cele mai diverse, nu sînt, în fond, decît manifestările leziunilor produse astfel la nivelul colagenului sau al substanței fundamentale a țesutului conjunctiv.

Sistemul nervos central joacă un rol important în etiopatogenia bolii, indiferent care ar fi adevărata ei cauză. S-a formulat chiar o teorie trofonevrotică, după care infecțiile și intoxicațiile ar acționa asupra articulațiilor prin intermediul sistemului nervos central (Bouchard, Teissier, Roque). Dovezile care se aduc în sprijinul acestei teorii sînt : bilateralitatea și simetria leziunilor, existența tulburărilor trofice, asemănarea clinică dintre reumatismul cronic și unele boli nervoase, artropatiile hemiplegice, cele tabetice etc. Descoperirea la autopsie la unii reumatici cronici a unor leziuni ale centrilor nervoși, cum sînt plăcile de meningită difuză care comprimă rădăcinile spinale, leziuni ale celulelor coarnelor anterioare ale măduvei sau leziuni ale nervilor periferici și alterări profunde ale corpilor striați (Sicard-Lhermitte).

În cadrul leziunilor produse de aceste tulburări care interesează întregul organism, genunchii sînt cu preponderență interesați.

Anatomie patologică. Țesuturile genunchiului, fiind toate de origine mezenchimală, vor fi deci integral interesate de leziunile reumatice. Țesuturile mezenchimale prezintă, după cum se știe, posibilități de reacție destul de limitate la agresiunile microbiene și nemicrobiene, care constau în necroză fibrinoidă. Acestea se manifestă prin apariția, în anumite puncte și mai ales în jurul vaselor, a unui edem mucos localizat, cu reacție bazofilă, în timp ce fasciculele de fibre conjunctive se umflă, devin omogene și refringente și capătă o reacție acidofilă asemănătoare cu a fibrinei. După acest prim stadiu denumit de Talalaev „stadiul exsudativ-degenerativ", care durează 3—4 săptămîni, se ajunge la stadiul al doilea sau granulomatos, caracterizat printr-o proliferare celulară, cu îngrămădire de celule conjunctive mari, bazofile, multinucleate, la care se adaugă limfocite, polinucleare și, mai rar, plasmocite, care se depun concentric. După 2 — 6 luni, urmează ultimul stadiu, cel scleros.

Articulația genunchiului prezintă primele leziuni în țesutul subsinovial. Procesele metabolice de la nivelul pereților capilari se exagerează, permeabilitatea capilară crește și proteinele sanguine trec în țesuturi, ceea ce duce la creșterea presiunii osmotice și la apariția edemului inflamator. Edemul, comprimînd vasele, împiedică resorbția lichidelor extravazate și astfel se ajunge la necroză tisulară și acidoză. Acidoza locală constituie primul stimulent al proliferării celulare caracteristice granulomului, iar țesutul conjunctiv se sclerozează.

Cînd leziunile țesutului subsinovial compromit nutriția sinovialei, aceasta reacționează, devenind permeabilă pentru trecerea lichidului din spațiul subsinovial în cavitatea articulară sub forma unui revărsat sero-fibrinos. Edemul subsinovial se propagă și spre capsulă, pe care întîi o destinde și apoi o îngroașă.

Acest stadiu este încă reversibil, dar dacă procesele se repetă frecvent, sinoviala, proliferînd, dă naștere unui țesut de granulație care acoperă și suprafața cartilajului articular. Cu timpul, cartilajul poate dispărea și țesutul spongios al osului vine în contact cu țesuturile de granulație de proveniență sinovială, dînd naștere unei anchiloze. Tipul de anchiloză este dat de predominanța tipului de proliferare. Dacă predomină proliferarea sinovială, se ajunge la anchiloză fibroasă, iar dacă predomină proliferarea țesutului osos și conjunctiv-epifizar se ajunge la anchiloză osoasă.

Ligamentele, tendoanele și bursele din jurul articulației sînt și ele interesate. Mușchii pot fi și ei interesați, leziunile inițiale dezvoltîndu-se în perimisium sub formă de noduli Aschoff sau sub formă de focare limfoplasmocitare, producînd secundar degenerescența și atrofia fibrelor.

Simptomatologie. Aspectele clinice ale poliartritei cronice evolutive sînt diferite. În genere, este vorba de obicei de o femeie încă tînără sau spre menopauză, care începe să prezinte manifestări acute, aproape ca în boala Bouillaud-Sokolski, o oligoartrită inflamatorie a genunchiului sau a tuturor marilor articulații, cu edeme ale picioarelor și mîinilor, cînd există în aceste regiuni artrite. Mai rareori boala are un caracter cronic de la început.

Poliartrita cronică de natură infecțioasă evoluează în etape, putîndu-se observa alternanța a două faze : una activă, medicală și ortopedică, în care se va insista asupra prevenirii diformațiilor, și una de stabilizare, cînd terapeutica ortopedică chirurgicală corectează diformitățile majore și caută să restabilească mobilitatea.

În faza activă, articulațiile sînt interesate pe rînd, numărul lor înmulțindu-se de la puseu la puseu; extensia procesului este de obicei centripetă și oarecum simetrică. Atunci cînd sînt prinși și genunchii, aceștia se tumefiază, devin dureroși și prezintă un important edem periarticular. Uneori se poate observa și o reacție ganglionară la distanță. Mișcările sînt limitate și dureroase. Genunchii se flectează antalgic, amiotrofia este variată, starea generală se alterează, temperatura se menține între 37,5 și 38°, pulsul este accelerat, iar extremitățile sînt reci, cianotice și subțiate.

Perioada activă poate dura mai mulți ani, cu alternanțe de ameliorări și exacerbări ale fenomenelor, apoi se ajunge la faza de stabilizare, adică la faza atitudinilor vicioase ireductibile.

La aceste atitudini se ajunge deoarece bolnavul își așază articulația genunchiului în poziția cea mai puțin dureroasă și care oferă un maxim de relaxare ligamentară. Articulațiile se fixează în poziții vicioase datorită și contracturii musculare, de obicei a flexorilor, care are drept scop de a împiedica mișcările care sînt foarte dureroase. În această fază, articulațiile sînt reci, deformate și în flexiune. Mișcările de mică amplitudine care se mențin nu mai sînt dureroase. Țesuturile periarticulare sînt sclero-

zate și tabloul clinic este dominat de leziunile tecilor tendinoase și ale stratului subcutanat din dreptul plicilor cutanate care devin inextensibile.

Aspecte radiografice. În faza activă nu se observă de obicei decît o decalcifiere epifizo-diafizară și mult mai tîrziu micșorarea spațiului articular prin distrugerea cartilajului. În faza de stabilizare încep să se pună în evidență leziunile osoase, care devin din ce în ce mai importante. Se pot observa distrucții ale unor părți din epifize, telescoparea acestora, subluxația lor și, eventual anchiloza.

Examene de laborator. V.S.E. este foarte mult crescută. Floculația la rezorcină (reacția lui Vernes) este de asemenea mărită în faza activă, ajungînd la 40 — 100.

În faza de stabilizare, V.S.E. revine către normal, iar floculația la rezorcină ajunge sub valoarea de 30. Aceasta din urmă, deși mai puțin sensibilă decît V.S.E. se menține încă mult timp.

Prognostic. Faza de stabilizare poate dura foarte mult ; evoluția spre cașexie fiind excepțională. Ea este deseori întreruptă de pusee evolutive.

Bolnavul devine un mare infirm imobilizat la pat, deși are o stare generală relativ bună.

Tratament. Tratamentul poliartritei cronice evolutive trebuie aplicat cît mai precoce, adică în faza leziunilor reversibile și trebuie să se adreseze tuturor componentelor bolii.

În faza activă se va recomanda repaus la pat, la început în poziția antalgică, dar bolnavul va fi menținut în această poziție numai atîta timp cît ea nu favorizează instaurarea diformităților. Vom reduce prin toate mijloacele medicamentoase cunoscute durerile, iar prin mijloacele ortopedice putem obține suprimarea atitutinilor anormale, care pot duce la diformități. Regimul alimentar va fi adaptat fiecărui caz în parte, ținîndu-se seama de starea de denutriție, uneori extremă, în care ajung acești bolnavi în faza acută. El va conține un maxim de calorii în minimul de volum posibil, prin folosirea în special a glucidelor și lipidelor. Rația calorică va fi completată cu vitaminoterapie. Bolnavii cu tulburări circulatorii vor primi și vitamina PP, în doze de 0,20 g de trei ori pe zi sau acetilcolină, 0,20 g zilnic.

Este indispensabilă asanarea riguroasă a tuturor focarelor de infecție (amigdale infectate, criptice, granuloame), folosind pentru aceasta sulfamidoterapia, antibioticele, vaccinurile sau ablația chirurgicală. Tulburările endocrine vor fi tratate prin opoterapie adecvată.

Analgezicele și sedativele (piramidonul, aspirina, fenacetina, codeina și luminalul) își vor găsi o largă utilizare.

Tratamentul medicamentos de bază este însă crizoterapia cu solganal, miocrizină, alocrizină, oleocrizină etc., folosindu-se doze progresive de la 0,01 g pînă la 0,05 g care se vor repeta săptămînal, pînă la doza globală de 1 g.

Crizoterapia se va aplica numai după un serios control al rinichilor, ficatului și măduvei osoase și se poate repeta la 2 luni, timp de doi ani. Ea este mai bine suportată dacă se adaugă și extract de ficat, vitamină C și calciu.

Noi am folosit uneori cu foarte bune rezultate, ebezalul în doze fracționate pînă la 1,20 g.

Heparina a fost și ea încercată în tratamentul poliartritei cronice evolutive, cunoscut fiind faptul că, în afara proprietăților anticoagulante, ea are și proprietăți antiexsudative (Donzelot și Kaufmann, 1952). Administrarea heparinei trebuie făcută sub controlul coagulabilității sîngelui.

Brankovan recomandă paragenul, în serii de 3 — 7 injecții la 2 zile, cîte 400 mg intramuscular de fiecare injecție la care se asociază un antibiotic.

Cele mai active medicamente, din păcate însă cu acțiune trecătoare, s-au arătat a fi ACTH-ul și cortizonul. Indicațiile acestor medicamente, după o primă fază de optimism exagerat, s-au restrîns însă mult în ultimul timp. Formele grave sau vechi nu beneficiază practic de aceste medicamente. La marii invalizi ele produc modificări umorale și ameliorări minore, dar nu permit reluarea mersului. În formele serioase, dar mai puțin grave, după întreruperea tratamentului recidiva are aproape întotdeauna loc. În plus, o serie de accidente datorite administrării acestor medicamente (creștere în greutate, edeme, pilozitate, acnee, hipertensiune arterială, hiperglicemie și chiar diabet, excitație psihică, sindrom Cushing, flebite, infarcte miocardice, gangrenă intestinală, fracturi etc.) au determinat o atitudine mult mai circumspectă în indicarea și întrebuințarea lor.

Dozele de administrare ale acestor medicamente sînt la rîndul lor discutate. Henog recomandă 100 mg cortizon pe zi. Boland consideră că, după o doză de atac de 100 mg pe zi timp de 10 — 20 de zile, dacă se obțin ameliorări satisfăcătoare și dacă V.S.E. se apropie de normal se poate continua cu doze de întreținere de 65 și chiar 30 mg pe zi. De Sèze consideră că doza utilă nu poate fi fixată de la început și că există o doză individuală sub care nu se poate coborî. Pentru acest autor, 100 mg la două sau trei zile sînt mai eficace decît 50 mg sau 33 mg zilnic.

Pentru ACTH, Hench recomandă 40—50 mg zilnic, ceea ce corespunde la 100 mg cortizon, dar Gosling a obținut rezultate și cu 12 mg zilnic.

Tratamentul cu agenți fizici constă în termoterapie, faradizări, radioterapie și radiumterapie. Tratamentul balnear se va recomanda numai după ce V.S.E. a scăzut sub 30 mm la o oră, și va consta în băi termale simple (Victoria, 1 Mai, Calan, Vața), băi termale carbogazoase (Geoagiu) sau băi de nămol radioactive, dar nu fierbinți și de scurtă durată.

De o mare importanță este stabilirea momentului în care repausul va trebui înlocuit prin exercițiile de postură și de gimnastică, care au un mare rol în terapeutica poliartritei cronice evolutive, așa cum a arătat Swain. Aceste exerciții au drept scop combaterea stazei viscerale, a pozițiilor vicioase și a instalării diformităților.

În primul rînd se vor recomanda exerciții respiratorii, la care se vor adăuga cîteva exerciții ușoare de flexiune și extensie a articulațiilor membrelor, contracții voluntare ale diferitelor grupe musculare și exerciții de gimnastică abdominală. Chiar dacă acestea sînt dureroase în timpul executării, uneori chiar penibile, ele sînt de mare folos bolnavului în faza activă. Cînd bolnavul se poate ridica din pat, ele vor fi intensificate.

Atitudinile de postură corectivă nu sînt altceva decît atitudinile opuse celor vicioase și ele trebuie impuse bolnavului fie cînd este imobilizat la pat, fie cînd este capabil să stea în picioare și să meargă. Ele sînt variate de la caz la caz. Dacă bolnavul este culcat la pat, se va recomanda fie poziția de decubit dorsal, cu mîinile sub cap, fie cea de decubit dorsal cu fesele pe marginea patului și membrele inferioare în gol, fie cea de decubit ventral cu mîinile la spate. Dacă bolnavul poate umbla, el va fi pus să stea cît mai mult în poziția elevului care scrie la tablă sau în poziția salutului olimpic și va fi pus să meargă fie pe marginea externă a plantelor, fie pe cea internă, după cum picioarele au tendință de a se deforma în valgus sau în varus.

La început perioadele de repaus vor fi mai lungi, iar cele de exerciții mai scurte, dar pe măsură ce fenomenele inflamatorii cedează, exercițiile și pozițiile de postură corectoare vor deveni mai lungi.

Dacă totuși se observă tendința de a apărea o diformitate, se vor aplica aparate ortopedice amovibile, care constituie calea de mijloc între regimul de repaus absolut, care duce la anchiloze, și regimul de mișcări excesive, care determină contracții reflexe. În aceste aparate amovibile articulațiile trebuie așezate în poziția lor funcțională și, uneori, chiar în hipercorecție. Aceste aparate au drept scop, după Swain, de a înlocui autoprotecția nefastă obținută prin contractură musculară cu o poziție de repaus protejat, menit să înlăture tracțiunile și traumatismele.

Aparatele crurogambiere vor fi confecționate din feși ghipsate, după tehnica obișnuită.

În faza de stabilizare, tratamentul ortopedic prin aparate ghipsate va urmări redresarea genunchilor flectați. Aceasta se poate realiza fie cu ajutorul aparatelor ghipsate cu cameră liberă sau cu sucitor de tip Mommsen-Biesalski, fie cu ajutorul aparatelor ghipsate succesive.

La nevoie se pot face redresări ale articulației sub anestezie, făcîndu-se un număr de mișcări de flexiune și de extensie la nivelul articulației. După aceasta se face imobilizare cîteva zile în aparat ghipsat și apoi se reiau treptat mișcările. Trebuie să fim foarte prudenți cînd facem aceste redresări forțate extemporanee. Cunoaștem și chiar am văzut cazuri letale după o astfel de manevră. Deconectantele asociate și redresarea treptată, repetată, fără brutalitate, sub anestezie generală, sînt recomandabile.

Tratamentul chirurgical își găsește largi indicații în faza de stabilizare, în care diformitățile sînt atît de avansate încît nu mai pot fi corectate cu ajutorul mijloacelor balneofizioterapice și ortopedice pure.

Preferăm să obținem corectarea flexiunii, cu ajutorul capsulectomiei posterioare, făcută pe cale laterală, așa cum s-a descris la partea generală.

În caz de flexiune a genunchiului cu un grad de subluxație, se trece prin extremitatea superioară a tibiei și prin calcaneu cîte o broșă Kirschner pentru o dublă extensiune postoperatorie pe cadrul Böhler. Broșa trecută prin tibie se va folosi pentru o tracțiune spre zenit cu scopul de a se reduce subluxația. Broșa trecută prin calcaneu se va folosi pentru o tracțiune orizontală cu scopul de a se corecta flexiunea genunchiului. Aceste două tracțiuni nu vor acționa simultan, deopotrivă de puternic, ci succesiv, după cum controalele radiografice efectuate la pat, vor arăta că este

necesar să se insiste asupra uneia sau alteia dintre ele. Jocul greutăților atîrnate de cabluri îngăduie acest lucru. Reducerea completă se obține de obicei după 10 — 15 zile. Către sfîrșitul acestui timp de extensie, prin suspendare se va anestezia bolnavul și se va completa întinderea pînă la normal în mod extemporaneu pe masa de ortopedie, cînd se va pune un aparat ghipsat pentru un scurt interval de timp.

Dacă rotula este aderentă la fețele anterioare ale condililor și constituie un obstacol pentru corectarea flexiunii genunchiului, se poate recurge fie la artroplastie femuro-rotuliană, fie chiar la patelectomie. Preferăm să facem artroplastia femuro-rotuliană după următoarea tehnică :

Bolnavul, sub rahianestezie, este culcat în decubit dorsal. Se face o incizie paramediană în omega pe lîngă marginea externă a rotulei, lungă de 10 — 12 cm, care interesează tegumentele, țesutul celular subcutanat, punîndu-se astfel în evidență capsula și aripioara rotuliană externă. Aceasta se secționează pe aceeași direcție, la 1 cm de inserția lor rotuliană și astfel se pătrunde larg în articulație. Cu o răzușe sau, la nevoie, cu dalta și ciocanul se pătrunde între rotulă și condili, eliberîndu-se rotula, pe care o întoarcem pe dos. Mai întîi cu o daltă scobită, apoi cu pila se netezește fața ei posterioară, după ce i-am redus mult dimensiunile precum și cea anterioară a regiunii intercondiliene. Din vecinătatea rotulei se decolează un lambou de sinovială care se răsfrînge peste fața posterioară a rotulei, suturîndu-se la marginea cealaltă a osului în continuarea sinovialei. Se sutură apoi planurile.

Herbert preferă însă în aceste cazuri patelectomia, odată cu dezinserția capsulei posterioare făcută pe cale anterioară, operație care permite o toaletă articulară completă, eliberarea condililor femurali și tibiali. Se face apoi extensie continuă.

În cazurile în care genunchiul este anchilozat, se va recurge de la caz la caz, la o osteotomie supracondiliană, la tripla osteotomie a lui Rădulescu, la o rezecție cuneiformă de genunchi cu baza anterioară sau la o osteotomie curbă intraarticulară cu rezecție parțială a condililor femurali tip Juvara. După aceste intervenții, genunchiul se va imobiliza în aparate ghipsate pînă la sudarea segmentelor osoase.

În cazuri foarte rare și bine selecționate se poate încerca o restabilire a mobilizării articulare a genunchiului printr-o artroplastie de genunchi. Trebuie să știm că rareori această operație plastică reușește, fiindcă elementul care duce la anchiloză persistă.

În afara intervențiilor chirurgicale care urmăresc corectarea diferitelor diformități, s-au mai recomandat și o serie de intervenții cu scopul de a se influența etiopatogenia bolii. Astfel, denervarea sinusului carotidian, practicată în special sub anestezie generală, a dat în mîinile lui Michotte și ale colaboratorilor săi (1951) ameliorări clinice uneori spectaculare. Această intervenție excită complexul cortico-suprarenal, ceea ce are drept urmare o hipersecreție de 17-oxisteroizi. Metoda trebuie însă utilizată cu prudență deoarece a dat și cazuri mortale.

În 1926, Oppel din Leningrad, bazîndu-se pe faptul că unele poliartrite cronice evolutive se dezvoltă pe un fond de hiperparatiroidism și se însoțesc de hipercalcemie și de diminuarea excitabilității electrice muscu-

lare, a practicat prima operație pe paratiroide și în aceste cazuri. Acțiunea intervențiilor pe paratiroide (ligatura și rezecția vasculară, rezecția tiroidiană, iritarea chimică a regiunii paratiroidiene după descoperirea regiunii ca pentru o paratiroidectomie prin badijonare cu izofenol) este efemeră și nu durează mai mult de trei luni. Operațiile pe paratiroide ar acționa ca și cele pe simpatic (Bernard, Thiers). Astfel s-ar explica acțiunea lor efemeră ; ele vor fi încercate numai în cazurile rebele la orice altă terapeutică medicală.

BIBLIOGRAFIE

1. Brankovan K., *Paragenul în tratamentul reumatismului poliarticular*, Gyogyszat, 13, 1943
2. Dimitriu C. Gh. *Reumatologie clinică*. București, Edit. medicală, 1960.
3. Donzelot E. et Kaufmann H., *Héparine et rhumatisme. L'action anti-exsudative de l'héparine*, Presse méd., 1952, **57**, *68*, 989 — 991.
4. Etienne-Martin P., *Traitement du rhumatisme chronique par les injections juxta-articulaire de propionate de testosterone associé ou non a l'acide ascorbique intra-veineux*, Revue du rhumatisme 1950 **17**, *7*, 373.
5. Herbert J. J., *Chirurgie et orthopédie du rhumatisme*, Paris, Masson, 1950.
6. Rădulescu Alex. (în colaborare cu Rădulescu Alice și Baciu Cl.), *Ortopedia chirurgicală*, vol. I, București, Edit. medicală, 1956.
7. Stoia I. și colaboratori. *Reumatologie practică*, București, Edit. de stat pentru literatură științifică, 1953.

Gonartroza

Definiție. Afecțiune cronică degenerativă a genunchiului, ,,datorită unor alterări fiziologice și patologice ale articulației supuse timp îndelungat agresiunilor de natură diferită, dar de intensitate moderată (Timbrell-Fischer).

Etiopatogenie. Cunoscută fiind evoluția ,,fiziologică'' a unui genunchi normal, este ușor de înțeles că orice factor de degenerescență supraadăugat poate fi capabil să producă o gonartroză. Bouillet și Vac Gaver au sistematizat acești factori de degenerescență accelerată a genunchiului.

O primă categorie o constituie leziunile proprii ale cartilajului de origine hormonală sau metabolică. Faptul că 80% dintre bolnavii de gonartroză sînt femei confirmă rolul tulburărilor endocrine ale menopauzei. Este probabil că din acest ,,complex hormonal feminin'' nu numai absența foliculinei poate fi incriminată, ci și perturbarea complexă a lanțului hipofizo-suprarenal-ovarian. De altfel și alte sindroame endocrine, în afara menopauzei, realizează condițiile favorizante ale degradării articulare, astfel ar fi acromegalia (Marinescu, Layani, Mamon și colaboratori), hipertiroidia, hipotiroidia etc. Este probabil, așa cum afirmă și Coryn, că leziunile apar în aceste cazuri datorită degenerescenței fibroase mixomatoare a substanței fundamentale a osului și a cartilajelor. Dintre cauzele metabolice trebuie amintite guta, diabetul și oncoza sau fenomenul alcaptonuric.

O a doua categorie de factori care pot accelera degenerescența articulației genunchiului este reprezentată de tulburările de funcție ale sino-

vialei. Circulația lichidului sinovial este tulburată, lichidul sinovial pierde 40% din conținutul lui în mucină (J.G.Furey) și, prin aceasta, se pierde elasticitatea cartilajului, ceea ce favorizează frecarea suprafețelor articulare. Mărindu-se degradarea articulară, se mărește și cantitatea de deșe-

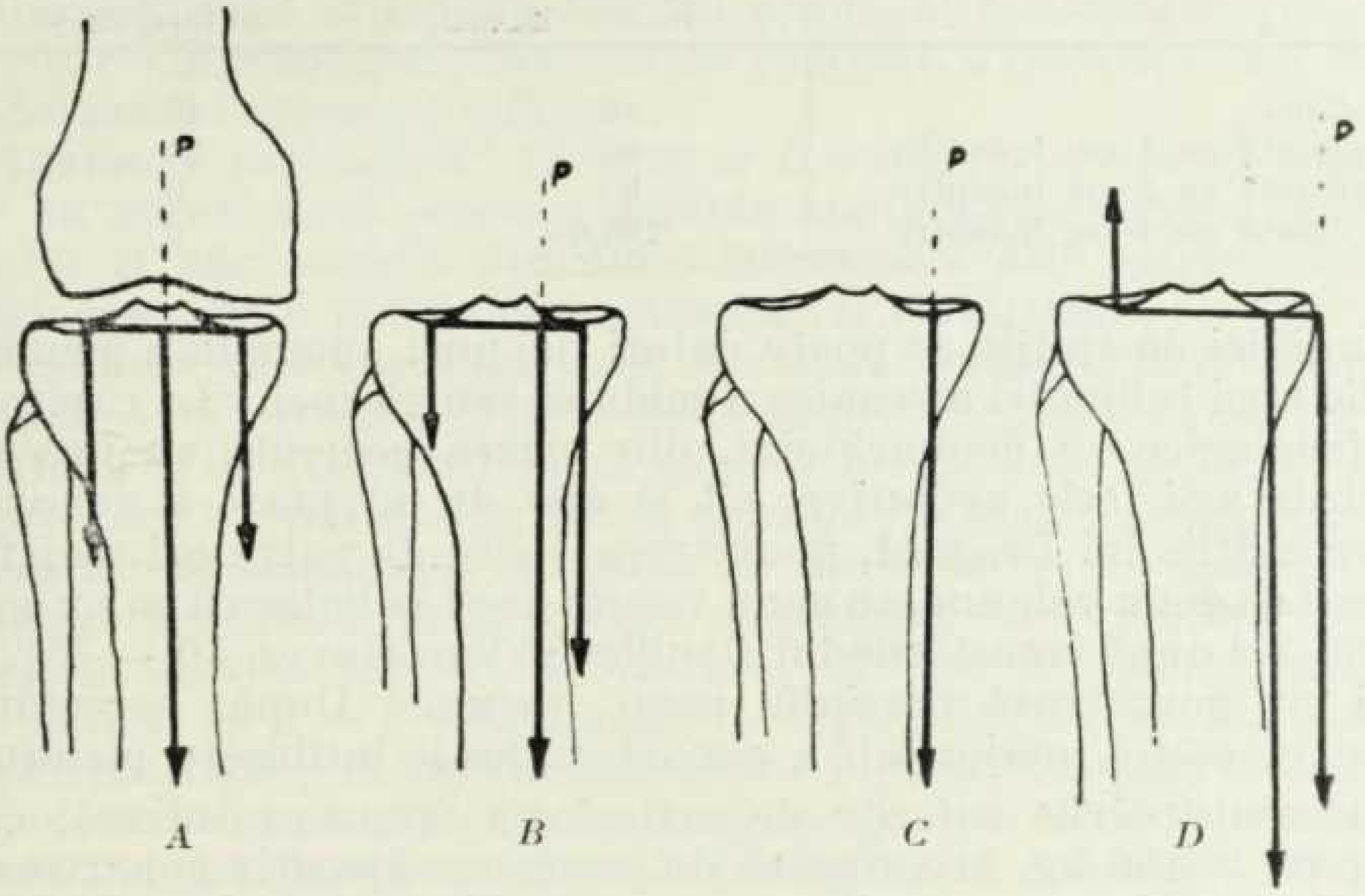

Fig. 173. — Reprezentare schematică a tulburărilor mecanice suferite de platourile tibiale în genu varus, vulgus în flexiune. Cînd linia de sprijin cade pe mijlocul genunchiului, fiecare platou tibial suportă o jumătate de greutate. (A) Dacă însă linia de sprijin cade înăuntrul mijlocului genunchiului (B), încărcarea platoului tibial intern crește. În C, ea este egală cu întreaga greutate a corpului, iar în D este chiar superioară (după Marique și Collard).

uri cartilaginoase, care capătă dimensiuni din ce în ce mai mari. Sinoviala nu mai le poate resorbi și nici fagocita, încît se hiperplaziază și, cu timpul suferă o reacție fibroblastică ce cuprinde și capsula. Această reacție este mai intensă la partea declivă a articulației, deci la nivelul fundurilor de sac posterioare. Capsula posterioară se retractează și, genunchiul nemaiputîndu-se extinde în statică și în mers, cvadricepsul este suprasolicitat pentru a se evita prăbușirea. Suprasolicitare a cvadricepsului asupra genunchiului ușor flectat atrage însă o supraîncărcare a articulației femuro-rotuliene, cu toate consecințele ce rezultă din aceasta. Mușchii extensori fiind siliți să se contracte în alungire, cedează treptat nemaiopunînd rezistența flexorilor care încep să se sclerozeze, mărind diformitatea.

Tot dintre factorii legați de tulburările funcționale ale sinovialei care pot declanșa apariția gonartrozei trebuie amintite și două afecțiuni, și anume osteocondromatoza și artropatia hemofilică.

O a treia categorie de factori care pot accelera degenerescența articulației o constituie tulburările mecanice datorite supraîncărcărilor pe care le suferă platourile tibiale atunci cînd genunchiul este deviat în varus, în valgus sau în ușoară flexiune (fig. 173). Dacă, de exemplu, la un individ

de 80 kg devierea este în varus, încărcarea platoului tibial intern va fi cu atît mai mare, cu cît deviația este mai accentuată :

Axa	Încărcarea asupra platoului tibial intern (kg)	Încărcarea asupra platoului tibial extern (kg)
Mediană	40	40
Deplasată cu 1 cm înăuntru	60	20
Deplasată cu 2 cm înăuntru	80	0
Deplasată cu 4 cm înăuntru	106,6	0

Deviația liniei de sprijin se poate datori fie unei anomalii a genunchiului însuși, fie unei tulburări mecanice a șoldului sau gleznei. La capitolul evoluției „fiziologice" a genunchiului, din partea generală au fost descrise modificările atît cele evolutive, cît și cele de adaptare a genunchiului. După cercetările lui Bragard, gonartroza apare de patru ori mai frecvent la bolnavii cu genu valgum sau genu varum decît la bolnavii cu un genunchi bine axat, iar după cercetările lui Bouillet și Van Gaver, 30 — 73% dintre bolnavii cu gonartroză prezintă genu varum. După cercetările lui Michotte, în marea majoritate a gonartrozelor se întîlnește piciorul valg.

Supraîncărcările suferite de articulația femuro-rotuliană, care pot ajunge pînă la 150 kg, favorizează de asemenea apariția gonartrozei. De altfel, orice afecțiune care tulbură mecanismul normal al aparatului rotulian, cum ar fi sechelele fracturilor de rotulă, luxațiile sau subluxațiile rotulei, condromalacia rotulei etc., au repercusiuni serioase asupra funcționării genunchiului și pot provoca gonartroze. De îndată ce un genunchi se flectează ușor — dintr-o cauză ori alta — această atitudine amplifică foarte mult fenomenele artrozice și mărește impotența funcțională.

Leziunile meniscurilor reprezintă o altă cauză a uzurii cartilajului articular. Dacă este vorba de o dezinserție a cornului anterior, se ulcerează marginea condilului, iar dacă este vorba de o ruptură în toartă de coș se ulcerează cartilajul din vecinătatea scobiturii intercondiliene. Blocînd mișcarea de extensie, meniscul rupt blochează totodată și rotația externă a tibiei, ceea ce, după Halfet, poate antrena două feluri de leziuni ale cartilajelor articulare, pe de o parte o eroziune pe marginea externă a condilului intern prin presiunea contra ligamentului încrucișat anterior și, pe de altă parte, o ulcerație pe fațeta internă a rotulei, prin supraîncărcarea acesteia datorită rotației înăuntru a ligamentului rotulian.

Rupturile ligamentelor sau laxitățile ligamentare consecutive, ca și diferitele afecțiuni ale musculaturii și în special ale cvadricepsului, constituie o altă cauză a artrozelor. Amiotrofia cvadricepsului declanșează, după Smillie, un adevărat cerc vicios : relaxarea musculară atrage o ușoară laxitate articulară, aceasta favorizează producerea microtraumatismelor la nivelul articulației, iar microtraumatismele atrag o atrofie suplimentară reflexă a cvadricepsului.

O cauză care mărește continuu gravitatea artrozei este *incongruența articulară* care rezultă din leziunile sindesmice amintite.

O a patra categorie de factori care pot accelera degenerescența elementelor articulare o constituie traumatismele (imobilizarea prelungită, supraîncărcarea, diversele fracturi intraarticulare sau la distanță ale segmentelor osoase, hemartroza posttraumatică etc.).

Incongruența articulară într-un genunchi oarecum lax poate fi produsă printr-o diformitate a articulației șoldului, a tibiotarsienei sau o deviație a coloanei vertebrale lombare.

Anatomie patologică. Oricare ar fi etiologia invocată, toate gonartrozele au aproximativ aceleași aspecte anatomo-patologice, atît macroscopic cît și microscopic. Leziunile interesează atît extremitățile osteocartilaginoase, cît și părțile moi articulare și periarticulare.

Leziunile osteocartilaginoase, de obicei inițiale, sînt distructive și constructive. Uzura cartilajului se întîlnește în special în partea centrală a suprafeței articulare, la nivelul zonelor de maximă presiune, și se prezintă sub forme diferite, decolări și eroziuni cu aspect geografic, mai frecvent sub forma alterărilor velvetice de tip Redfern, în care cartilajul se fisurează perpendicular pe suprafață, prezentînd o serie de mici fire paralele care dau cartilajelor aspectul de catifea. Mai rar se observă mici proeminențe perlate de 2 — 3 mm diametru, veritabile leziuni nodulare. Osul subiacent prezintă și el leziuni distructive; descoperit prin alterarea cartilajului, el se erodează și prezintă striații dirijate în toate sensurile. Leziunile osoase se pot observa și în teritoriul osului, la distanță de cartilaj, sub forma unor geode sau pseudochisturi, cavități de volume și sediu variabil.

Periferia suprafețelor articulare se hipertrofiază, în special la nivelul joncțiunii condrosinovialei, formîndu-se chiar un burelet hipertrofic. Sub acțiunea presiunilor exagerate și repetate, cartilajul își pierde din elasticitate, se turtește, debordează suprafața articulară osoasă. Marginile debordante se fisurează și se alterează în special la nivelul unde se execută presiunile și eforturile tangențiale. Apare o coroană neregulată, asemănătoare cu aceea a unui cap de ciocan de bronz uzat.

Fundul de sac sinovial este ocupat la nivelul juncțiunii condroosoase de o coroană de condrofite mai mult sau mai puțin exuberante. Sinoviala poate evolua spre cartilaj, mărind volumul formațiunii condrofitice avasculare.

Această coroană se află în zona marginală, care este dotată cu *circulus vasculosus articuli*. Condrofitele sînt invadate de formațiuni vasculare provenite din sinovială, periost sau chiar os. Urmează osificarea encondrală. Condrofitele se osifică și devin osteofite. Astfel apar leziunile caracteristice artrozice. Iau naștere deci o serie de formațiuni cartilaginoase, encondrale sau osoase, osteofite de forme și volume neregulate care proemină în cavitatea sinovială, ce se pot elibera constituind veritabili corpi străini articulari.

Sinoviala se prezintă, către suprafața articulară, neregulată, acoperită de vilozități și vegetații proliferante. Uneori este dublată de placarde cu aspect condroid, în care proemină mici noduli, mai mult sau mai puțin pediculați. La nivelul juncțiunii condrosinovialei, sinoviala tinde să ocupe suprafața cartilajului. Cînd o articulație artrozică are în interiorul ei formațiuni meniscale, acestea degenerează, luînd un aspect galben-ivoriu,

se îngroașă, prezintă pe alocuri noduli duri. Aceste formațiuni se pot rupe, ușor la eforturi mici, constituind corpi străini articulari care, la rîndul lor, participă la producerea în continuare a leziunilor artrozice.

Capsula este dură, îngroșată, rezistentă, cu plăci calcare, uneori osificată pe o întindere mai mare sau mai mică, în special la nivelul inserțiilor ei pe os. Ligamentele și tendoanele periarticulare sînt destrămate, destinse, își pierd supleţea și suferă uneori osificări importante. Procesul constructiv este evident în special la nivelul inserțiilor musculare și ligamentare, unde se dezvoltă exostozele și osteofitele.

Din punctul de vedere al evoluției histopatologice, unii disting forme cu debut superficial cartilaginos și forme cu debut osos. În formele cartilaginoase, leziunea primitivă este dată de o fisură care duce la o veritabilă necroză a cartilajului, mai mică sau mai mare, și la descoperirea osului. Un proces reparator tinde să reînlocuiască uneori cartilajul distrus. În formele osoase, leziunea primitivă este o necroză a țesutului spongios al epifizei sub influența tulburărilor vasculare, la care se asociază un proces de reconstrucție, de proliferare a țesutului conjunctiv tînăr, care tinde să se osifice. Procesul de reconstrucție, mai mult sau mai puțin dezordonat, produce alterarea secundară a cartilajului. Existența acestei necroze inițiale a fost confirmată pe piese operatorii cu un înveliș cartilaginos intact.

Simptomatologie. Debutul este de cele mai multe ori insidios cu dureri cînd bolnavul, după ce a stat mai mult pe scaun sau dimineața cînd se dă jos din pat, începe să meargă. Durerea diminuează sau încetează cît timp bolnavul merge pentru un interval de timp, dar reapare după mers mai îndelungat.

Mai toți bolnavii se exprimă la început astfel: „mi-e greu să merg dacă mă ridic depe scaun, dar dacă merg cîtva timp mi se încălzește încheietura și nu mă mai doare".

Într-o formă ceva mai înaintată, durerea este cu mult mai vie cînd după repaus mai prelungit vrea să meargă și apare schiopătarea sau chiar mersul într-o poziție vicioasă, dar antalgică. Acești bolnavi au de asemenea dureri la schimbările meteorologice.

În faza inițială se constată prezența de lichid articular (hidrartoză), iar durerea se pune în evidență la presiunea interliniei articulare.

Impotența funcțională apare prin îngreuierea sau limitarea mișcărilor. Dacă așezăm o mînă peste articulația artrozică a genunchiului pe care în același timp o mobilizăm, căpătăm senzația de frecătură de nisip sau una cu mult mai aspră, însoțită de cracmente care cîteodată se și aud.

Unii bolnavi în timpul mersului, din cauza unei mișcări greșite sau din cauza unei neregularități de teren, simt o durere extrem de violentă, care le înțepenește articulația. Mulți dintre ei în astfel de împrejurări întrebuințează o mișcare cunoscută de ei sau apasă într-un anumit fel cu mîna asupra articulației, ca și cînd ar da drumul unui zăvor; articulația se pune din nou în funcție și este mai puțin dureroasă. De cele mai multe ori ei se opresc, își pun mîinile pe genunchi ca să-l încălzească și numai după un interval de timp își mai pot continua mersul. La unele persoane

Fig. 174. — Gonartroză în faza inițială.

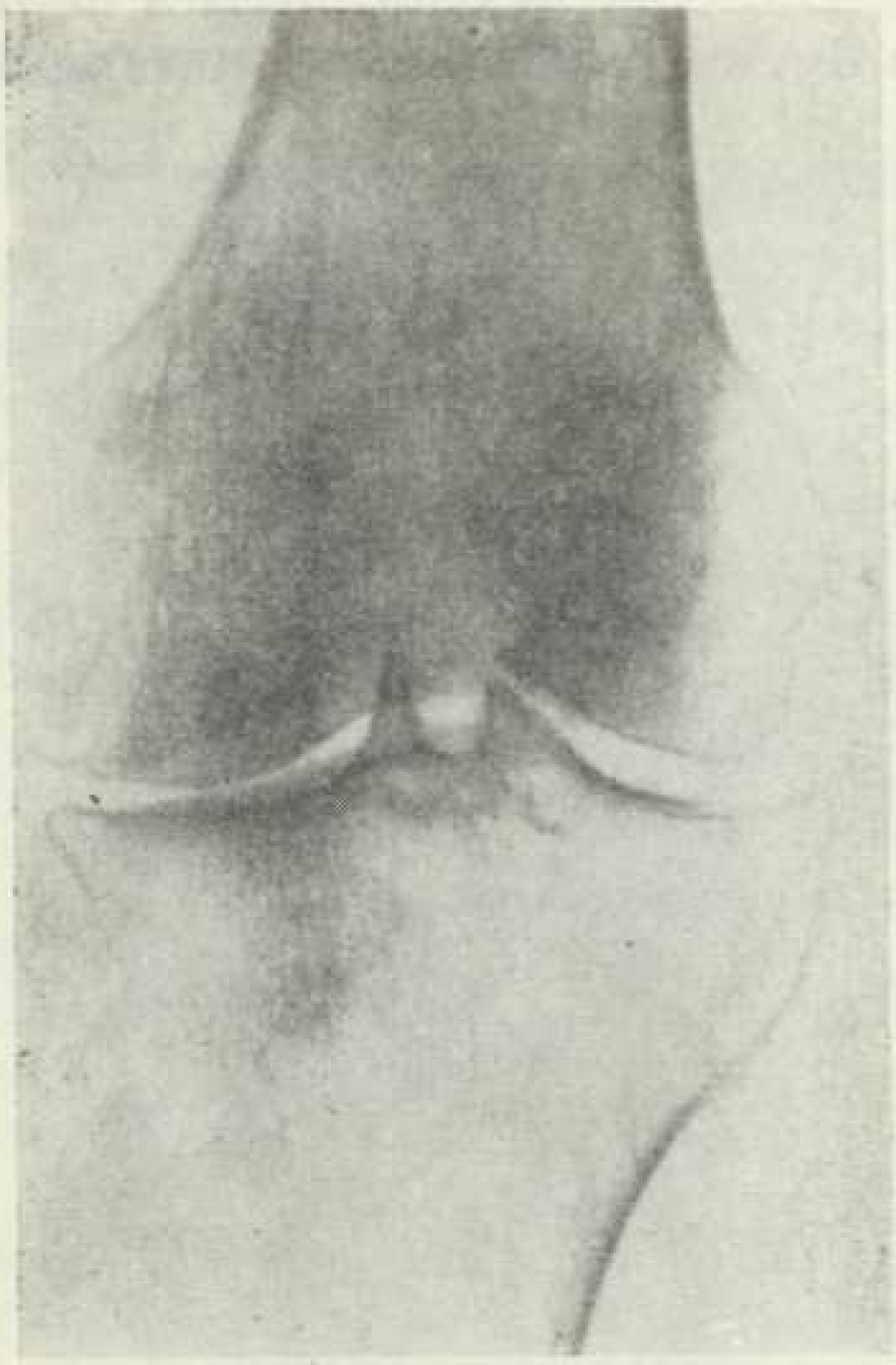

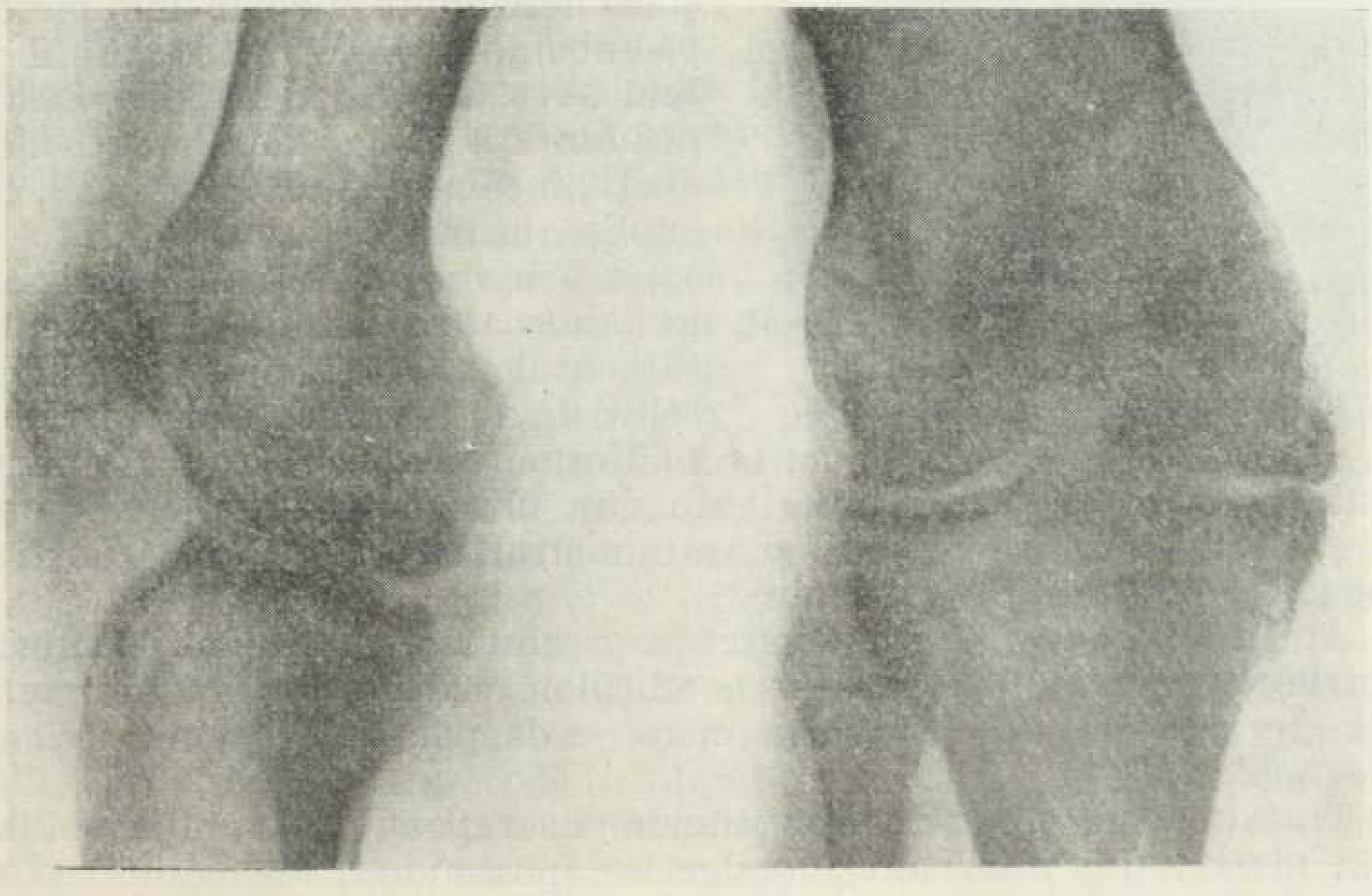

Fig. 175. — Gonartroză în faza avansată.

mai slabe se pot palpa neregularitățile marginilor **epifizelor în dreptul** articulației genunchiului și marginea neregulată a rotulei.

Din cînd în cînd, artrita deformantă prezintă recrudescențe: articulația devine caldă, foarte dureroasă, iar impotența funcțională se mărește, împiedicînd mersul bolnavului.

Fig. 176. — Gonartroză în fază avansată.

Sfîrșitul clinic al unei artroze poate fi anchiloza totală, fibroasă. Starea generală a bolnavului nu se resimte, dar femeile în special devin obeze, atît din cauza tulburărilor endocrine, cît și prin inactivitate.

Aspecte radiografice. În faza inițială a bolii se constată un oarecare grad de decalcifiere și chiar o ușoară micșorare a spațiului articular. Se observă o deformare a tuberozităților platoului tibial, care au aspectul unor dinți de cîine foarte ascuțiți (fig. 174), iar la rotulă, din profil, se văd formațiuni similare către extremitățile ei (fig. 175).

Cînd boala este mai înaintată, se văd zone de scleroză osoasă alternînd cu decalcifieri, apoi osteofite mari la nivelul marginilor epifizelor și ele neregulate și chiar mici pierderi pe substanță (fig. 176). De profil putem avea mai evident imaginea de neadaptare a suprafețelor articulare, deci „incongruența articulară", care explică leziunile.

Tratament. Mai mult decît atît în multe alte leziuni articulare, tratamentul preventiv joacă un rol deosebit de important. Știm astfel că malformațiile congenitale ale genunchiului sau ale articulațiilor învecinate dau într-o mare proporție gonartroze și că diagnosticul precoce și tratamentul instituit corect constituie mijlocul cel mai bun de prevenire.

Aceeași importanță profilactică o prezintă și tratamentul corect al fracturilor, urmărindu-se redarea condițiilor normale de funcționare.

În toate cazurile lupta cea mare se dă pentru a înlătura *incongruența articulară*.

Tratamentul gonartrozelor constă în repaus relativ (imobilizare scurtă, mers redus alternant), analgetice (piramidon, fenacetină) și calmante ale sistemului nervos (bromură, luminal, deconectante). În formele cronice poate fi indicat cu prudență iodul, administrat pe cale bucală (tinctură de iod în lapte, Lugol, peptone iodate în doze de 40 — 50 de pică-

turi pe zi, iodură de potasiu, de sodiu sau de litiu în doze de 0,50 — 1 g pe zi, iodazin în soluție, cîte 50 — 100 de picături pe zi sau în fiole cîte o injecție pe zi).

Tratamentul local medicamentos este de mare folos. Se pot face injecții peri-sau intraarticulare cu novocaină 1% asociată cu vitamina B_1 forte, dar mai ales cu acetilcolină sau cu acid lactic pur, cu pH-ul spre 6,8, sau se folosesc injecții cu propionat de testosteron (Etienne-Martin, 1950). Noi am obținut de multe ori rezultate foarte bune, mai cu seamă la genunchi, cu injecții intra- și periarticulare cu tiodacaină (5 ml la 4—5 zile), asociată cu tioderazină parenteral.

Printre mijloacele de tratament mai moderne amintim injecțiile intraarticulare cu extract de ficat (Berenyi și Szentpeteny). După acești autori, extractul de ficat administrat intraarticular produce o inflamație aseptică, o hiperemie și o creștere a lichidului sinovial și reprezintă deci tratamentul cel mai indicat din punct de vedere biologic al artrozei cronice dureroase.

E. Barbieri și M. Fiume, în 1959, au folosit o nouă combinație de iod și vitamine, adică ioduril de amoniu cu vitamină B. Rezultatele au arătat o activitate analgezică pronunțată a acestui medicament, care s-a arătat deosebit de eficace, în special în artroza ușoară sau moderată a genunchiului.

Injecțiile intraarticulare făcute perfect aseptic cu novocaină și ACTH au dat uneori rezultate foarte bune. Cortizonul, dar mai ales derivatele sale mai puțin agresive (Cortencyl) au dat de asemenea unele satisfacții, din nenorocire tranzitorii.

Balneofizioterapia se bazează pe helioterapie, histaminoforeză, radio-și radiumterapie, ape sulfuroase (Herculane, Govora, Călimănești, Pucioasa), ape sărate (Sovata, Ocna Sibiului), ape sărate iodurate (Bazna, Vulcana) și nămoluri (Vatra Dornei, Geoagiu, Victoria, 1 Mai).

Tratamentul cu ultrasunete al gonartrozei este recomandat de Rokitanski (1960). Autorul a folosit metoda de contact, vibratorul fiind deplasat lent cu o intensitate a curentului de 0,6 — 1,0 W/cm² și cu o durată de aplicație de 6 — 10 minute. Făcînd cîte 1 — 2 serii de tratament de 10 — 15 ședințe, la o zi interval și cu o pauză între serii de $1-1\frac{1}{2}$ luni, a constatat dispariția sau atenuarea durerilor în marea majoritate a cazurilor, deși aspectul radiografic a rămas neschimbat.

Nițescu și colaboratori a recomandat oxigenoterapia locală în artroze.

Zavesa (1961) folosește și el oxigenoterapia, introducînd intraarticular cu un aparat de artropneumografie sau de pneumotorax 100 — 150 ml oxigen sub presiune în condiții de strictă asepsie de 3 — 6 ori, la interval de 5 — 6 zile. În pauzele dintre insuflații, bolnavii fac gimnastică medicală, dar orice alte metode fizioterapeutice sînt suspendate. Oxigenoterapia a exercitat la majoritatea bolnavilor o influență favorabilă, oprind procesul patologic articular, amendînd senzațiile dureroase și ducînd la ameliorarea sau chiar la recuperarea funcției locomotorii. Oxigenoterapia acționează asupra zonelor reflexogene ale membranei sinoviale, lichidează hipoxia locală și are o acțiune neuroreflexă.

Orice fel de tratament medicamentos nu are o acțiune valoroasă și durabilă atîta timp cît articulația este dezaxată sau incongruentă.

Recurgem pentru aceasta la tratamentul ortopedic conservator, pentru a îndrepta extemporaneu, sub anestezie, unele *atitudini vicioase*, artrozice, sau pentru a obține o corectare lentă a lor, prin extensie continuă sau cu ajutorul aparatelor ghipsate succesive ori cu sucitor de tip Mommsen. Mijloacele ortopedice pure au numai o acțiune limitată, temporară, fiindcă atitudinea vicioasă, din nenorocire, se reface treptat. Adeseori se poate obține o mărire persistentă a mișcării articulare în caz de redoare a genunchiului printr-o mobilizare manuală sub anestezie locală (în punctele nervoase) sau rahianestezie. Mobilizarea trebuie făcută în etape și la intervale variabile, după rezultatele obținute. Zgomotele de pîrîitură, de cracmente, care însoțesc adesea manevrele sînt martorele ruperii aderențelor fibrocapsulare, care blocau articulația. Am remarcat că întreaga stare generală a bolnavilor beneficiază de pe urma acestor rupturi ale fibrelor conjunctive pe care le provocăm, ele părînd să reprezinte o valoroasă terapie tisulară internă.

După fiecare ședință de *amplificare a gradului de flexiune începînd totdeauna de la extensie completă* articulația trebuie așezată în repaus total timp de cîteva zile ; sînt interzise mișcările de flexiune în faza de tumefacție și de dureri. În perioadele de imobilizare pot fi făcute iradieri cu raze X, în doze care să nu producă decalcifiere, dar mai ales injecții intraarticulare fie cu novocaină și ACTH, fie — mai bine — cu hialuronidază. Cînd bolnavul își reia mersul în noile condiții, trebuie să-și amplifice gradul de mobilitate numai prin exercițiul de suit și de coborît scara și *niciodată prin mecanoterapie cu aparate*. Bolnavul nu va fi imobilizat la pat, ci, dimpotrivă, i se va recomanda ca să stea puțin (pe pat, pe scaun, în fotoliu) și să-și reia mersul cel puțin tot atîta timp cît s-a odihnit. În rezumat, va sta puțin cu genunchiul imobilizat și va merge pînă ce va simți primele senzații neplăcute.

Exprimat în formă lapidară, „bolnavul șade puțin, merge puțin". Imobilizarea prelungită la pat este cea mai rea indicație terapeutică.

Metodele chirurgicale care pot fi indicate în tratamentul artrozelor sînt fie simptomatice, avînd scopul de a înlătura durerea și deci impotența funcțională, fie cu scop curativ, cu intenția de a axa o articulație, de a o face congruentă sau, *in extremis*, de a face o artroplastie sau mai bine de a suprima funcția articulară (artrodeză).

„Forajul" este o operație care își propune să restabilească echilibrul circulator adeseori viciat în artroze. Într-adevăr, cîteodată aspectul anatomic și radiografic al artrozei este dominat de prezența unor focare necrotice de hipercalcifiere, alternînd cu zone circumscrise, geodice, de resorbție, ca și cînd calciul ar abandona unele zone cu circulație normală pentru a se depune în vecinătate, în alte zone ischemiate și mai mult sau mai puțin întinse.

Forajul favorizează o mai bună circulație și se execută fie printr-o perforație unică și masivă metafizară gen Crétin, fie prin multiple perforații cu broșe.

Operația de drenaj metafizar căreia i s-a dat numele de „operația lui Crétin", fiindcă acest autor a sugerat-o chirurgilor, constă în a evacua conținutul, în general lipidic, toxic și cu influență degenerativă pentru cartilajul de încrustare, al metafizelor articulației bolnave.

Printr-o incizie laterală lungă se ajunge la regiunile metafizare ale femurului și tibiei. Cu o daltă scobită sau cu o freză voluminoasă se face o largă perforare. Din interior va ieși, mai ales în cazurile mai vechi, un lichid uleios abundent. Cu ajutorul meșelor sau cu un aparat de absorbție îl absorbim în întregime. Pentru ca să nu se refacă înainte de a se stabili o nouă circulație metafizară, punem cîteva zile drenuri largi necompresibile. De a doua zi se fac mișcări pasive sau active fără dureri și se schimbă mereu pansamentul imbibat.

Cu această operație fenomenele dureroase încetează, uneori chiar spectacular, iar starea generală a bolnavului se schimbă apreciabil.

Cînd fenomene similare există și în alte articulații, și acestea beneficiază într-un grad foarte evident.

În cazurile noastre, am constatat că unii bolnavi siliți să stea la pat din cauza durerilor și a unor atitudini antalgice, chiar poliarticulare, au beneficiat de o astfel de operație și au putut să-și reia chiar mersul o perioadă de timp.

Unii autori susțin că revascularizarea ar putea fi accelerată introducîndu-se în tunelul osos un transplant (Phemister) sau un lambou muscular pediculat ridicat din vecinătate (principiul lui Nikitin, Ariev, Savișki, Stuck și Venable). Pallazzi din Barcelona implantează astfel un lambou muscular în tibie și femur, după tehnica următoare :

Incizie verticală de 20 cm pe fața internă a genunchiului. Se dezinserează și se individualizează mușchiul croitor și un lambou din mușchiul gemenul intern. Se creează cîte un canal larg orizontal prin condilii femurali și cei tibiali. Se trage lamboul din croitor prin canalul femural și lamboul din gemenul intern prin canalul tibial, cu ajutorul unor fire metalice care se fixează apoi la piele, pe un buton.

Se reîncepe după cîteva zile reeducarea și mersul este permis din a zecea zi. Revăzînd 24 de bolnavi după doi ani de la intervenție, Pallazzi găsește 17 rezultate bune cu suprimarea totală a durerilor sau ameliorări de 70 — 90%. El remarcă faptul că rezultatele nu sînt evidente decît după cîteva luni de la intervenție. În ceea ce ne privește, executăm tehnica forajului masiv, în formele prezentînd radiologic condensări evidente și geode pseudochistice. În aceste cazuri rezultatele sînt bune și constau în suprimarea durerii și a contracturii periarticulare. Durata ameliorării este uneori de cîteva luni, de cîțiva ani, iar alteori definitivă.

Cînd atitudinea vicioasă nu poate fi înlăturată prin manevre ortopedice și nici prin operații asupra părților moi (capsulotomii și alungiri tendinoase la nivelul genunchiului) pentru că elementul care menține diformitatea este cel osos, recurgem la *osteotomie.* Osteotomia poate să fie nu numai un element de redresare, ci și unul de îmbunătățire a condițiilor de statică prin axarea articulației. Însăși funcția articulară este recuperată ca, de exemplu, în cazul osteotomiei de îndreptare a interliniei articulare la un genunchi artrozic flectat și deviat în valg, așa cum se întîlnește

adesea la femeile obeze, discrinice din preajma menopauzei şi la cei care au suferit o fractură de femur rău vindecată.

Emondajul articular este o intervenţie de regularizare a marginilor extremităţilor osoase care formează articulaţia prin ridicarea osteofitelor care împiedică mişcarea.

Am executat emondaje la genunchi cu rezultate funcţionale apreciabile atunci cînd fenomenele degenerative erau localizate la periferia articulaţiei, cartilajul de încrustare central fiind indemn.

Iată modul cum procedăm : facem inciziile de ambele părţi ca pentru meniscectomie, apreciem leziunile şi ridicăm cu dalta neregularităţile şi exuberanţele marginale ale suprafeţelor articulare care blochează mişcările. Netezim suprafeţele osoase denudate cu o pilă fină ; trecem un tampon cu formol 10%.

Operaţiile majore din tratamentul chirurgical al artrozelor sînt artroplastiile şi artrodezele. Cum artrodeza-rezecţie de genunchi atrage tulburări funcţionale deosebit de importante, ea va fi recomandată numai în cazuri excepţionale.

În cazurile grave, la care însă se respectă condiţiile efectuării unei intervenţii majore, preferăm să facem artroplastii de genunchi folosind ca material de interpunere fascia lata.

Atît tehnica artroplastiei, cît şi cea a artrodeziei au fost descrise la generalităţi.

Trebuie să spunem că artroplastia nu ne dă întotdeauna satisfacţii fiindcă elementele care au determinat degenerarea continuă adeseori şi reapare artroza cu consecinţele ei foarte supărătoare.

BIBLIOGRAFIE

1. BARBIERI E. e FIUME M., *Nuove combinazione iodovitaminiche nel terapeutica di artroz*, Archivio di Ortopedia, Milano, 1959, **72**, *1*, 123 — 127.
2. BERENYI P. u. SZENTPETENY J., *Tratamentul artrozei deformate prin injecţii intraarticulare cu ulei de extract de ficat*, Zentralblatt für Chirurgie, 1958, *83*, 50.
3. BOUILLET R. et VAN GAVER PH. *L'arthrose du genou. Etude pathogénique et traitement*, Acta Orthopedica Belgica, Bruxelles, 1961, **27**, *1*, 1 — 187.
4. BRAGARD K., *Das Genu Valgum*, Stuttgart, F. Enke, 1932.
5. DIMITRIU C. CH., *Reumatologie clinică*. Bucureşti, Edit. medicală, 1960.
6. FUREY G., *The practical importance of synovial fluid analysis*, The Journal of Bone and Joint Surgery, **41-A**, 1959, 167.
7. HELFET C., *Mechanism of derangements of the medical semilunar cartilage and their manajement*, The Journal of Bone and Joint Surgery, 1959, **41-B**, 319 — 336.
8. HERBERT J. J., *La synovectomie pré-spinale dans le traitement des arthrose du genou*, Presse médicale, 5 febr. 1949.
9. KRUPKO I. L., *Vnutrenie povrejdenia kolennovo sustava*, Ortopedia, travmatologhia i protezirovanie, 1961, **1**, 3 — 13.
10. MICHOTTE L., *Patellectomie et modelage de la zone intrecondylienne dans le gonarthrose*, Acta Orthopedica Belgica, Bruxelles, 1948, **14**, 102 — 106.
11. RĂDULESCU ALEX. (în colaborare cu RĂDULESCU ALICE şi BACIU, CL.), *Ortopedia chirurgicală*, vol. I, Bucureşti, Edit. medicală, 1956.

12. ROKITANSKI V. I., *Tratamentul cu ultrasunete în artrozele deformante*. Ortopedia, travmatologhia i protezirovanie, 1960, **11**, 84 – 85.

13. STOIA și colaboratori, *Reumatologie practică*, București, Edit. de stat pentru lit. științifică, 1953.

14. ZAVESA P. Z., *Oksighenoterapia pri deformiruiuscem artroze i posledstviah vnutrennih povrejdeniah kolennovo sustava*, Ortopedia, travmatologhia i protezirovanie, 1961, **1**, 81 – 82.

Hidartroza intermitentă

Definiție. Hidartroză de etiopatogenie necunoscută, care apare cu intermitență. A fost descrisă în 1885 de către Chauvet și studiată în 1900 de Schlessinger.

Frecvența. În 1900, Schlessinger a prezentat 60 de cazuri. Pînă în 1960 se publicaseră peste 200 de cazuri, dar probabil că numărul lor este mult mai mare.

Etiopatogenie. Ritmul aproximativ regulat cu care apare a făcut ca afecțiunea să fie considerată altădată drept un simptom legat de tulburările ovariene sau de paludism. În prezent se consideră că este vorba de o manifestare clinică a puseelor edemului lui Quincke, fiind deci considerată drept un fenomen anafilactic.

Anatomie patologică. Se observă zone de inflamație sinovială, cu o reacție infiltrativă a țesutului subsinovial avînd caracterul degenerescenței mucoide și mai rar fibrinoide, fără a se ajunge însă la stadiul de necroză fibrinoidă, și la infiltrația celulară caracteristică poliartritei cronice evolutive. Franjurile sinoviale pot fi dezvoltate, dar nu merg pînă la alcătuirea de panus articular, de țesut de granulație sau de proces distructiv cartilaginos cum există în poliartrita cronică evolutivă.

Simptomatologie. Aspectul clinic al afecțiunii nu se deosebește de acela al celorlalte forme de hidartroză decît prin periodicitatea sa. Afecțiunea revine la date fixe, uneori lunar, debutează printr-un puseu acut și dispare spontan după cîteva zile.

Lichidul de puncție este limpede, sero-citrin, cu o moderată reacție leucocitară.

Diagnostic. Periodicitatea caracteristică o deosebește de celelalte forme de hidartroză, prezentate schematic la capitolul „examenul clinic al genunchiului".

Evoluție. Boala evoluează de fiecare dată cîteva zile (de obicei 3–5 zile), după care dispare fără a lăsa urme. Intervalele dintre perioadele fluxionare pot varia între 3 zile și 4 săptămîni. În general, boala poate dura ani sau chiar zeci de ani.

Tratament. Se recomandă exclusiv tratamentul medicamentos (antihistaminice de sinteză, antireumatice etc.) și fizioterapic. Antihistaminicele de sinteză, folosite pe considerentul existenței unui mecanism patogenic alergic, nu au dat rezultate concludente. Terapia cea mai eficace rămîne,

după Dimitriu, cortizonoterapia administrată pe cale generală, administrarea hidrocortizonului intraarticular şi folosirea pe timp îndelungat a compuşilor pirazolonici de tipul fenilbutazonului.

BIBLIOGRAFIE

1. CHAUVET, *Hydarthrose intermittente*, Lyon médical, 1895.
2. DIMITRIU C. GH., *Reumatologie clinică*, Bucureşti, Edit. medicală, 1960.
3. SCHLESSINGER, *Hydarthrose intermittente*, Wien, klin. Wochenschrift., 14 Jan. 1926, p. 68.
4. TAVERNIER L. *Hydarthrose*, in L. Ombrédanne et P. Mathieu, *Traité de Chirurgie Orthopédique*, t. IV, Paris, Masson, 1937, p. 3624.

Osteoartropatii prin diateze

Artropatia hemofilică

Definiție. Osteoartropatie care apare în cadrul hemofiliei, diateză hemoragică familială transmisă prin femei descendenților masculini.

Etiopatogenie. Hemoragia intraarticulară pornește de obicei de la nivelul sinovialei, dar s-au descris și hemoragii subperiostale, subcondrale și chiar intraosoase. Repetarea revărsărilor sanguine antrenează o stare de iritație cronică a sinovialei, care se hiperplaziază și se fibrozează. Panusul inflamator se formează o dată cu distrugerea cartilajului către periferia lui. Fermenții proteolitici ai sîngelui distrug, pe de altă parte, straturile superficiale ale cartilajului articular. Cu timpul, leziunile se accentuează și se instalează tabloul tipic al unei gonartroze.

Anatomie patologică. Leziuni de tipul hematomului hemofilic se observă și în mușchi. Accidentele pur osoase sînt foarte rare; se datoresc formării hematomului subperiostal, cu apariția consecutivă a așa-numitelor pseudotumori hemofilitice. Leziunile articulare trec prin stadiul de hemartroză, artroză și anchiloză.

Simptomatologie. Hemartrozele hemofilice apar brusc în urma unei traumatism minim sau chiar în absența oricărui traumatism, în cursul puseelor evolutive, și se pot vindeca spontan sau pot duce la anchiloză fibroasă în poziție vicioasă. Hemartrozele nu survin la indivizii cu timp de sîngerare prelungit, ci numai la adevărații hemofilici familiali. Recidivele sînt destul de frecvente.

Artrozele hemofilice sînt însoțite de o amiotrofie foarte accentuată, asemănîndu-se cu toate celelalte artroze.

Aspecte radiografice. Diferă după vîrsta bolnavilor. Pînă la 5 ani hemofilia are tendința mai mult de a decalcifia epifizele și a le hipertrofia. Nucleii de osificare se măresc, iar cartilajul de conjugare se îngustează. Între 15 și 25 ani, hemofilia are tendința de a forma geode intraosoase, iar între 28 și 30 de ani produce artroze cu osteofitoză abundentă. Imaginea radiografică se deosebește puțin de aceea din artroza obișnuită prin faptul că apare o osteoporoză difuză, presărată cu zone încă și mai rarefiate, care contrastează cu o fină condensare subcondrală și subperiostală (fig. 177).

Diagnostic. Este ușor de stabilit și se bazează în primul rînd pe faptul că revărsarea articulară se produce rapid în urma unui traumatism minim și pe sîngerările prelungite din antecedentele bolnavului.

Tratament. Se aplică aparat ghipsat circular în poziție funcțională pentru tot timpul puseului hemofilic și se face tratamentul afecțiunii. Dacă este nevoie de corectarea atitudinii vicioase, aparatul ghipsat trebuie aplicat sub narcoză. Protoxidul de azot, care scade pragul coagulabilității sanguine, nu va fi folosit. Se poate aplica și un aparat ghipsat cu

sucitor de tip Mommsen-Biesalski. El se menţine pînă la redresare şi, în continuare, în tot timpul puseului hemofilic, se pune o gutieră ghipsată, după care se reiau treptat mişcările. Copiii, care nu au voinţa necesară pentru recuperarea mişcărilor, pot ajunge la artroze hemofilice şi anchiloze fibroase. Aşa cum arată Bondarenko, în tratamentul hemartrozelor hemofilice este de primă importanţă prevenirea contracturilor şi corectarea diformităţilor.

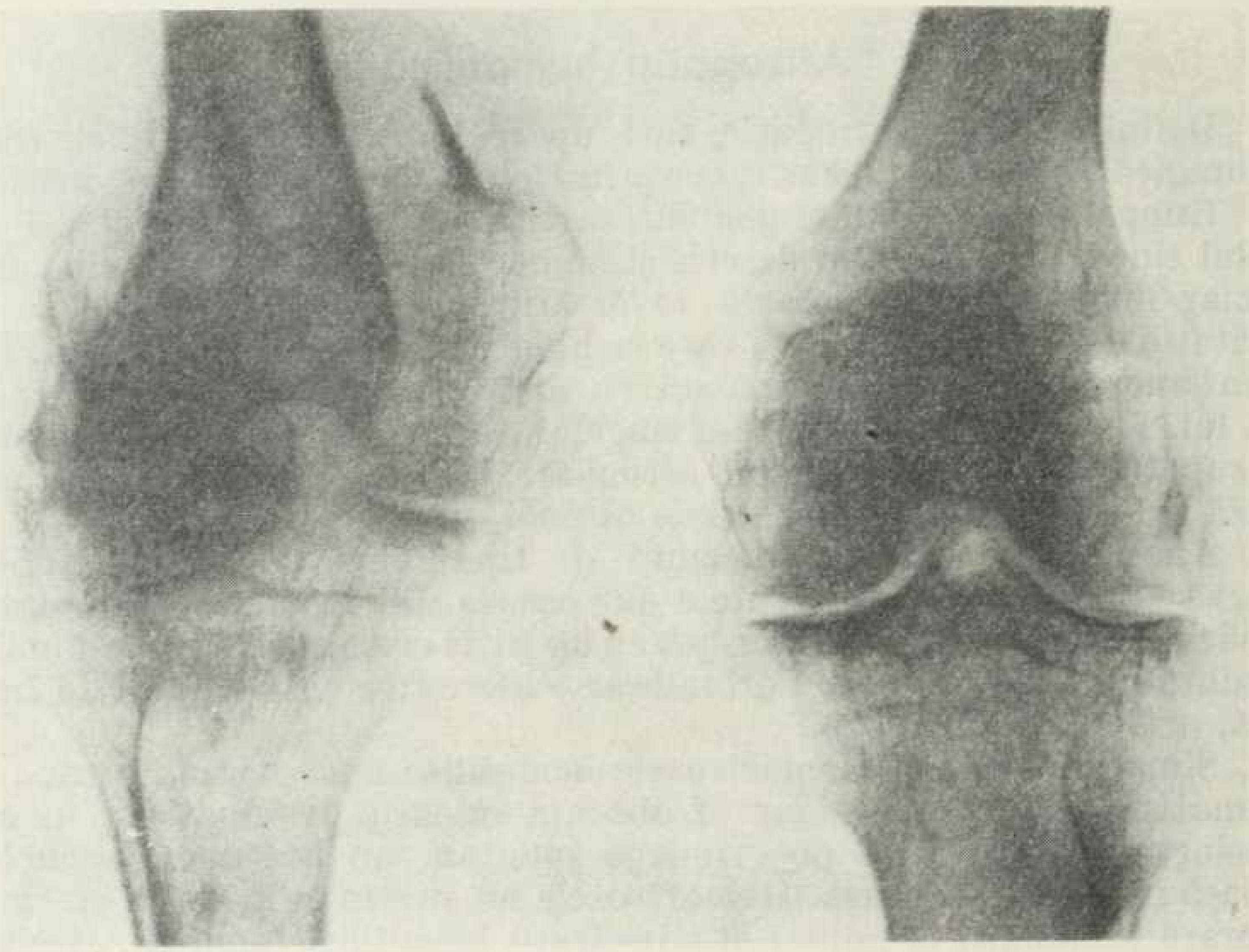

Fig. 177. — Artropatie hemofilitică.

Buacidze a folosit şi roentgenterapia locală în doze de 75—100 r pe şedinţă, ajungînd pînă la 400—1000 r doză globală, cu scopul de a atenua fenomenele inflamatorii şi de a scleroza vasele sinoviale neoformate.

Anchilozele posthemofilice în atitudine vicioasă ridică problema intervenţiilor corectoare pe care unii autori au încercat să le execute în perioadele de acalmie şi sub transfuziile cu sînge proaspăt, vitamina K şi a tuturor celorlalte coagulante cunoscute. Operaţia este totuşi foarte riscantă.

BIBLIOGRAFIE

1. Bondarenko N. S., *Despre artropatiile hemofilice*, Ortopedia, travmatologhia i protezirovanie, 1960, *1*, 21 — 34.
2. Buacidze O. S., *Artrozele şi contracturile articulare la hemofilici şi tratamentul lor*, Hirurghia, Moscova, 1961, *5*, 64 — 70.
3. Layani F. et colab., *Artropaties hémophiliques*, Revue de rhumatologie, 1959, *26*, 463 — 472.
4. Puskarenko B. T., *Un caz de rezecţie a articulaţiei genunchiului la un bolnav cu hemofilie nediagnosticată*, Novîi hirurghiceskii arhiv, 1961, *1*, 65 — 71.
5. Rădulescu Alex. (în colaborare cu Rădulescu Alice şi Baciu Cl., *Ortopedia chirurgicală*, vol. I, Bucureşti, Edit. medicală, 1956.

Tumori şi distrofii osoase

Marea majoritate a distrofiilor şi tumorilor osoase se localizează cu predilecţie în vecinătatea articulaţiei genunchiului. Faptul nu este întîmplător şi se datoreşte prezenţei în metafiza inferioară a femurului şi în metafiza superioară a tibiei a celor mai fertile cartilaje de creştere din întregul organism.

În acest capitol vom face o prezentare globală a aspectelor clinico-radiografice şi a problemelor terapeutice pe care le ridică tumorile şi distrofiile acestei regiuni.

Caracteristicile morfopatologice ale fiecărei formaţiuni tumorale sînt redate în cărţile de specialitate.

Frecvenţa. Dintre tumorile osoase benigne, osteomul osteoid descris de Bergstand şi Milch, fibromul osos neosteogenetic (Jaffé şi Lichtenstein, Magnarit şi colaboratori, Fourré şi Broquet), fibromul osos osteogenetic descris de Jaffé şi Mayer, desmoidul periostal descris de Kimmelstid şi Rapps. chistul anevrismal osos descris de Jaffé şi Lichtenstein, tumoarea cu celule gigante descrisă de Nélaton, ca şi fibronul condromixoid al oaselor descris de Jaffé şi Lichtenstein, se localizează în marea majoritate a cazurilor în regiunea genunchiului.

Osteomul osteoid se localizează în mod obişnuit pe femur şi pe tibie. Fibromul osos neosteogenetic se localizează de asemenea în vecinătatea cartilajelor de creştere ale acestor două oase. Din 14 cazuri de fibroame osoase osteogenetice publicate de Goidanich şi Battaglia, 7 se localizau pe femur. 50% dintre tumorile cu mieloplaxe, după statisticile lui Schajovitz şi Mondolfo, ca şi ale lui A. Trifaud şi colaboratori se localizează în imediata apropiere a genunchiului (fig. 178 *a*, *b*). Din cele 46 de fibroame condromixoide ale oaselor cunoscute în literatură pînă în 1962, 36 s-au localizat de asemenea în regiunea genunchiului.

Dintre tumorile osoase maligne, reticulosarcomul primitiv al măduvei osoase şi periteliosarcomul Ewing se localizează cu predilecţie pe femur şi pe tibie. Sarcomul osteogenetic se localizează de asemenea cu mare predilecţie pe extremităţile articulare ale genunchiului. În statistica lui Coventry şi Dahlin, peste 50% din sarcoamele osteogenetice se localizează la nivelul genunchiului. Pentru fibrosarcom, aşa cum au arătat Lichtenstein şi mai apoi Goidanich şi Venturi, metafiza inferioară a femurului, urmată de metafiza superioară a tibiei, reprezintă de asemenea regiuni de elecţie. Şi unele forme foarte rare de tumori, cum ar fi adamantinomul oaselor lungi, se localizează în marea majoritate a cazurilor tot în regiunea genunchiului. Cazul publicat de Baciu şi Stănciulescu era localizat astfel în epifiza superioară tibială.

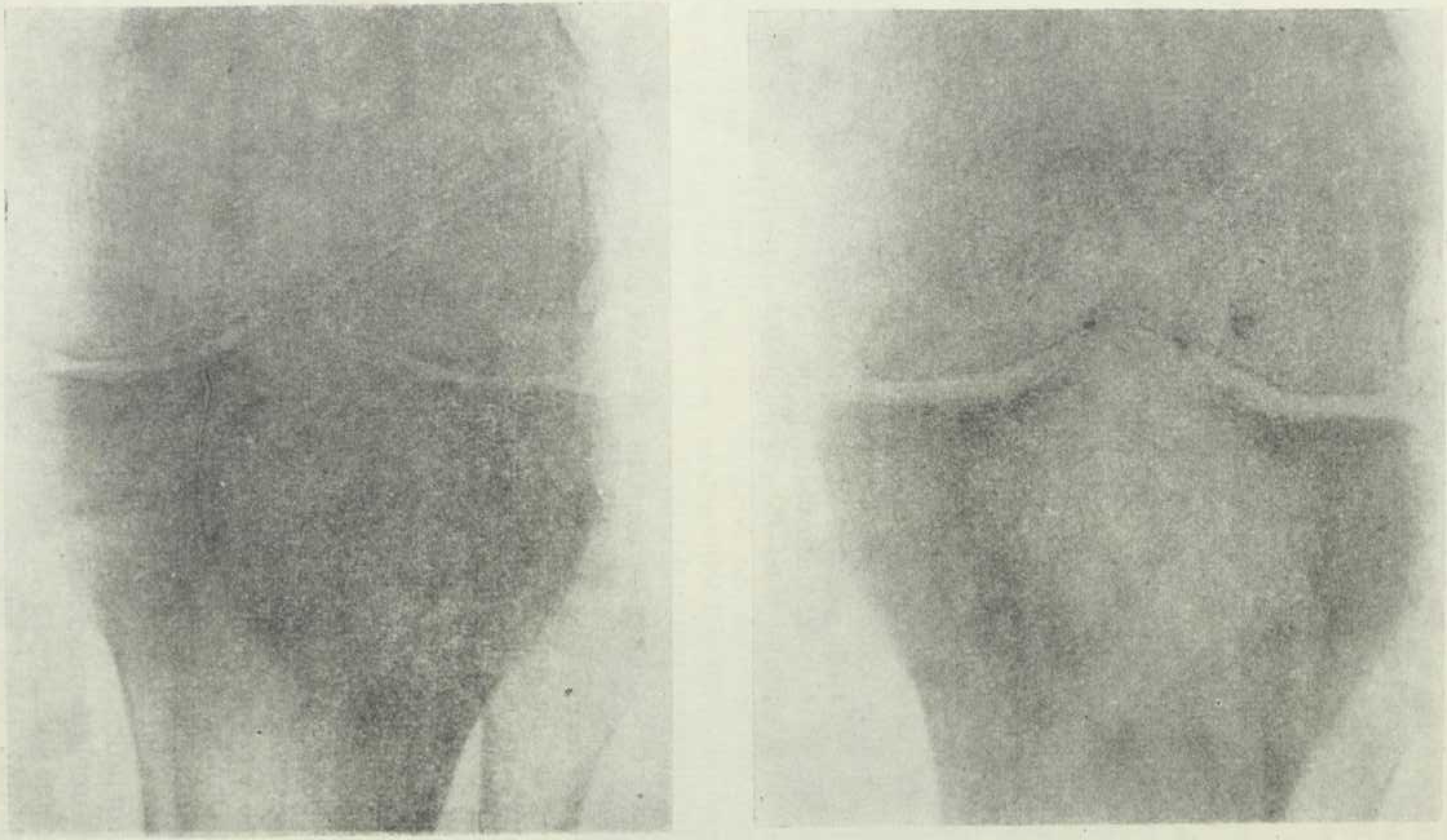

a *b*

Fig. 178. — Tumoare cu mieloplaxe a extremității superioare a tibiei : *a* înainte de operație și *b* același caz, după osteoplastie cu grefoane homogene.

Simptomatologia. Tumorile osoase ale regiunii genunchiului se pot prezenta sub formele cele mai diferite. Tumorile benigne, cînd se evidenţiază clinic, apar de obicei sub forma unor tumefacţii dure, aderente la os, sensibile la presiune şi neaderente la ţesuturile moi supraiacente. Fibromul osteogenetic din regiunea genunchiului, care apare ca o geodă multiloculară către metafiză, se prezintă la o anumită epocă a evoluţiei cu uşoare dureri şi şchiopătare.

Tumorile maligne au forme, dimensiuni şi consistenţă diferită. Tegumentele care acoperă regiunea sînt de la un timp subţiate, întinse, lustruite şi mai calde decît în regiunea similară normală (semnul lui Estlander-Verneuil). Reţeaua venoasă apare evidentă şi este deosebit de bogată. Şocul rotulian este prezent, datorită hidartrozei de reacţie. Atrofia musculară este constantă şi scoate şi mai mult în relief tumoarea şi tumefacţia genunchiului. Ganglionii nu sînt de obicei interesaţi atîta timp cît tumoarea nu se ulcerează. La palpare se simte o senzaţie specială în degete, ca şi cînd s-ar sparge o coajă fină de ou sau s-ar boţi un pergament („crepitaţia pergamentoidă" a lui Dupuytren).

Caracteristică tumorilor maligne rămîne durerea osteocopă, sfîşietoare, greu de suportat, cu exacerbări capricioase, în special nocturne. Durerea se accentuează progresiv, atingînd paroxisme insuportabile, încît deseori bolnavul cere cu insistenţă amputaţia sau doze din ce în ce mai mari de morfină. Starea generală a bolnavului se alterează progresiv.

Tumorile benigne, dar mai ales cele maligne, se însoţesc de fracturi.

Aspecte radiografice. Aspectele sînt deosebite după natura şi localizarea tumorii. Examenul radiologic este obligatoriu nu numai pentru precizarea diagnosticului, ci şi pentru precizarea stadiului de evoluţie. Arteriografia ne poate fi de mare folos în precizarea naturii benigne sau maligne a tumorii.

Evoluţie. Nu ne vom referi în acest capitol la evoluţia diferitelor tumori benigne sau maligne, evoluţie în general cunoscută, ci vom prezenta clasificarea modernă, pe stadii clinice TNM, a tumorilor maligne primare ale osului. Sistemul TNM a fost propus de către „Comitetul pentru clasificarea cancerului pe stadii clinice şi folosirea sa statistică", instituit de „Comisia de Cercetări a Uniunii Internaţionale contra Cancerului" (U.I.C.C.). În acest sistem, T = tumoarea primară, N = adenopatia regională şi M = metastazele la distanţă. Extensia locală a tumorii (T) se notează astfel, după treptele de evoluţie:

T_1 = tumoarea strict limitată la organul de origine şi de talie relativ mică.

T_2 = tumoarea limitată la organul de origine, dar de talie relativ mare şi cu extensie limitată dincolo de organul de origine.

T_3 = tumoarea cu largă infiltraţie, atingînd organele vecine.

T_4 = tumoarea înglobînd considerabil ţesuturile adiacente şi care a atins organele vecine.

În cadrul propunerilor Institutului de oncologie din Bucureşti un colectiv alcătuit din Ionescu M., Baciu, Ionescu N. şi Dănicel au prezentat clasificarea pe stadii clinice a tumorilor maligne primare ale osului după sistemul T.N.M. Adenopatia regională fiind excepţională în aceste tumori,

criteriul *N* nu se va folosi, considerîndu-se ori ce invazie ganglionară ca o metastază la distanță.

TNM este o notație pentru tumorile, viscerelor, încît nu poate fi modificată fiindcă anumite tumori osoase nu au ganglionii prinși și fiindcă adenopatia înseamnă generalizare modestă. Adenopatia reprezintă și element de diagnostic.

Categoria T va fi determinată în raport cu aspectul radiografic după cum urmează :

T_1 : — imagine lacunară, centrală sau periferică, interesînd pînă la o treime din suprafața totală a uneia dintre epifize sau dintre metafize ;
— imagine geodică policiclică, centrală sau periferică, interesînd în lățime o treime din diafiza unui os lung ;
— una dintre imaginile precedente, la care se adaugă prezența unuia sau a mai multor spiculi periostali, a apozițiilor periostale stratificate sau a imaginilor de opacifiere endosteală ;
— prezența apozițiilor periostale stratificate sau a spiculilor periostali, fără prezența imaginii lacunare.

T_2 : — aspectele de la T_1 plus o fractură la nivelul leziunii ;
— imagine lacunară centrală sau periferică interesînd pînă la 2/3 din suprafața totală a uneia dintre epifize, metafize sau diafize ;
— una dintre imaginile precedente, la care se adaugă prezența unuia sau a mai multor spiculi periostali, a apozițiilor periostale stratificate sau a imaginilor de opacifiere endostală.

T_3 : — imagine lacunară interesînd peste 1/2 din întreaga suprafață a segmentului osos, fără spargerea corticalei ;
— spargere mică a corticalei, indiferent de întinderea tumorii ;
— una dintre imaginile precedente, la care se adaugă prezența spiculilor periostali, a apozițiilor periostale sau a imaginilor de opacifiere endostală și periostică.

T_4 : — resorbția masivă epifizo-metafizară sau epifizo-metafizo-diafizară, cu spargerea corticalei și invadarea țesuturilor moi învecinate.

Categoria M va fi determinată după cum urmează :

M_0 — fără metastaze la distanță ;
M_1 — metastaze la distanță interesînd alt segment osos sau alt os ;
M_2 — metastaze la distanță interesînd alte organe sau formațiuni anatomice, inclusiv ganglionii limfatici.

Cele patru stadii clinice evolutive ar putea, pe baza acestor categorii, să fie alcătuite astfel :

Stadiul I : T_1M_0
Stadiul II : T_2M_0
Stadiul III : T_3M_0
Stadiul IV : T_4M_0 sau $T_1T_4 + M_1$ sau $T_1 - T_4 + M_2$.

Tumorile osoase maligne primitive a căror evoluție poate fi plasată într-unul din stadiile amintite sînt : sarcomul osteogenetic, condrosarcomul, sarcomul cu celule epiteloide, sarcomul cu celule gigante, sarcomul

cu celule rotunde, sarcomul cu celule polimorfe, celelalte sarcoame osteolitice, periteliosarcomul lui Ewing, reticulosarcomul primitiv al lui Parker și Jackson, liposarcomul osos și plasmocitomul solitar.

Tratament. Nu ne vom referi la tratamentul diferitelor tumori benigne sau maligne în general, ci ne vom rezuma la cîteva aspecte mai particulare, legate de tratamentul chirurgical al tumorilor osoase maligne ale genunchiului.

Cunoscute fiind insuccesele chirurgiei mutilante, Bogoraz, Ciaklin și alți autori au început să prefere tratamentul chirurgical conservator, care le-a dat rezultate bune și a scutit pe bolnav, cel puțin pentru un interval de timp, de suferința morală suplimentară a pierderii unui membru. Este atitudinea pe care o adoptăm și noi, cînd lucrul este posibil.

În general, chirurgia tumorilor maligne ale osului este plină de deziluzii și nu am putea vorbi de cea mai bună tehnică operatorie sau de rezultatele obținute, fiindcă boala are forme proteiforme și evoluează foarte diferit, dar în orice caz mai devreme sau mai tîrziu merge spre exitus.

Cu toate acestea, unele rezultate încurajează la înfăptuirea de operații conservatoare, care, în fond, nu sînt decît exereza tumorii și soluționarea pseudoartrozei alcătuite.

Chirurgia conservatoare a tumorilor maligne ale osului se bazează pe două considerații importante.

În tumorile osoase primitive, maligne, puse în evidență de la începutul fazei lor clinice și radiologice, cînd țesuturile moi nu sînt încă invadate și deci sînt rezecabile, numeroase observații arată că amputația, oricît de la distanță ar fi făcută, sau chiar dezarticulația șoldului dau rezultate mai nesatisfăcătoare decît exereza largă cu refacere plastică. O amputație făcută de la primele manifestări discrete ale bolii dă loc la generalizare și la moarte incomparabil mai rapidă, decît o rezecție cu refacere plastică efectuată într-un caz cu evoluție mai înaintată a bolii. Explicația stă în faptul, că în primul caz boala poate fi, de fapt, generalizată și traumatismul operator grăbește apariția clinică a acestei grave complicații, pe cînd atunci cînd organismul rezistă un timp și localizează tumoarea pînă spre invadarea părților moi, exereza nu mai incită generalizarea. Elementele reziduale, foarte latente în evoluția lor, produc recidivă sau generalizare într-un interval de timp uneori foarte îndelungat.

Folosirea actuală a izotopilor radioactivi ne poate și mai bine călăuzi în alegerea momentului folosirii tratamentului conservator.

A doua considerațiune este aceea că prin chirurgia conservatoare se menține un membru inferior folosibil în perioada de supraviețuire, evitîndu-se astfel invaliditatea fizică ce dă o stare psihică deprimantă.

Tratamentul chirurgical conservator constă în rezecția limitată la porțiunea de schelet invadată de tumoră, urmată de restabilirea continuității membrului prin osteoplastie cu grefoane osoase, armate sau nu de tije metalice. În cîteva cazuri de osteosarcoame ale extremității inferioare a femurului, bolnavii revăzuți după 2—3 și chiar 6 ani, nu prezentau recidive (fig. 179 *a*, *b*). Într-un caz după doi ani de la operație bolnavul și-a rupt tija Küntscher și transplantele în urma unui accident și după scoaterea cuiului, i-am făcut o rezecție foarte economică a bonturilor osoase

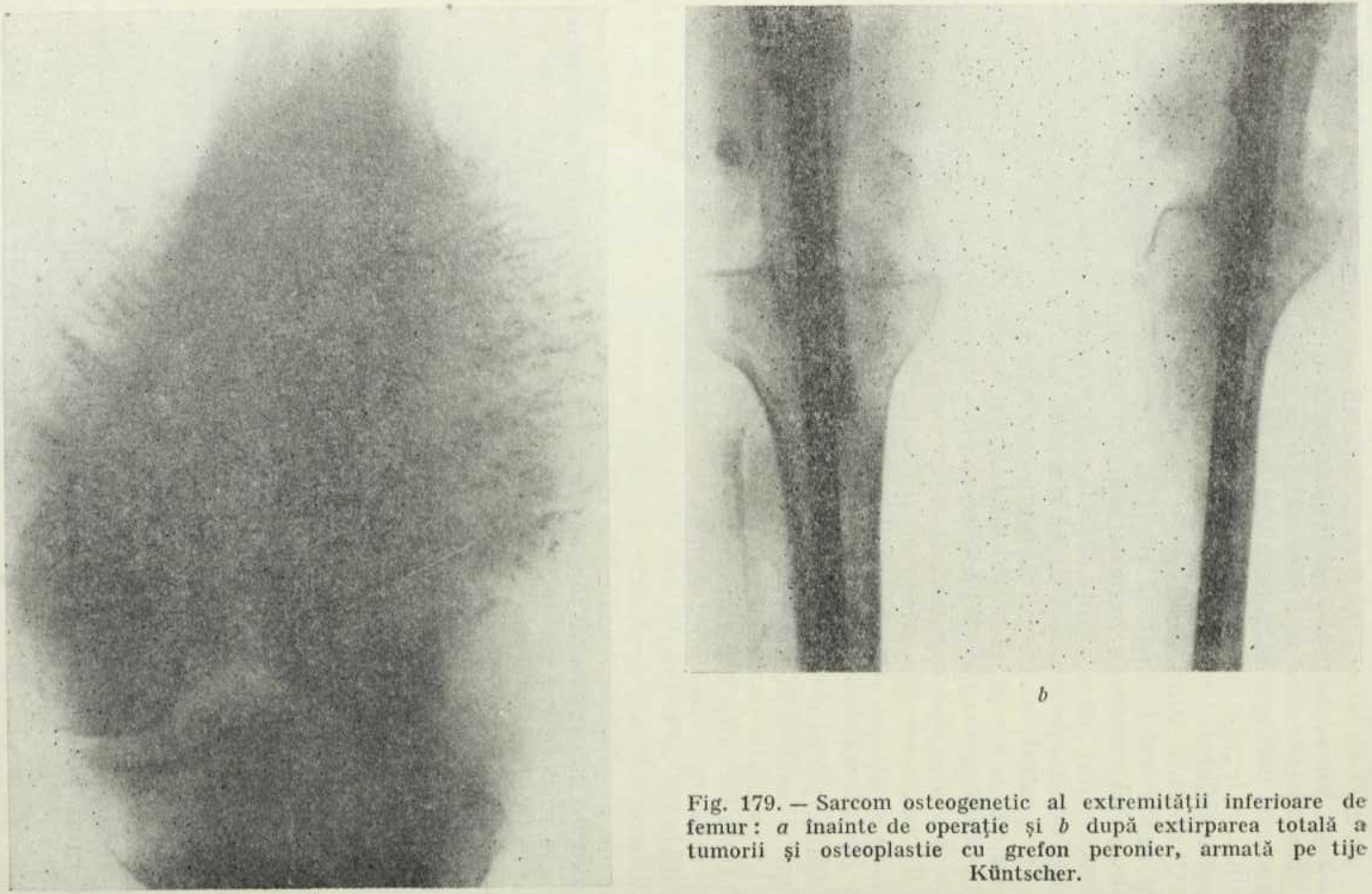

a b

Fig. 179. — Sarcom osteogenetic al extremității inferioare de femur: *a* înainte de operație și *b* după extirparea totală a tumorii și osteoplastie cu grefon peronier, armată pe tije Küntscher.

și o începuire cu noi transplante. Bolnavul s-a vindecat, și reluat mersul și are o supraviețuire de 9 ani.

Procedeul Rădulescu, pe care l-am folosit în aceste cazuri, este următorul :

Se face o bună hemostază cu bandă elastică și apoi o incizie lungă mediană de pe partea anterioară a tibiei în sus, traversînd cvadricepsul pînă la locul ales. După decolarea osului părțile moi de pe tumoare și de

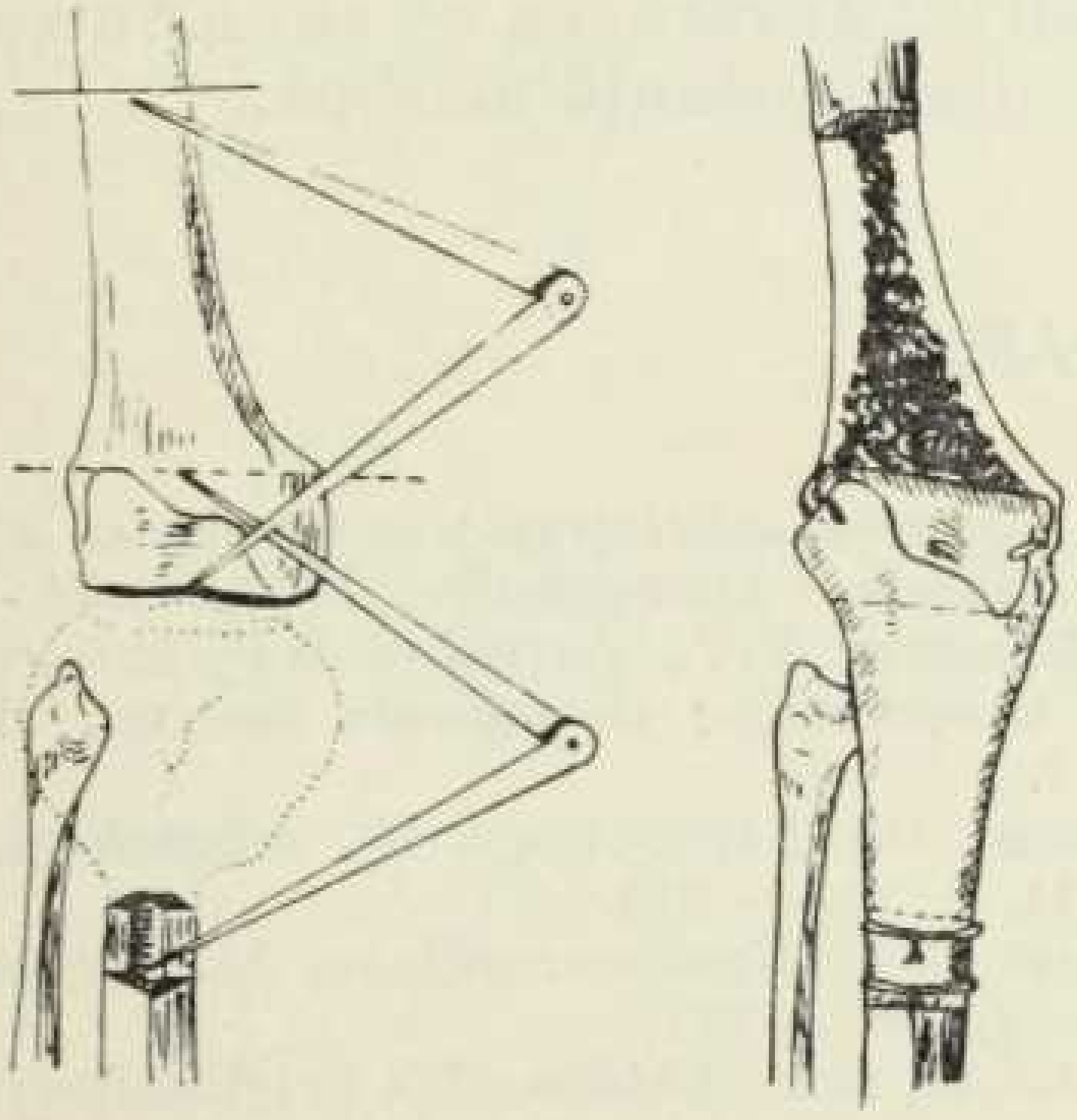

Fig. 180. — Osteoplastie femurală după rezecția tibială procedeu Juvara (după Grigorescu și Vasiliu).

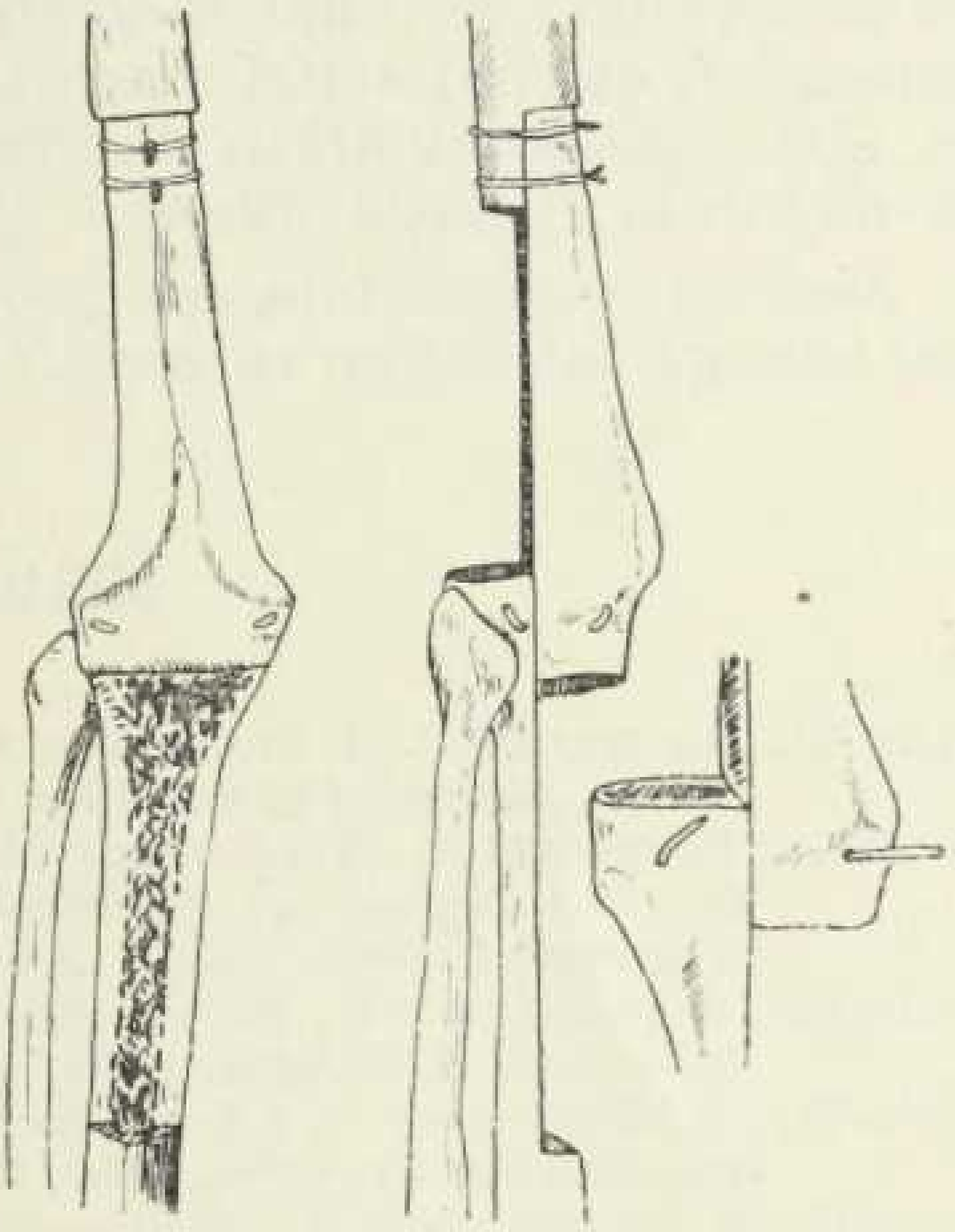

Fig. 181. — Osteoplastie tibială după rezecție femurală, procedeu Juvara (după Grigorescu și Vasiliu).

pe osul neperforat, se secționează osul cu un ferăstrău electric în partea diafizei care ni se pare de aspect normal. Se decolează de sus în jos porțiunea de diafiză cu întreaga tumoare, pînă la articulația genunchiului, se taie ligamentele încrucișate și se elimină întreaga piesă. În felul acesta nu se întîlnesc vasele mari și nervii. Se scot meniscurile și se introduce o tijă Küntscher bine calibrată în tibie pe o distanță destul de mare, iar restul se introduce în diafiza rămasă a femurului.

Se rezecă apoi peroneul printr-o incizie externă la gambă, cu grija de a nu leza sciaticul popliteu extern, deci de a nu face secțiunea osului în sus decît sub gîtul osului, la distanță de nerv, iar jos deasupra maleolelor, la cîțiva centimetri. Cu ferăstrăul electric se dedublează peroneul. Cele două jumătăți se pun de o parte și de alta a tijei metalice, iar capetele respective ale osului se înfig în platoul tibial și în diafiza femurală, adică în ancoșe făcute lateral. Se refac straturile moi și tegumentele.

Se aplică un aparat ghipsat pelvipedios pentru patru luni. După o lună, bolnavul poate să se ridice şi să se sprijine în cîrje, dar în nici un caz pe membrul inferior operat.

Se poate folosi şi o extremitate acrilică, montată pe o tijă Küntscher.

Bogoraz făcea o incizie posterioară prin fosa poplitee, individualizînd şi îndepărtînd vasele şi nervii, rezeca tumoarea şi unea cele două fragmente osoase cu preţul unei mari scurtări pe care o corecta ulterior printr-o gheată ortopedică în formă de fier de călcat sau cu o platformă metalică.

Ernest Juvara rezeca tumoarea de la extremitatea distală a femurului şi din tibie, mobiliza o porţiune din diafiză răsturnînd-o, şi obţinea sinostozarea, evitînd astfel o scurtare prea mare (fig. 180 şi 181). Boicef, după răsturnarea jumătăţii diafizare a tibiei, o armează lateral cu două lame metalice. Doboşiu foloseşte şi un tutore acrilic.

Merle d'Aubigné foloseşte procedeul lui Juvara, cu un cui Küntscher, şi mai adaugă lateral un tutore alcătuit din substanţă acrilică.

BIBLIOGRAFIE

1. Baciu Cl., Broşteanu G. şi Stănciulescu P., *Valoarea arteriografiei în precizarea diagnosticului diferenţial al tumorilor osoase*, Produse farmaceutice, 1962, *4*, 54 — 62.
2. Baciu Cl., Broşteanu G., Stănciulescu P. et Balenty P.V., *La valeur de l'arteriographie dans la diagnostique différenciel et topographique de tumeurs osseuses*, Lyon Chirurgical, 1963, *59*, 2, 206 — 212.
3. Baciu Cl., Stănciulescu P., Broşteanu G., Radu Gh. i Rădulescu M., *Adamatinomi na dilgite kosti*, Hirurghia, Sofia, 1958, **11**, *3*, 215 — 218.
4. Baciu Cl. et Broşteanu G., *Réticulo-sarcom osseux a localisations multiples*, Acta Orthopaedica Belgica, Bruxelles, 1959, **25**, *3 — 4*, 326 — 332.
5. Baciu Cl. et Stănciulescu P., *L'adamantinome tibiale*, Acta Orthopaedica Belgica, Bruxelles, 1959, **25**, *5*, 657 — 660.
6. Baciu Cl., Broşteanu G. et Stănciulescu P., *Considérations sur deux cas d'ostéoblastome*, Acta Orthopaedica Belgica, Bruxelles, 1961, **27**, *2*, 189 — 196.
7. Boicef B., Konforti B. i Ciokanov K., *Operationa ortopedia i travmatologhia*, Mediţina i fizkultura, Sofia, 1958.
8. Boicef B., *Tumori na kostite*, Mediţina i fizcultura, Sofia, 1961.
9. Cosăcescu A., *Tumori şi distrofii osoase*, Bucureşti, 1941.
10. Fourré J. et Broquet J., *Fibrome non ostéogénique du fémur droit*, Mémoires de l'Académie de chirurgie, Paris, 1963, **89**, 9 — 10.
11. Goidanich M. F. şi Venturi R., *I fibrosarcomi primitivi dello scgeletro*, La chirurgia degli organi di movimento, Bologna, 1958, **46**, *1*, 1 — 90.
12. Grigorescu, I. şi Vasiliu, *Der Juvara operation*, Bruns Beiträge zur klin. chirurgie, 1934, **70**, *6*, 575.
13. Juvara Er., *Kisto-sarcom al 1/3 superioare a tibiei stîngi. Rezecţia porţiunii bolnave urmate de restabilirea tijei osoase printr-o grefă tăiată din 1/3 inferioară a femurului corespondent*, Revista de Chirurgie, Bucureşti, 1915, p. 31.
14. Juvara Er. şi Dimitriu V., *Patru cazuri de reconstrucţie a genunchiului, după rezecţii largi ale tumorilor benigne*, Revista de chirurgie, Bucureşti, 1929, p. 228.
15. Juvara Er. şi Grigorescu I., *Sarcom al extremităţii superioare a tibiei, tratament chirurgical conservator*, Revista de chirurgie, Bucureşti, 1930, *5*, 267.
16. Lichtenstein L., *Bone tumors*, Londra, H. Kimpton, 1952.
17. Ionescu M., Baciu Cl., Broşteanu G., Stănciulescu P. şi Ionescu N., *Arteriografia pri kostnih opuholiah konecinostei*, Revue des Sciences Médicales, 1961, **6**, *1 — 2*, 57.

18. IONESCU M., BACIU CL. IONESCU N. şi DĂNICEL M., *Clasificarea pe stadii clinice a tumorilor maligne primare ale osului. Clasificarea pe stadii clinice a principalelor localizări ale tumorilor maligne*, Institutul de oncologie, Bucureşti, 1959, 117 — 121.
19. KABELKA M., *Condrom proliferativ al genunchiului. Contribuţiuni la studiul tumorilor maligne locale*, Acta Chirurg. Ortop. Traumat. Cehoslovenska, 1961, **28**, *1*, 14 — 18.
20. MITELMAN I. N. i EMET G. L., *Un caz de sinoviom al genunchiului*, Ortopedia, travmatologhia i protezirovanie, Moscova, 1960, **1**, 76 — 79.
21. RALPH L. L., *Chondromyxoid fibrome of bone*, The Journal of Bone and Joint Surgery, 1962, **44-B**, *1*, 7 — 24.
22. RĂDULESCU ALEX. (în colaborare cu RĂDULESCU ALICE şi BACIU CL.), *Ortopedia chirurgicală*, vol. I, Bucureşti, Edit. medicală, 1956.
23. RĂDULESCU AL., IAZÎKOV D. K. şi VOINEA A., *Pseudartrozele*. Edit. Acad. R.P.R., 1962.

Redactor responsabil: Dr. JOCU IOAN
Tehnoredactor: ELENA NEGRU

Dat la cules 14.11.1964. Bun de tipar 15.03.1965. Apărut 1965. Tiraj 1.300 ex. legate. Hîrtie velină ilustrații de 80 g/m². 700×1000/16. Coli editoriale 34 88. Coli de tipar 27,50. A 13422/1964 C. Z. pentru bibliotecile mari 617.583. C. Z. pentru bibliotecile mici 617.58.

Tiparul executat la Întreprinderea Poligrafică „Informația"
Strada Brezoianu nr. 23—25 București R.P.R., comanda 4654

THE LIBRARY
UNIVERSITY OF CALIFORNIA
San Francisco Medical Center
THIS BOOK IS DUE ON THE LAST DATE STAMPED BELOW

7 DAY LOAN

OCT 22 1965

10m-5,'65 (F3895s4) 4315

183325

L.134